

Apparato Urinario

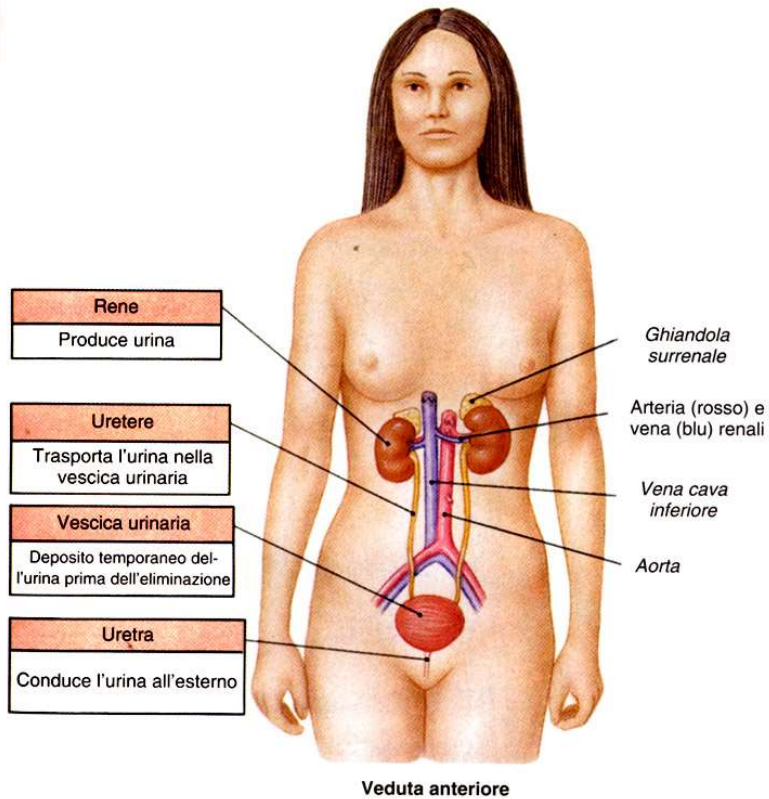
Insieme di organi il cui principale compito è quello di controllare la composizione ed il volume del sangue tramite la produzione ed eliminazione (escrezione) dell'urina

RENI: organi principali, depurano il sangue essendo deputati alla produzione dell'urina e a regolarne la composizione

Inoltre **funzione ENDOCRINA** (renina, eritropoietina e prostaglandine)

Organi pieni

VIE ESCRETORIE/URINARIE: calici renali + pelvi renale, **ureteri, vescica, uretra**



- I reni sono organi omeostatici che mantengono costante volume, pressione, composizione del sangue ed equilibrio acido-base
- producono 200 litri di ultrafiltrato al giorno
- eliminano 2 litri di urina al giorno
- Rimuovono tossine, rifiuti metabolici e ioni in eccesso dal corpo, eliminandoli attraverso le urine
- Recuperano e reimmettono nel sangue i componenti utili (liquidi, zuccheri, aminoacidi ecc.)
- Sono i principali organi dell'escrezione

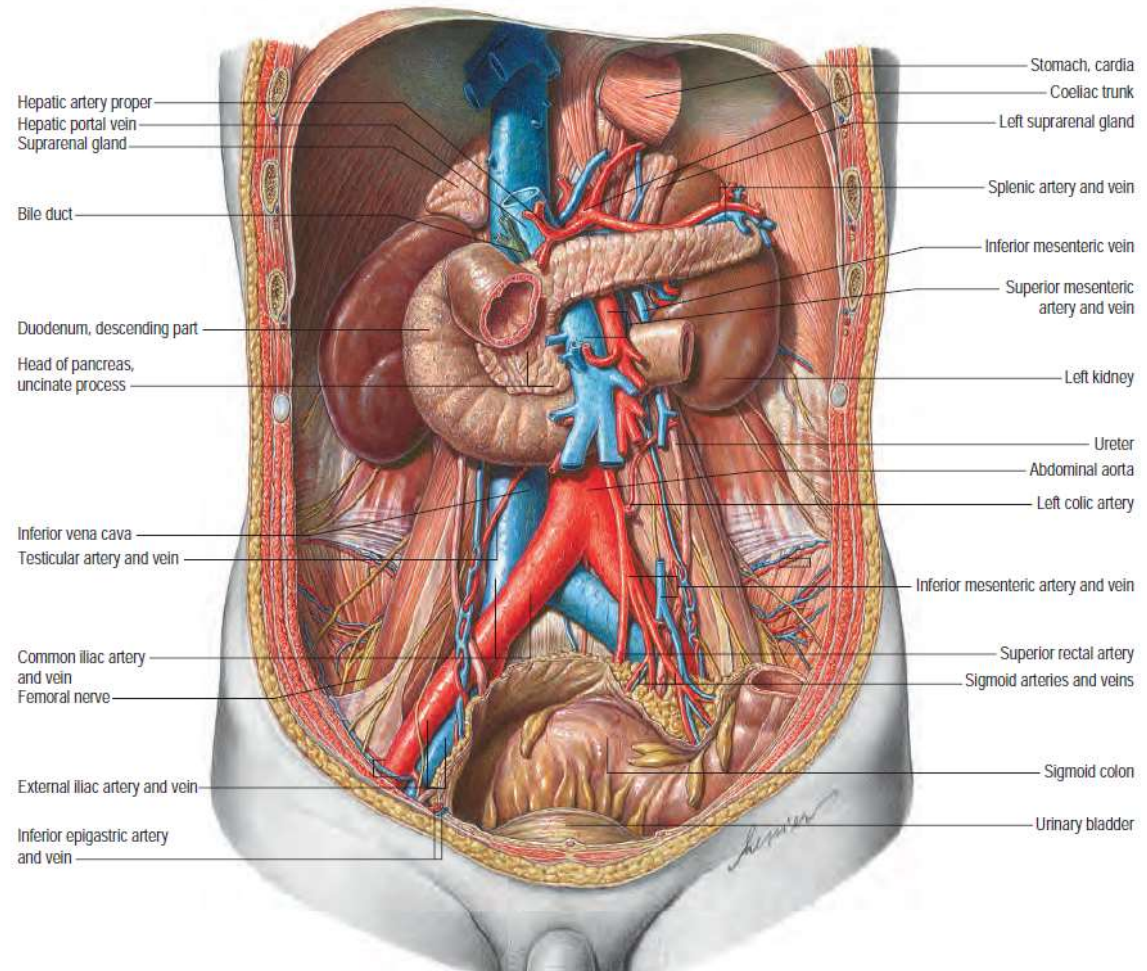
Funzioni apparato urinario:

- eliminazione dei prodotti finali del catabolismo azotato (urea, acido urico, creatinina, solfati)
- regolazione volume e pressione osmotica dei liquidi extracellulari
- regolazione pH plasmatico (riassorbimento ioni bicarbonato)
- regolazione di metaboliti ematici
- produzione di ormoni (eritropoietina, renina, calcitriolo)
 - Producono l'enzima renina che contribuisce a regolare la pressione sanguigna e, conseguentemente, le funzioni renali
 - Producono l'ormone eritropoietina che stimola la produzione di globuli rossi

Apparato Urinario

L'apparato urinario include:

- reni
- Vie urinarie intrarenali:
 - Calici maggiori, minori e pelvi renale
- Vie urinarie extrarenali:
 - Ureteri
 - Vescica
 - Uretra



Reni

- appoggiati alla parete posteriore dell'addome (T12-L3) (RETROPERITONEALI)
- Polo superiore è ricoperto dalle ghiandole surrenali, rapporti con i muscoli parete post dell'addome, e il peritoneo parietale anteriormente
- rene destro più basso per la presenza del fegato
- Il loro peso è variabile, mediamente circa 150 g negli uomini e 135 g nelle donne.

in proiezione la 12°costa taglia a metà il rene di SX,
 il polo inferiore è a pochi cm dalla cresta iliaca

I reni sono due organi parenchimatosi retroperitoneali pari e simmetrici, della cavità addominale; simili a due grossi fagioli di colore bruno-rossastro, sono posti subito ai lati della colonna vertebrale tra T12 e L3. Ogni rene da un polo all'altro misura circa 13 cm di lunghezza, 8 cm di larghezza e 3 cm antero-posteriormente, con il rene sinistro tendenzialmente più lungo del destro di 1-1,5 cm, anche se i due reni possono risultare di dimensioni molto simili.

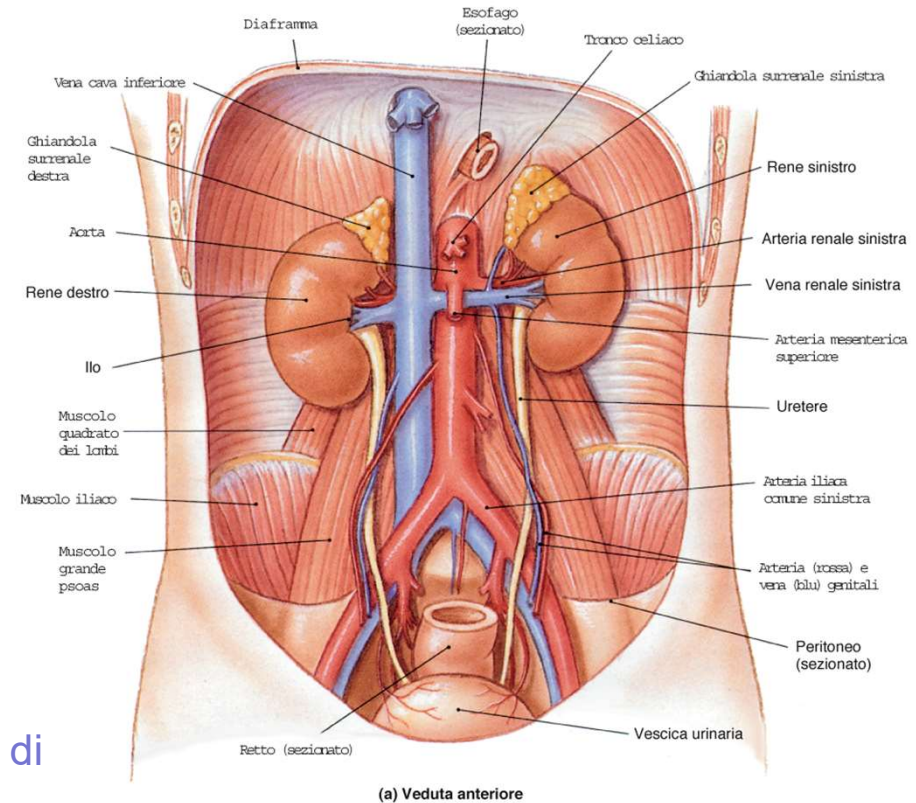
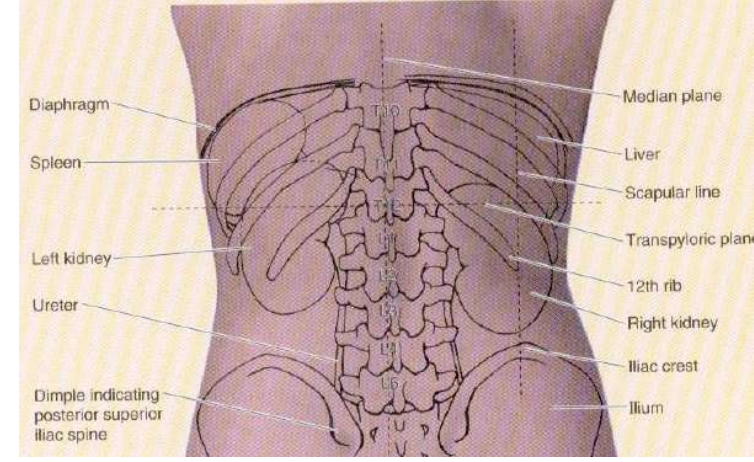
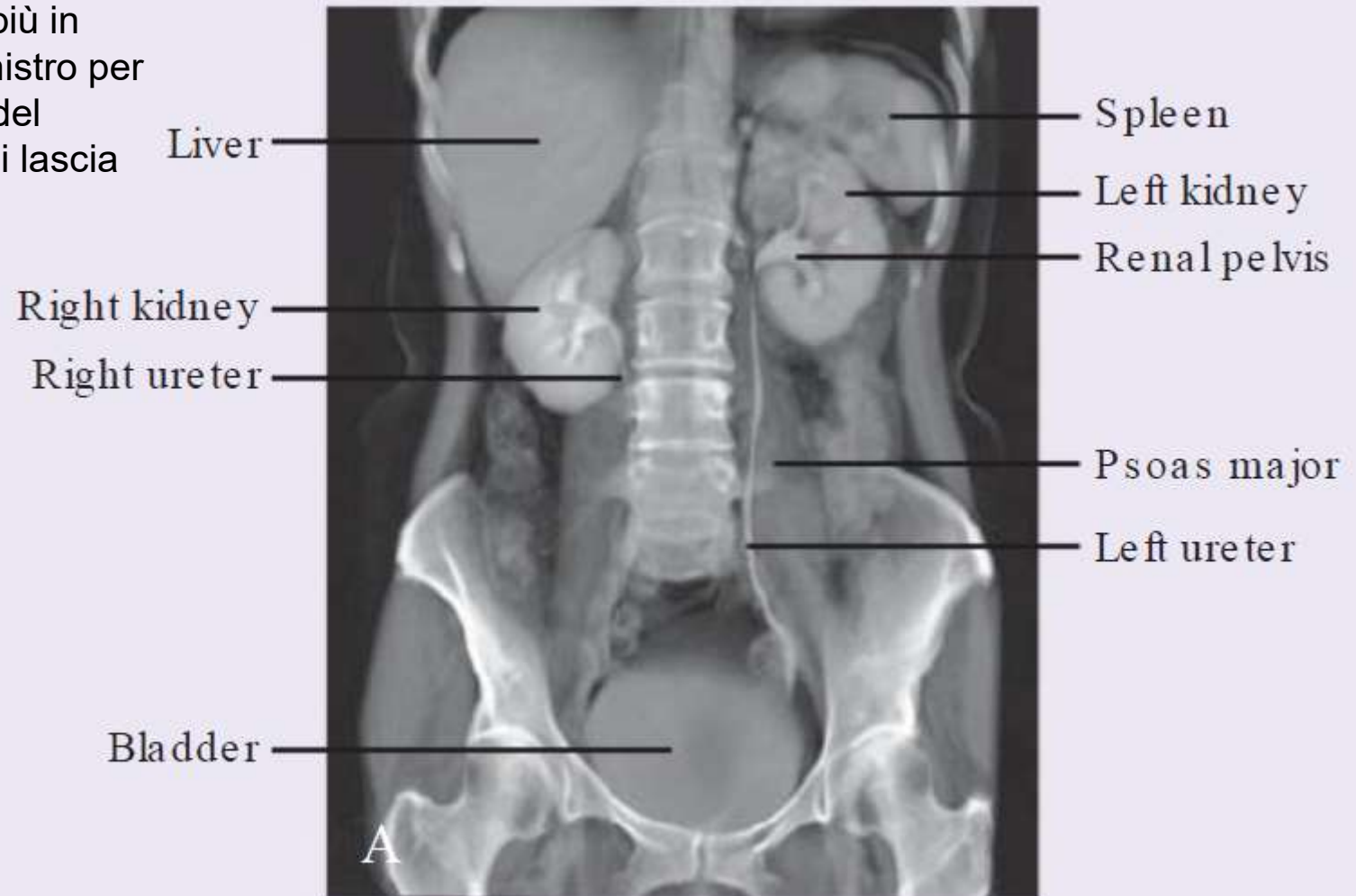
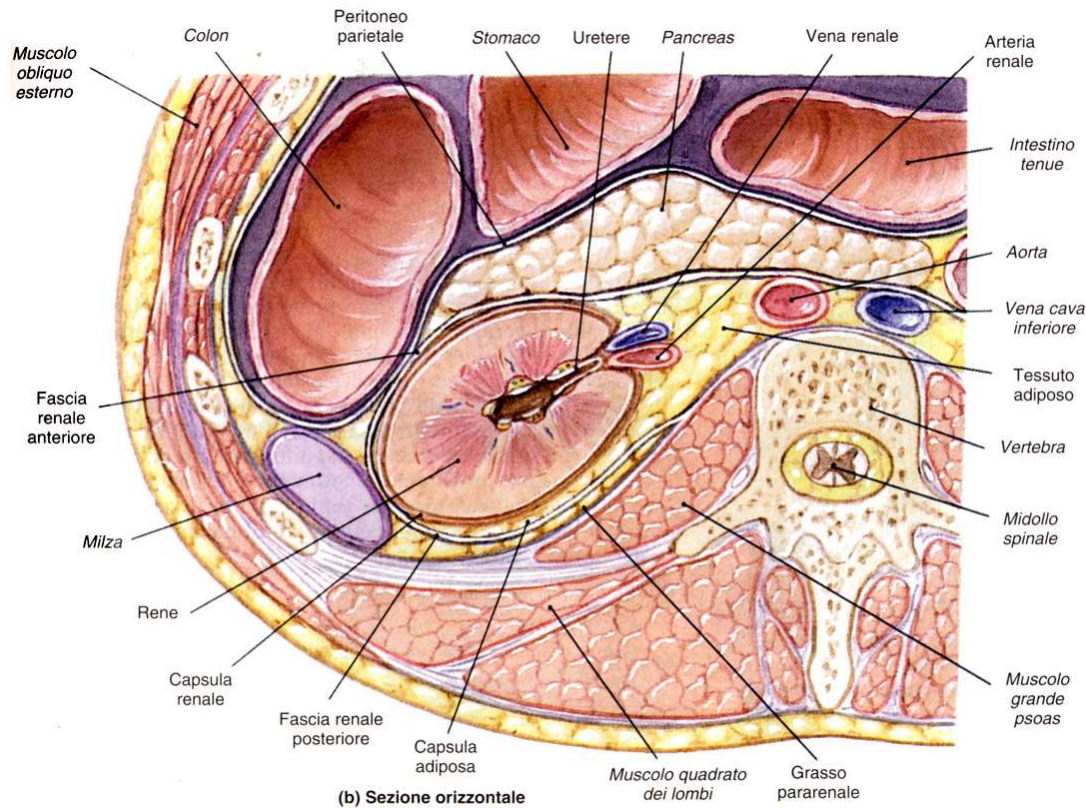


FIGURA 26-2
 Visione macroscopica dell'apparato urinario. (a) Veduta anteriore della cavità addominopelvica che evidenzia i reni, le ghiandole surrenali, gli ureteri, la vescica urinaria e alcuni importanti vasi sanguigni. (b) Dissezione su cadavere (stessa sezione di a). (c) Veduta superiore di cavità pelvica maschile (la vescica urinaria è stata sezionata per permettere la visione dei meati uretrali).



il rene destro si trova qualche cm più in basso del sinistro per la presenza del fegato, su cui lascia un'impronta





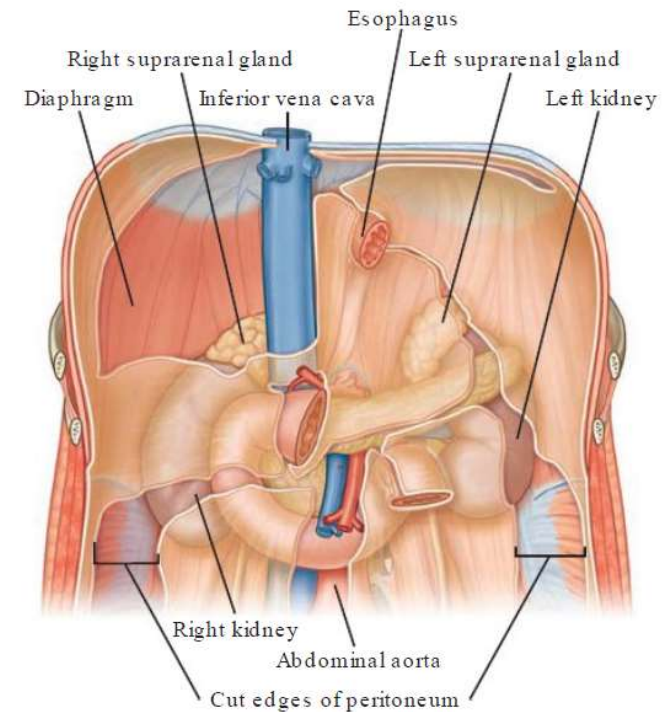
I reni sono:
retroperitoneali,
appoggiati contro i
muscoli della parete
posteriore
dell'addome (ileo-
psoas, quadrato dei
lombi e trasverso)

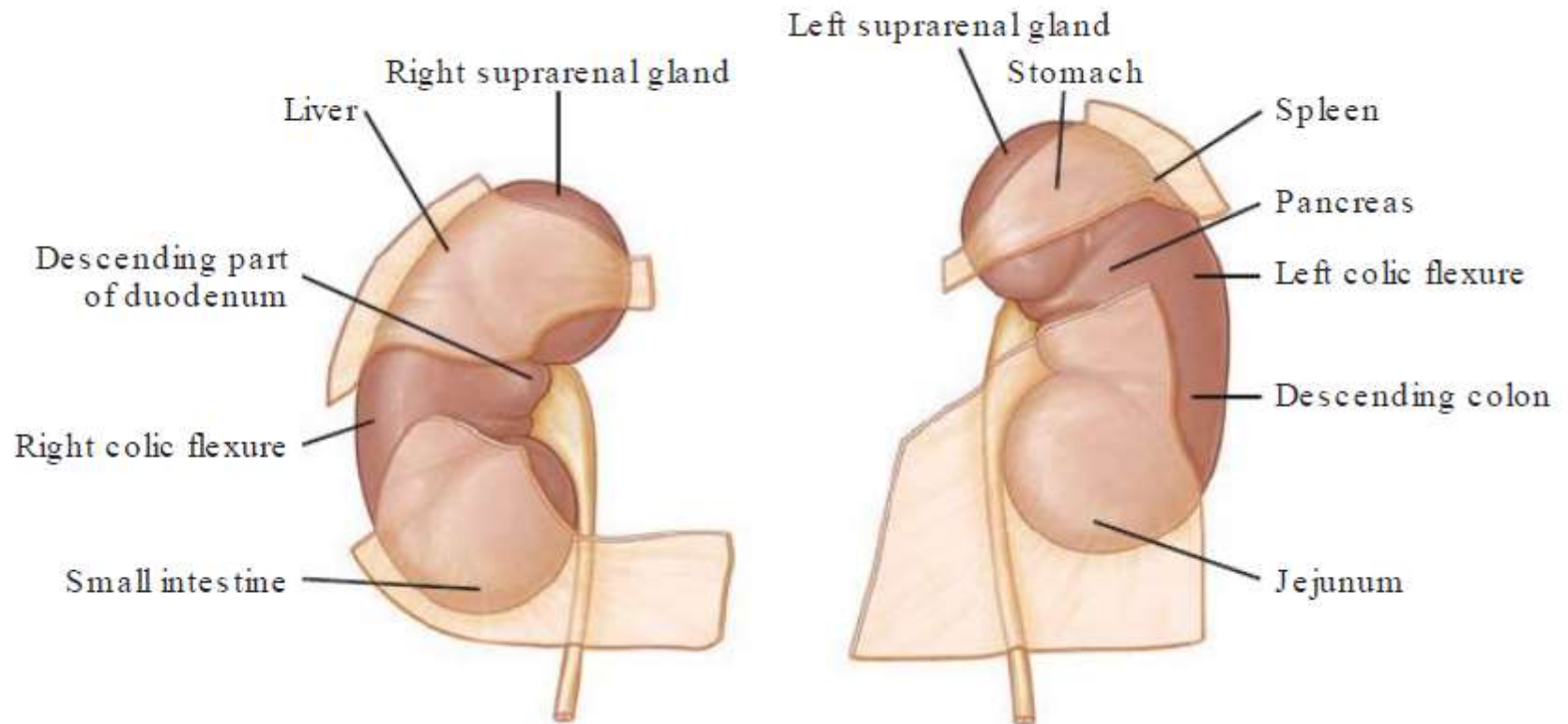
si distinguono due facce:

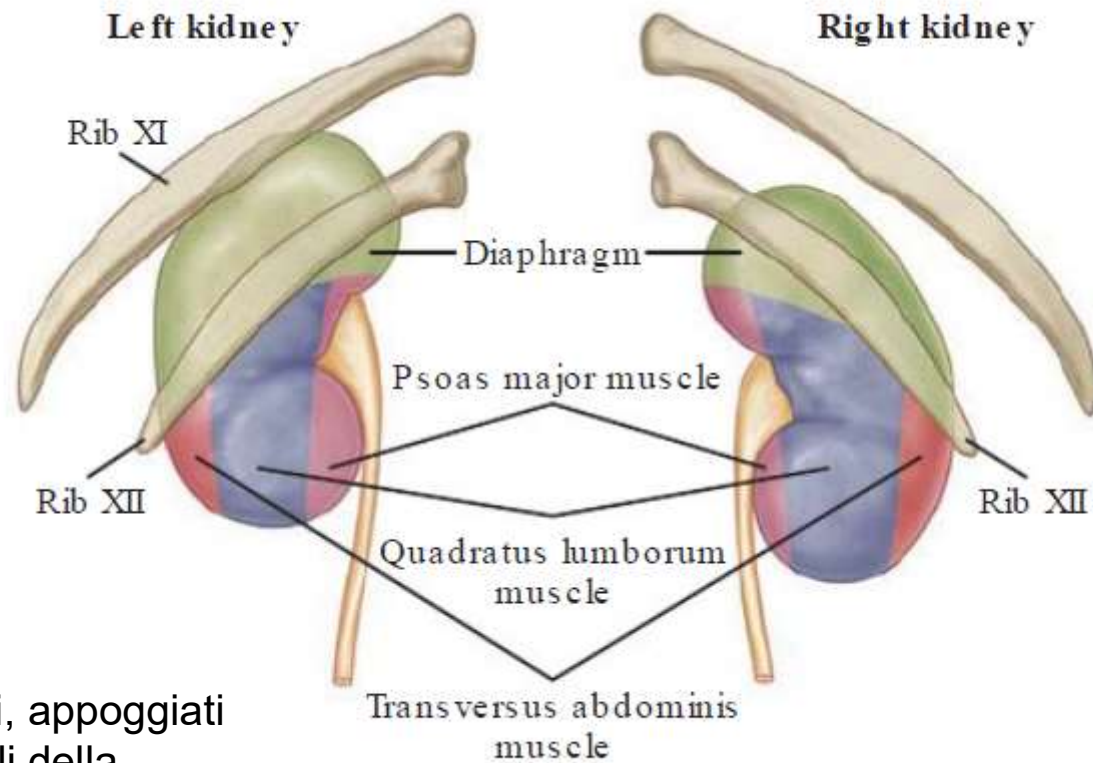
- **antero-laterale**
- **postero-mediale.**

Ciascun rene presenta due poli:

- uno **superiore**, arrotondato e in rapporto con la ghiandola surrenale, da cui è separato da un sottile strato capsulare fibroso,
- ed uno **inferiore** arrotondato immerso nel tessuto adiposo perirenale. In ogni rene si distinguono due margini.

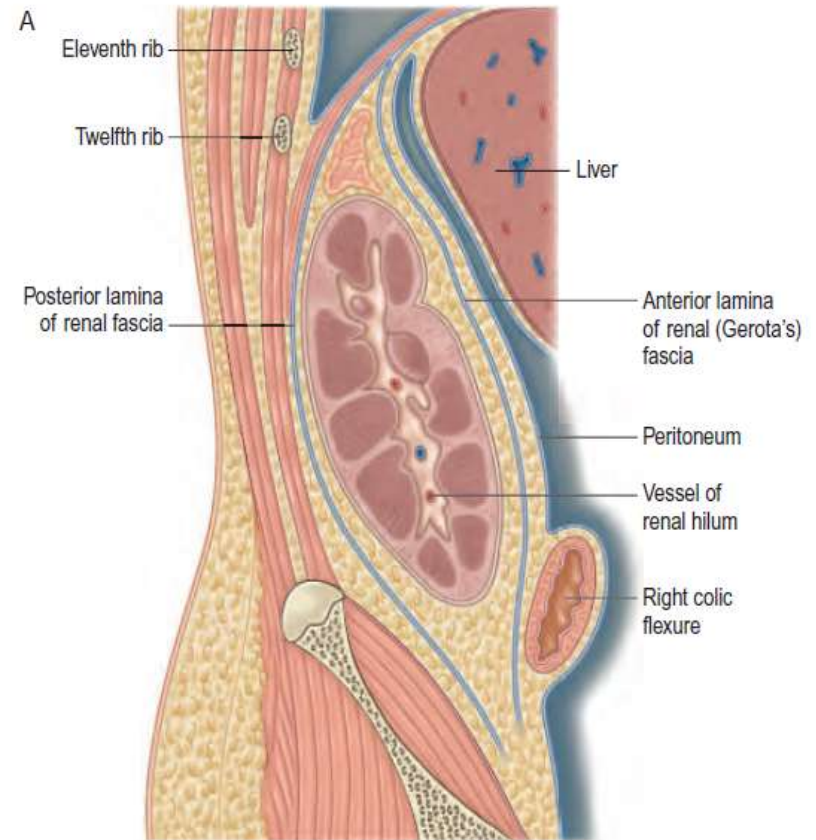
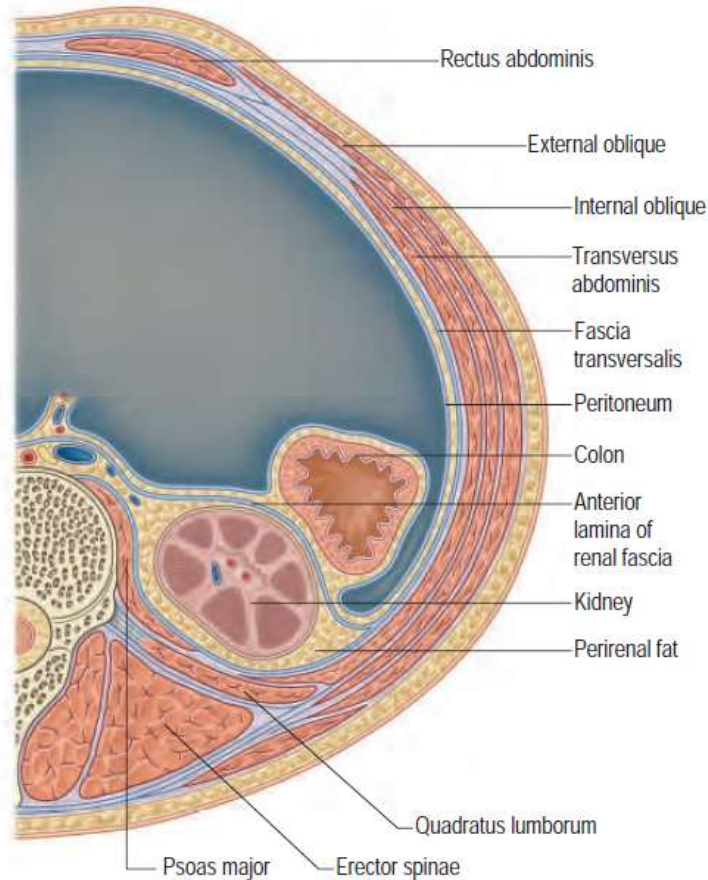






I reni sono:
retroperitoneali, appoggiati
contro i muscoli della
parete posteriore
dell'addome (ileo-psoas,
quadrato dei lombi e
trasverso)

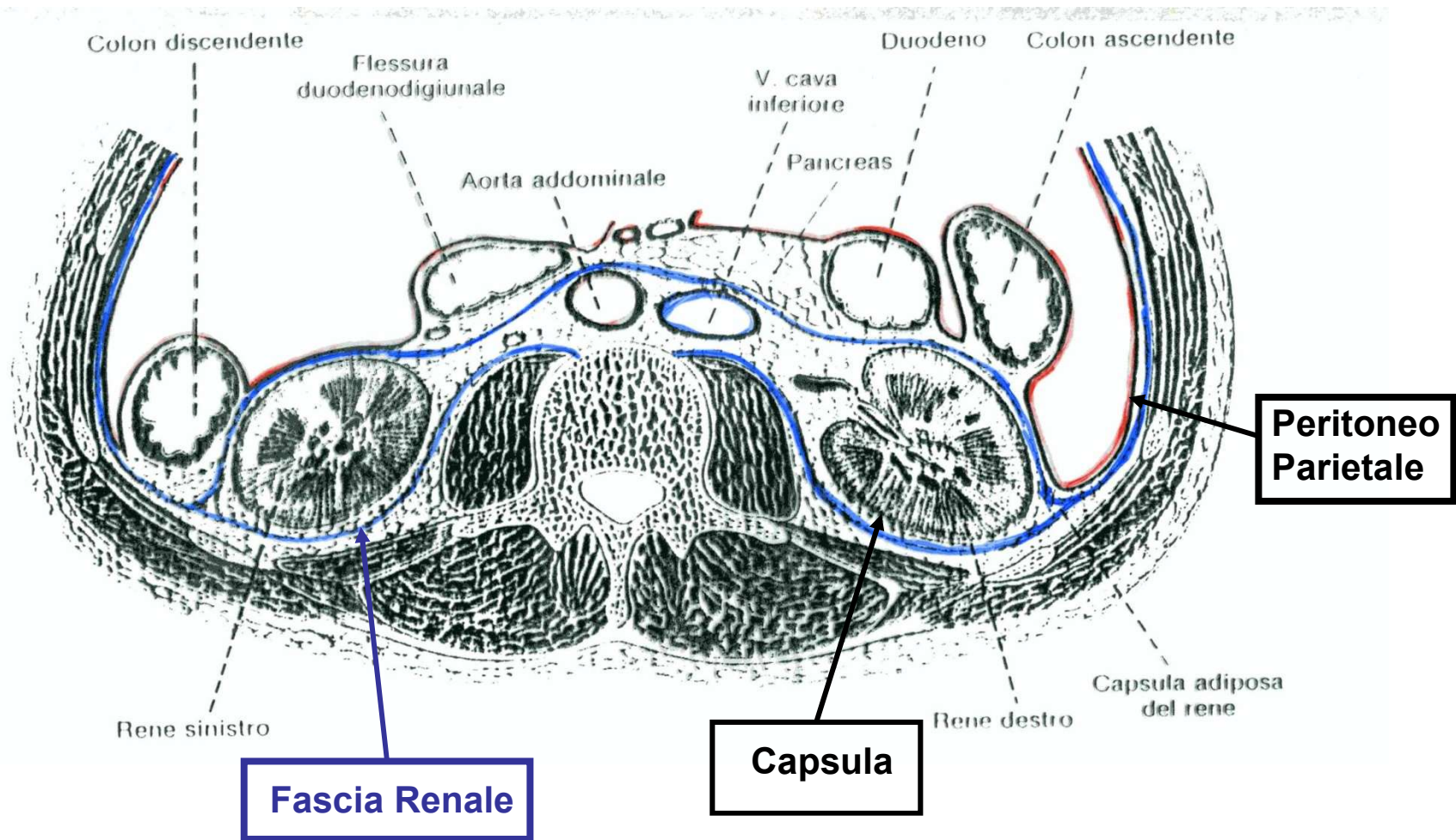
Fascia Renale: delimita la loggia renale (contenente rene e tessuto adiposo perirenale)



APERTA IN BASSO

sotto al peritoneo parietale, il rene rimane contenuto in una loggia renale, delimitata da una fascia renale (2 foglietti, davanti e dietro al rene) in alto fissata al diaframma, aperta in basso, contenente abbondante tessuto adiposo

Disposizione della Fascia renale



Lo spazio presente tra la fascia e il rene contiene il tessuto adiposo perirenale, in cui sono immersi il rene, la ghiandola surrenale e i vasi renali e surrenali, oltre a vasi linfatici e nervi.

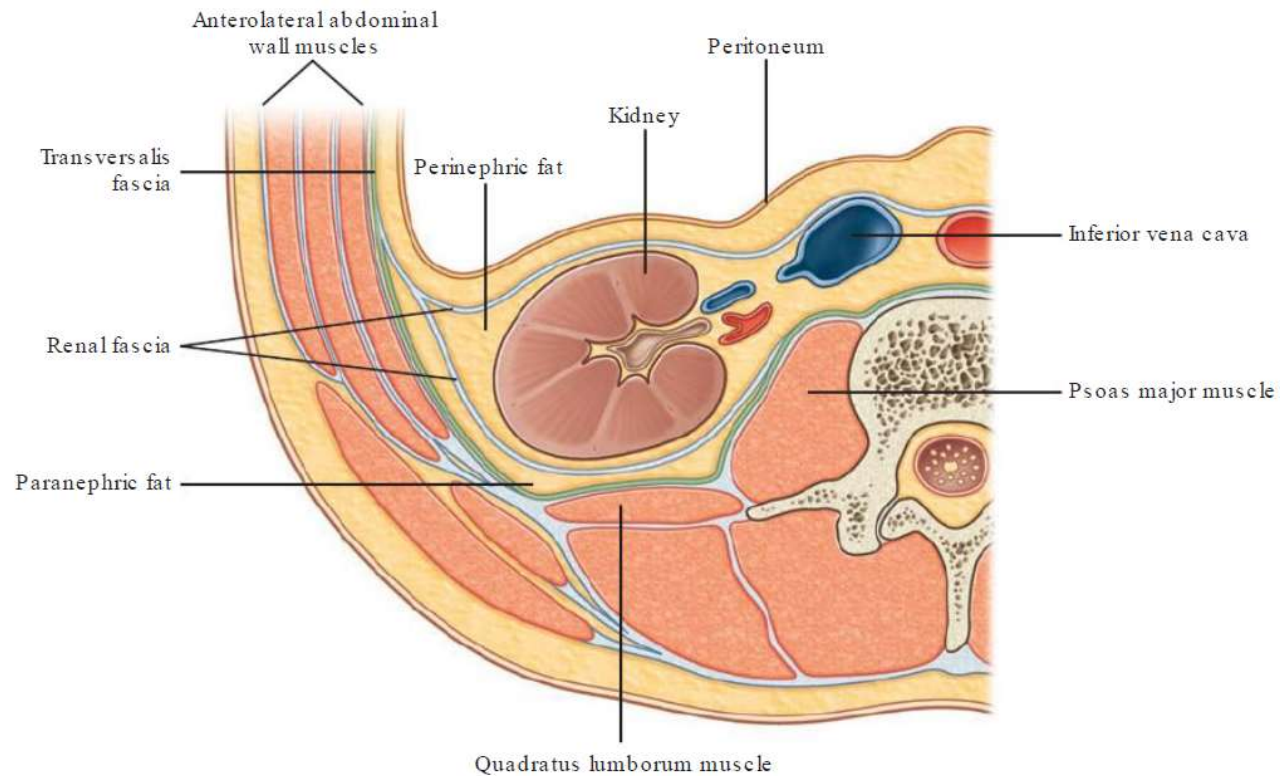
Postero-medialmente la fascia renale è fusa con lo strato fasciale che avvolge i muscoli grande psoas e quadrato dei lombi, ma poi si sdoppia formando due foglietti, uno anteriore ed uno posteriore al rene che lateralmente si fondono continuandosi nella fascia trasversale.

Il foglietto anteriore ricopre anteriormente il rene e tra questo e l'organo il tessuto adiposo è scarso, mentre è più abbondante medialmente, lateralmente e posteriormente a ciascun rene, dopodiché si dirige posteriormente verso il foglietto posteriore, senza tuttavia fondersi con esso.

Il foglietto posteriore ricopre posteriormente il rene da cui è separato da tessuto adiposo, poi si fonde con la fascia del muscolo grande psoas e prende inserzione sulla superficie anteriore del corpo delle vertebre lombari.

Dal momento che le due fasce non si fondono, lo spazio perirenale mette in comunicazione i due reni che non si trovano in due compartimenti fasciali separati. Superiormente i foglietti posteriori sono fusi con quelli anteriori, chiudendo lo spazio fasciale. Tale versione non è però universalmente accettata e taluni sostengono che superiormente le fasce non si fondano tra loro ma che la posteriore si fonda con quella dei muscoli grande psoas e quadrato dei lombi, mentre quella anteriore con il legamento coronario del fegato e con il legamento gastrolienale. Inferiormente taluni sostengono che le fasce si fondano tra loro e con la fascia iliaca chiudendo lo spazio perirenale, altri, supportati da esperimenti su cadavere, ritengono che non si fondano.

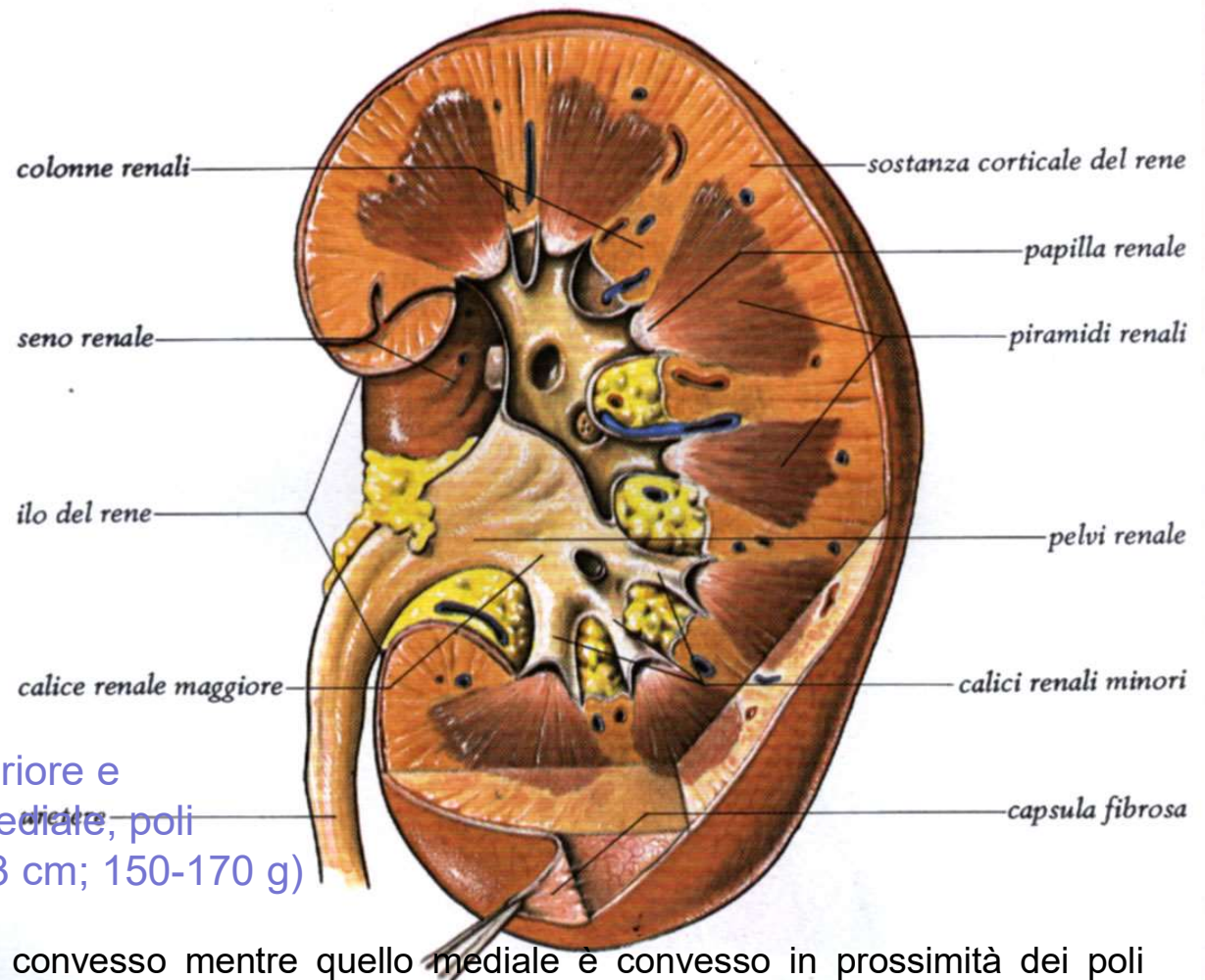
- mezzi di sostegno del rene: peduncolo vascolare, **tessuto adiposo**, pressione organi addominali
- dimagrimento eccessivo \Rightarrow **ptosi renale**



i reni presentano:

- 2 **poli**, (inf e sup, con questo prendono rapporto le surrenali)
- 2 **margini**, **mediale**, concavo e **laterale**, convesso
- 2 **facce**, antero-laterale e postero-mediale

Forma di fagiolo con facce anteriore e posteriore, margini laterale e mediale, poli superiore e inferiore (10-12x6x3 cm; 150-170 g)



Il margine laterale è uniformemente convesso mentre quello mediale è convesso in prossimità dei poli superiore e inferiore ma concavo al centro, presso l'ilo.

Nell'ilo dei reni, localizzato presso il suo margine mediale, penetrano i vasi di maggior calibro diretti a quest'organo, l'arteria renale e la vena renale, rispettivamente, ramo dell'aorta e affluente della vena cava inferiore, vasi linfatici e nervi.

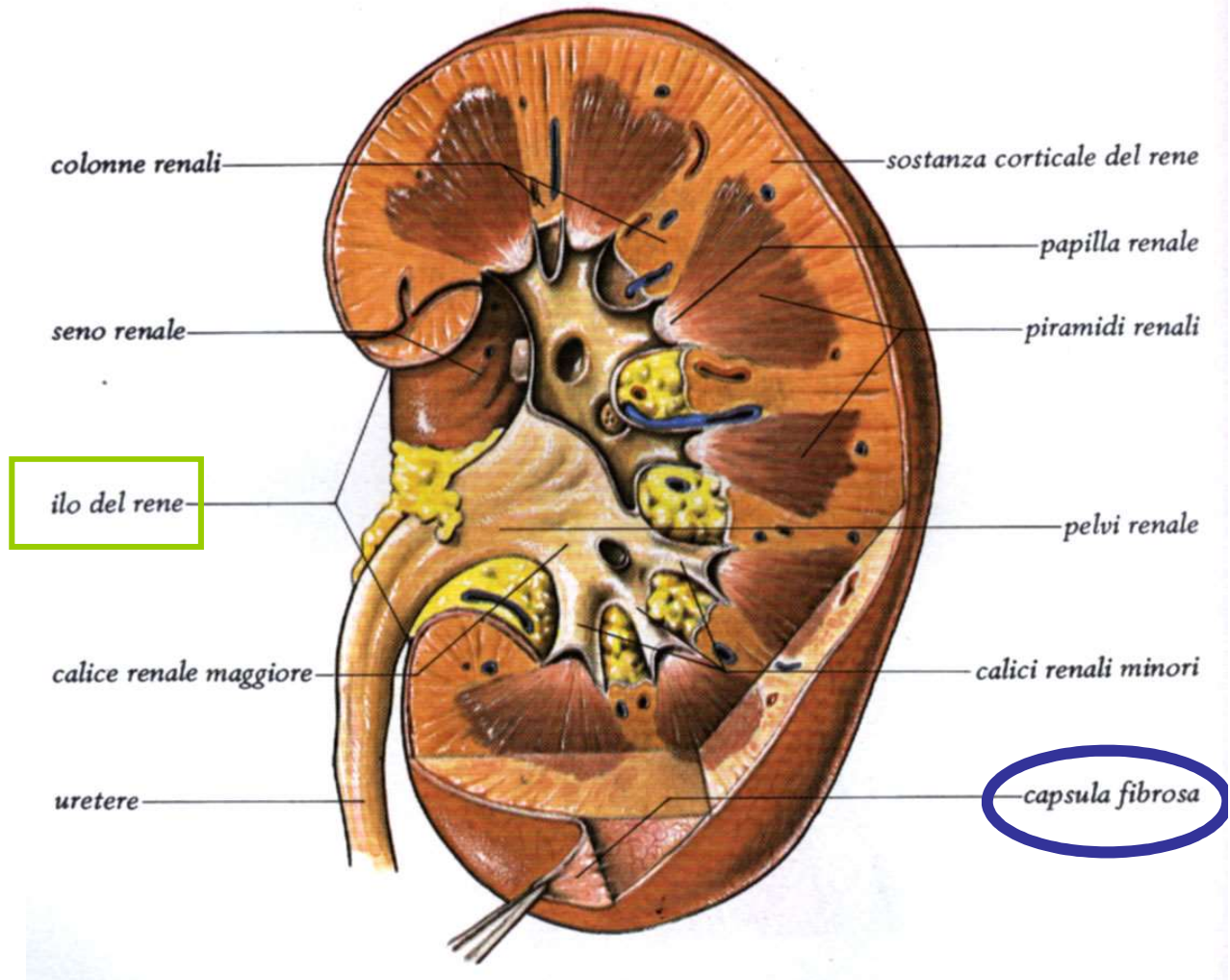
Nell'ilo, lungo 3–4 cm, entrano, dalla più superficiale (anteriore) alla più profonda (posteriore) le seguenti strutture: la vena renale e i tronchi linfatici che la affiancano, l'arteria renale e la pelvi renale. Il rene è ricoperto da una sottile capsula fibrosa costituita da collagene in cui sono immerse anche fibre elastiche e cellule muscolari lisce. Una volta sezionato è possibile distinguere due parti, una esterna di colore più cupo, la corticale e una interna, chiara, la midollare.

CAPSULA FIBROSA

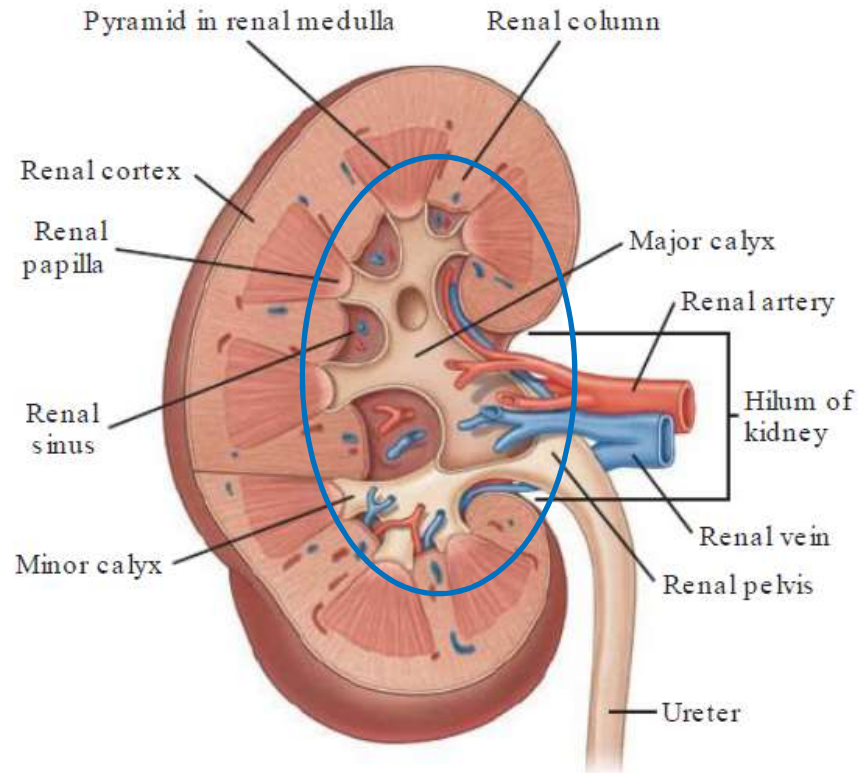
(collagene+sottili fibre elastiche e muscolari) che si addentra a rivestire il seno renale= depressione in cui sono accolti i calici e la pelvi renale. A questo livello passano anche i vasi ematici (ILO)

ILO

il margine mediale presenta un fessura detta ilo da cui entrano arteria renale e nervi, ed escono linfatici, uretere e vena renale



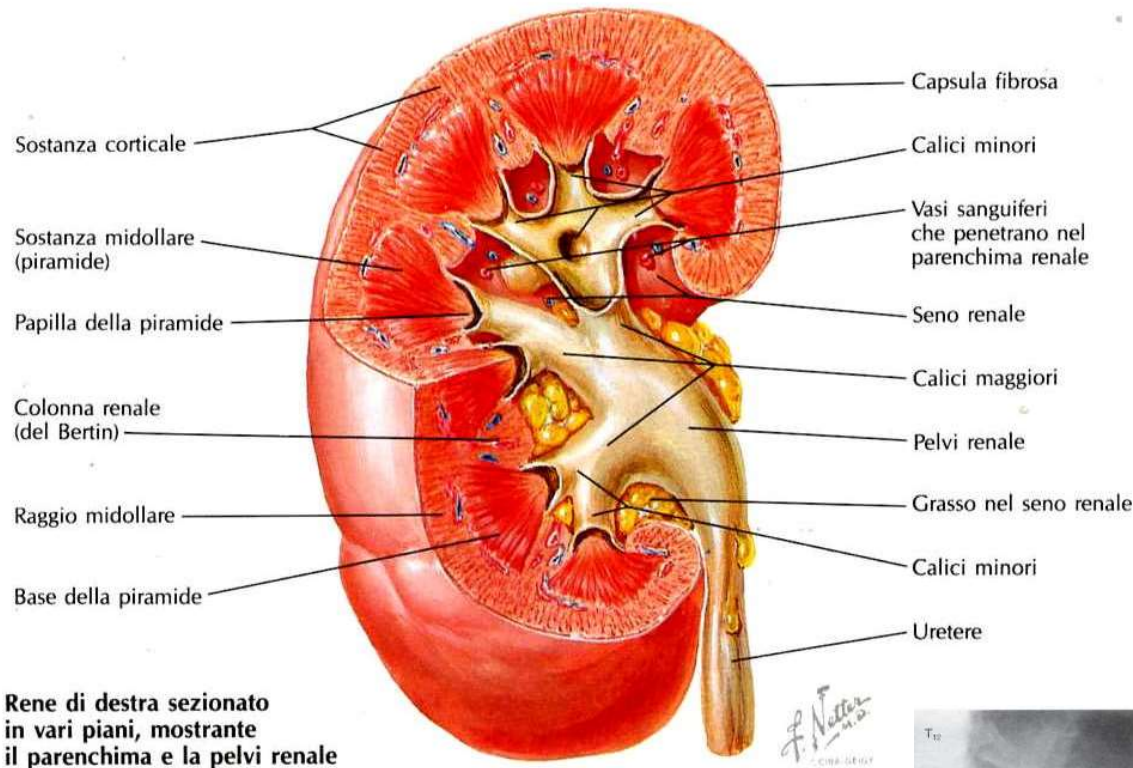
Struttura macroscopica del rene



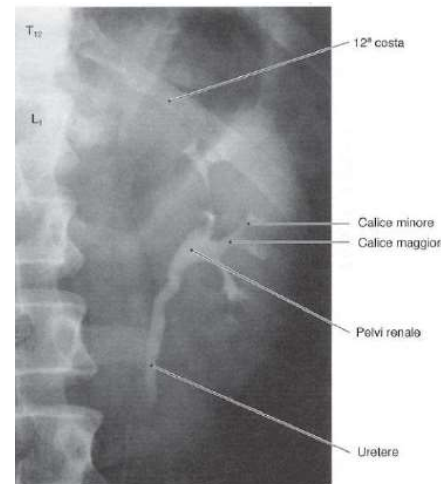
L'ilo immette in una cavità chiamata **SENO RENALE**, in cui sono accolti i calici minori e maggiori e parte della pelvi, nonché le diramazioni di arterie, vasi linfatici e nervi e le radici venose.

Tutte queste formazioni sono immerse nel tessuto adiposo che si continua con il tessuto adiposo della capsula renale.

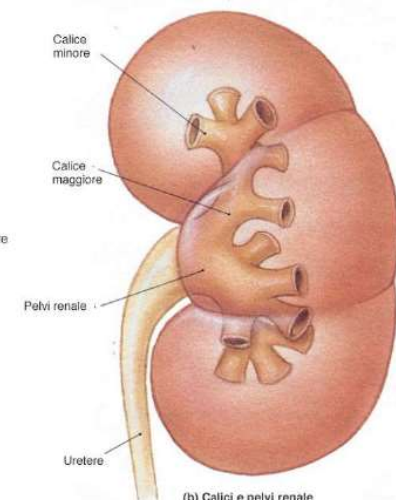
Struttura macroscopica del rene



le papille **sporgono** nel seno renale, e vengono subito **circondate** dai **calici minori**, che **confluiscono** in alcuni **calici maggiori**, che si **uniscono** a formare la **pelvi**. Questa sporge dall'ilo e **origina l'uretere**



(c) Urogramma



(b) Calici e pelvi renale

RENE: ORGANO PIENO

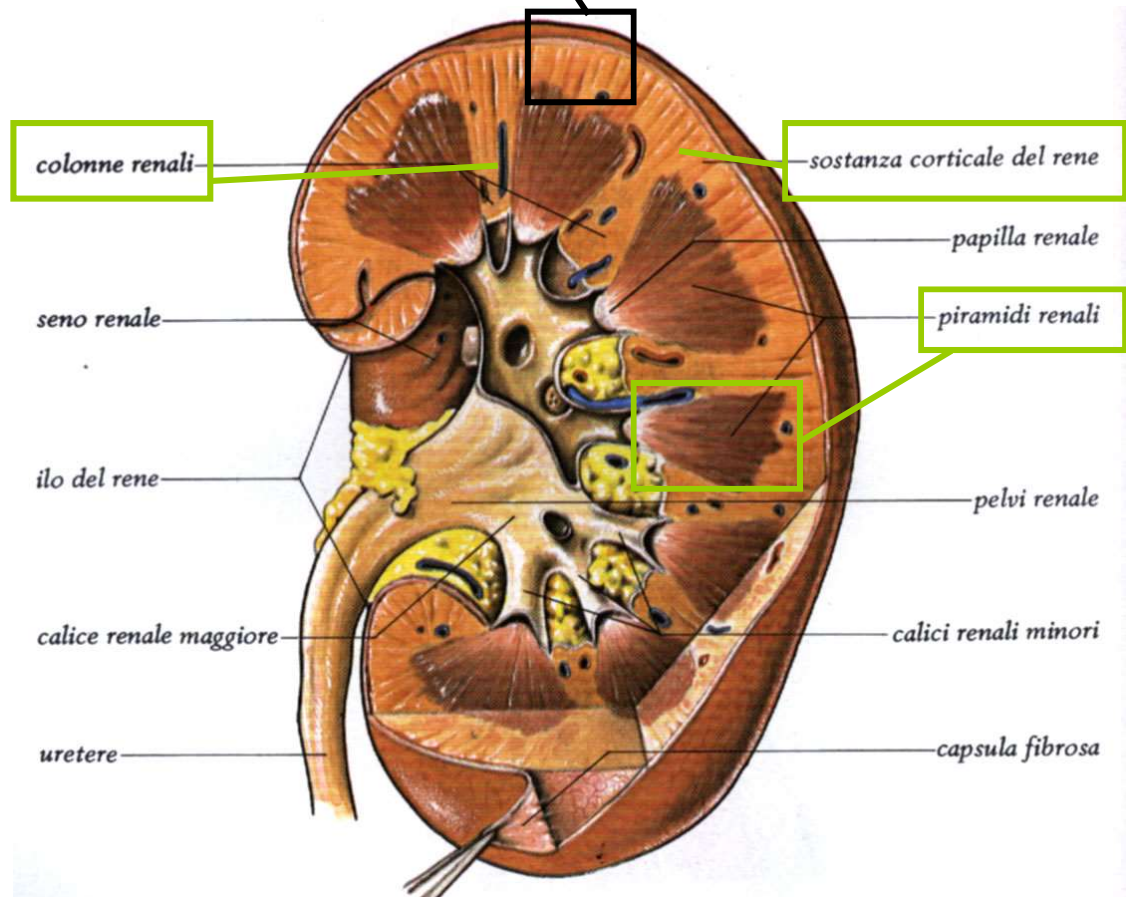
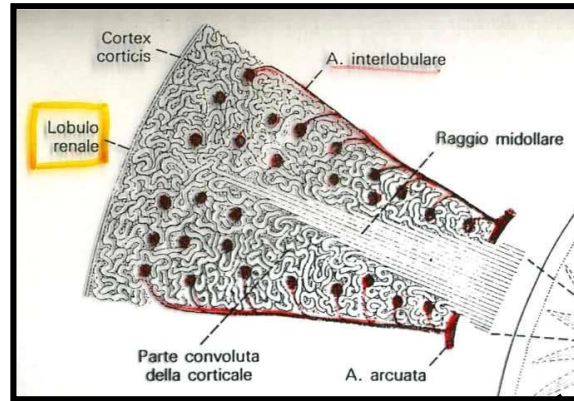
- **CAPSULA FIBROSA**
- **STROMA**: sottile (occupato dalla rete vascolare)
- **PARENCHIMA**: CORTICALE (glomerulare) e MIDOLLARE (8-18 piramidi, striato)

PARENCHIMA RENALE

MIDOLLARE (aspetto striato, 6-18 piramidi renali)

CORTICALE (aspetto granulare, convoluto e radiato (raggi midollari))

N.B la corticale si insinua anche tra le varie piramidi (Colonne renali del Bertin)



La **CORTICALE**, che si trova alla periferia dell'organo, sotto la capsula, forma **le colonne renali (del Bertin)**, che si interpongono tra una piramide e l'altra dirigendosi verso il seno renale e gli archi che sovrastano la base di ciascuna piramide, dette **piramidi di Malpighi**.

Gli archi corticali sono attraversati dai **raggi midollari**, delle striature di colore più chiaro che si assottigliano procedendo dalle piramidi da cui hanno origine verso la capsula renale.

La stessa sostanza corticale è divisibile in una zona esterna ed in una interna.

La zona esterna è quella sottocapsulare, mentre quella interna dove si dispongono i vasi tangenziali alla base delle piramidi ed è appena soprastante la base delle piramidi; tale zona è detta anche **sostanza corticale iuxtamidollare**.

Nella corticale troviamo due porzioni, una è la parte radiata, a contatto con la base delle piramidi e l'altra è la parte convoluta, più superficiale, sede dei corpuscoli renali di Malpighi e dei tubuli contorti.

Classicamente il parenchima renale suddiviso in LOBI e Lobuli

LOBO: parte di parenchima costituito da una intera piramide e la parte di corticale che la circonda

LOBULO: porzione di lobo costituita dal raggio midollare (parte radiata della corticale) e restante corticale che lo circonda (parte convoluta e cortex corticis)

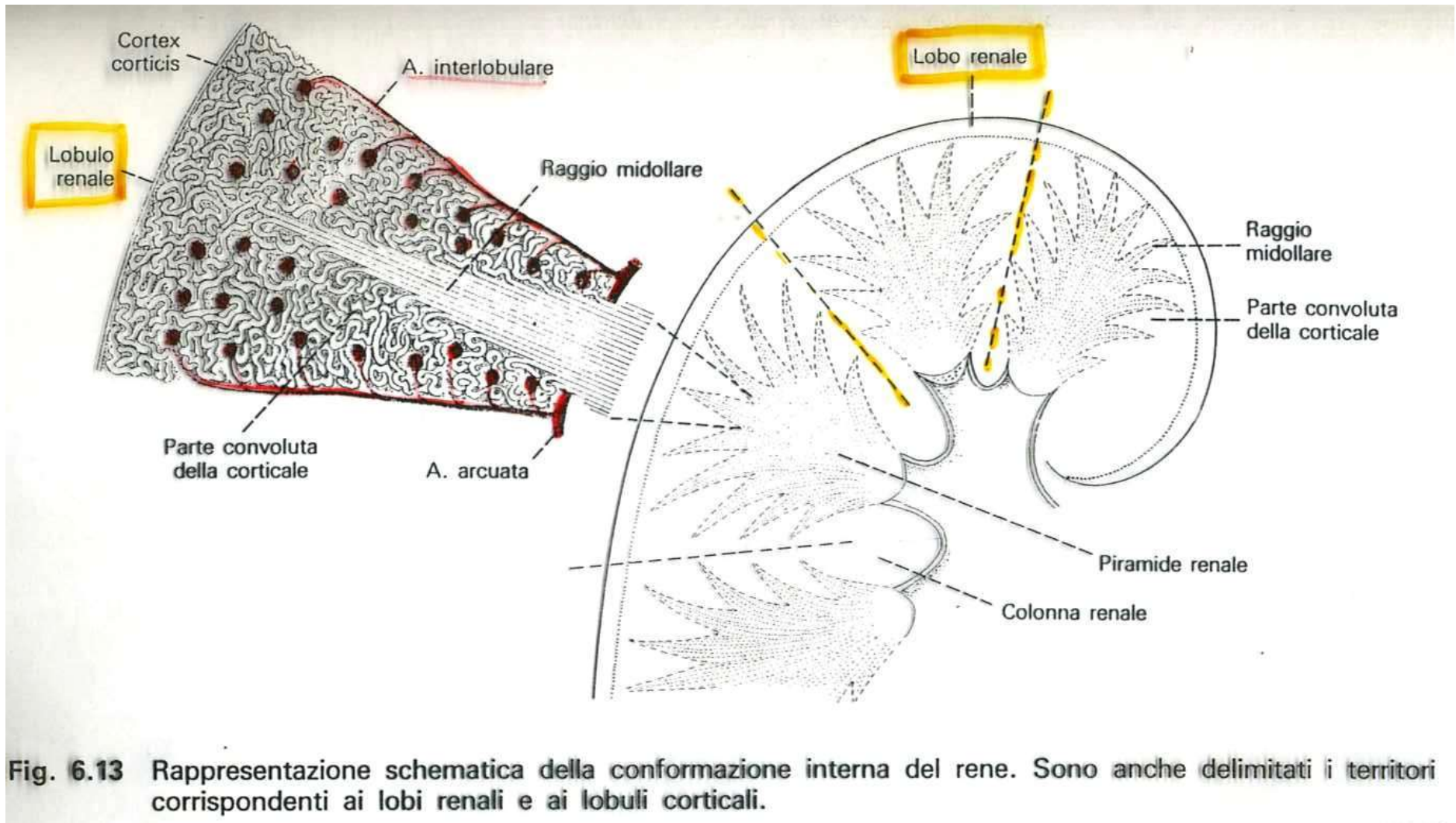
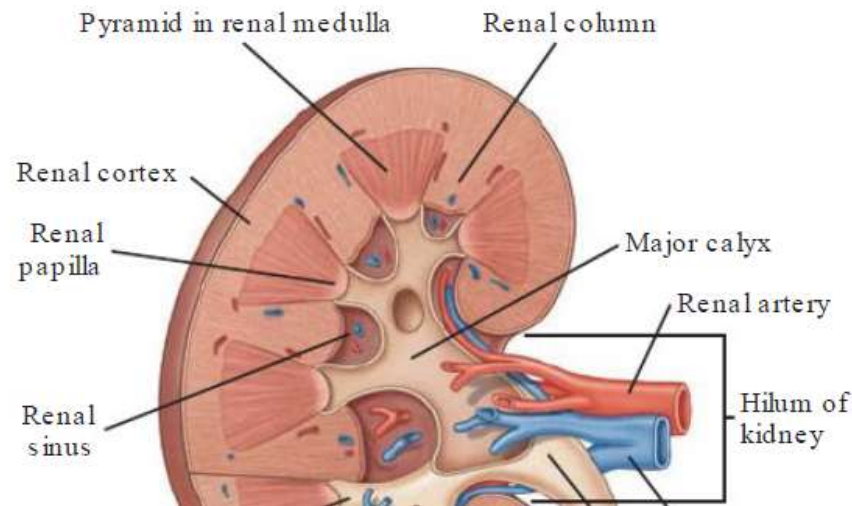


Fig. 6.13 Rappresentazione schematica della conformazione interna del rene. Sono anche delimitati i territori corrispondenti ai lobi renali e ai lobuli corticali.

Questa suddivisione ha anche un preciso riscontro funzionale soprattutto per quanto²¹ concerne la vascolarizzazione del rene



La **MIDOLLARE**, posta in profondità nell'organo e presso il suo ilo, è costituita dalle **piramidi renali**, delle formazioni triangolari striate e pallide con la base rivolta verso la corticale e la capsula e l'apice disposto verso il seno renale.

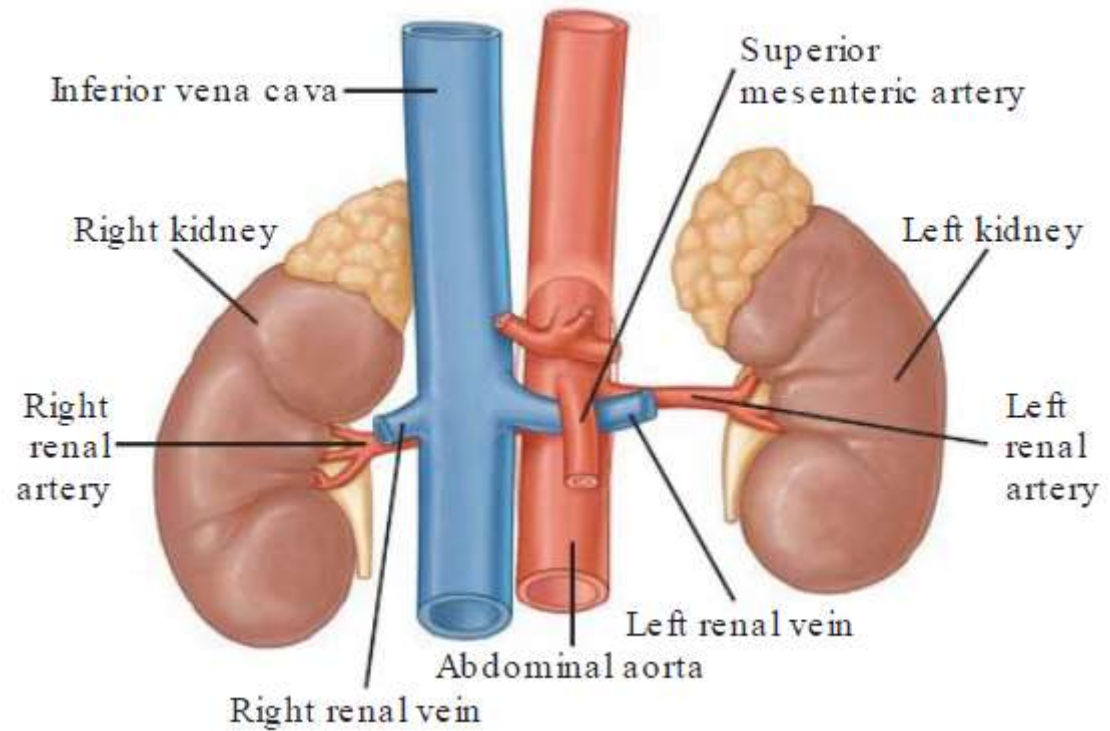
All'apice delle papille renali sboccano i dotti collettori che riversano l'urina in uno o più calici minori, delle cavità a forma di imbuto.

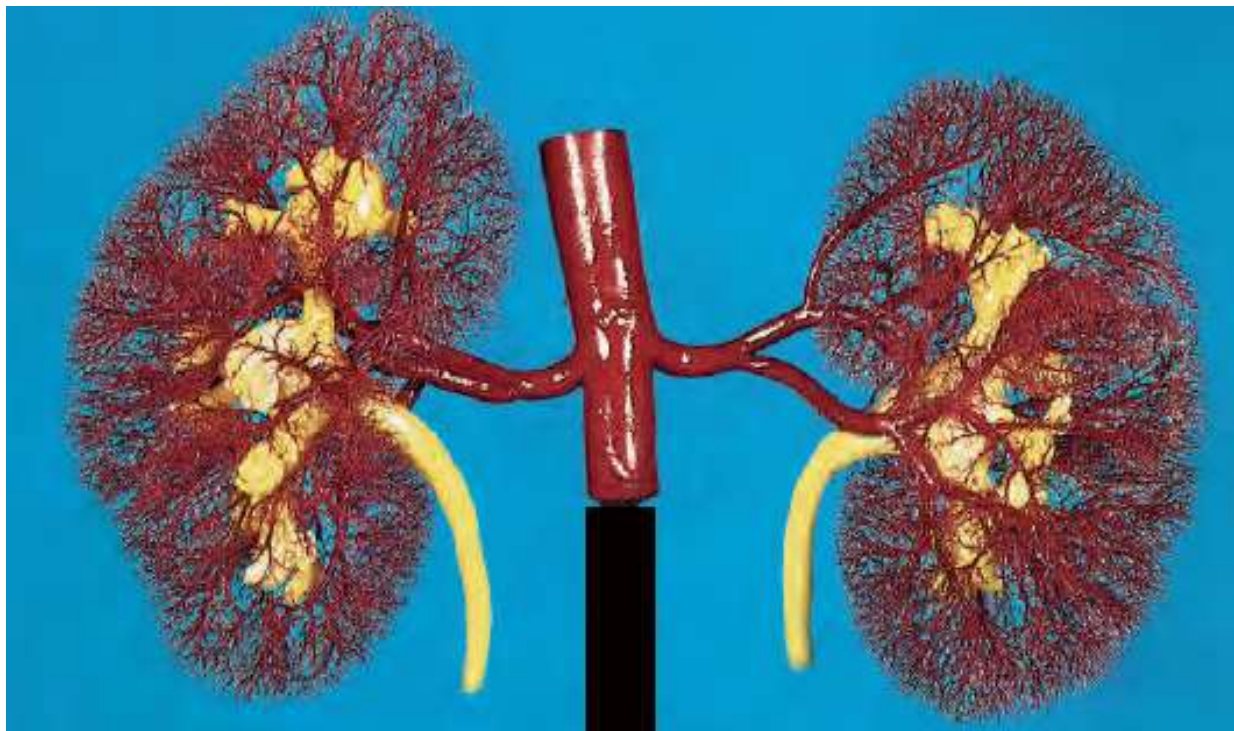
La capsula renale penetra nell'ilo e va a fondersi con la tonaca avventizia dei calici minori. Un calice minore si unisce agli adiacenti per formare cavità più ampie, i calici maggiori, che drenano negli infundiboli renali, generalmente due per rene, nel superiore drenano tre paia di calici maggiori, nell'inferiore quattro paia. I due infundiboli costituiscono presso l'ilo la pelvi renale, un grosso imbuto biancastro che medialmente si restringe formando un unico dotto che prosegue inferiormente, l'uretere.

Vascolarizzazione del rene

- I reni in ogni istante filtrano e ripuliscono il sangue
- Per fare ciò, ricevono un abbondante afflusso di sangue attraverso una vascolarizzazione molto specializzata
- In condizioni di riposo, l'arteria **renale** veicola al rene (che pesa circa 150 gr) qualcosa come 1200 ml/min, circa un quarto della gittata cardiaca sistemica totale

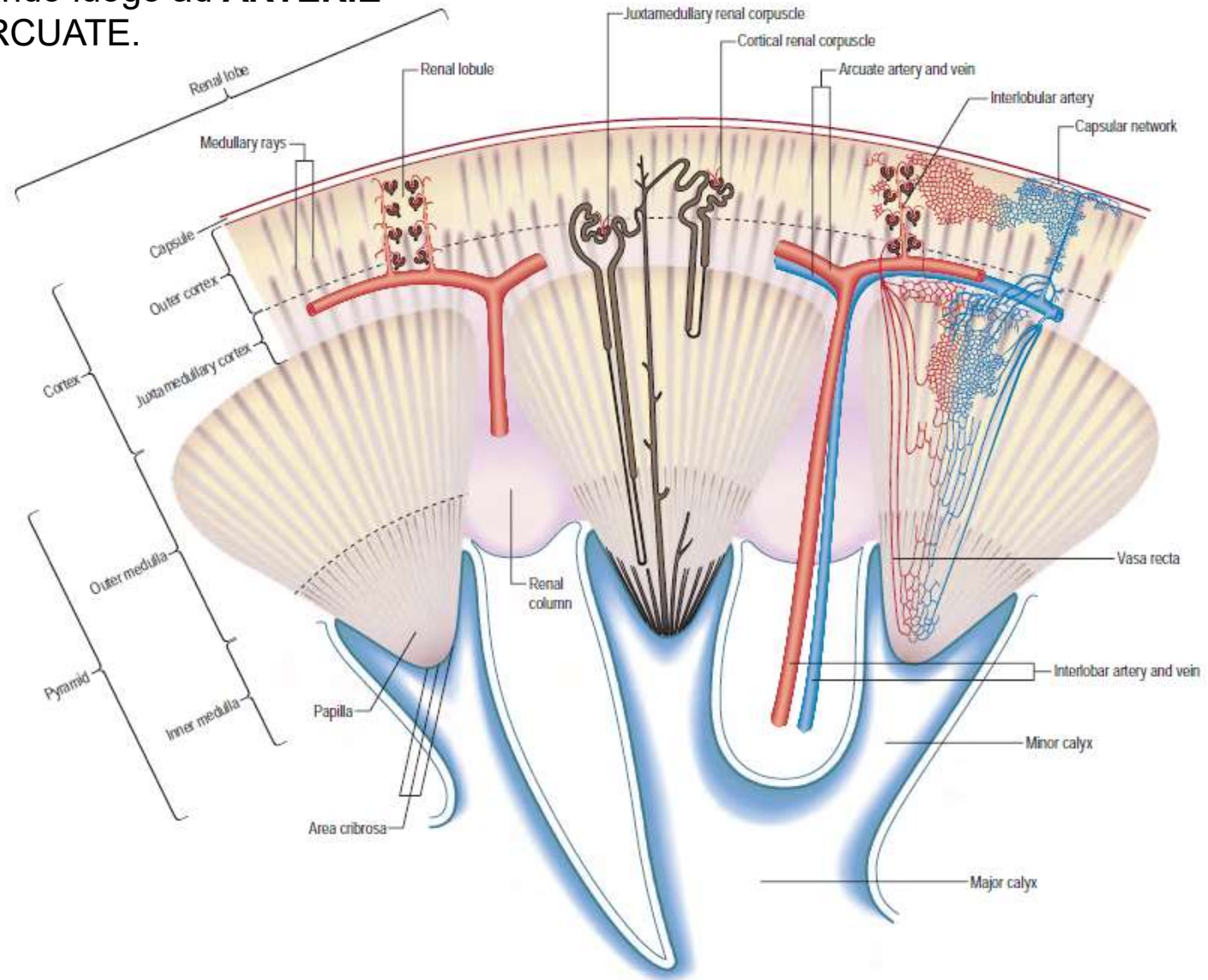
- i reni sono vascolarizzati dalle arterie renali che nascono dalle superfici laterali dell'aorta addominale; le vene renali si aprono nella cava inferiore
- Tutti questi vasi sono nell'ilo renale



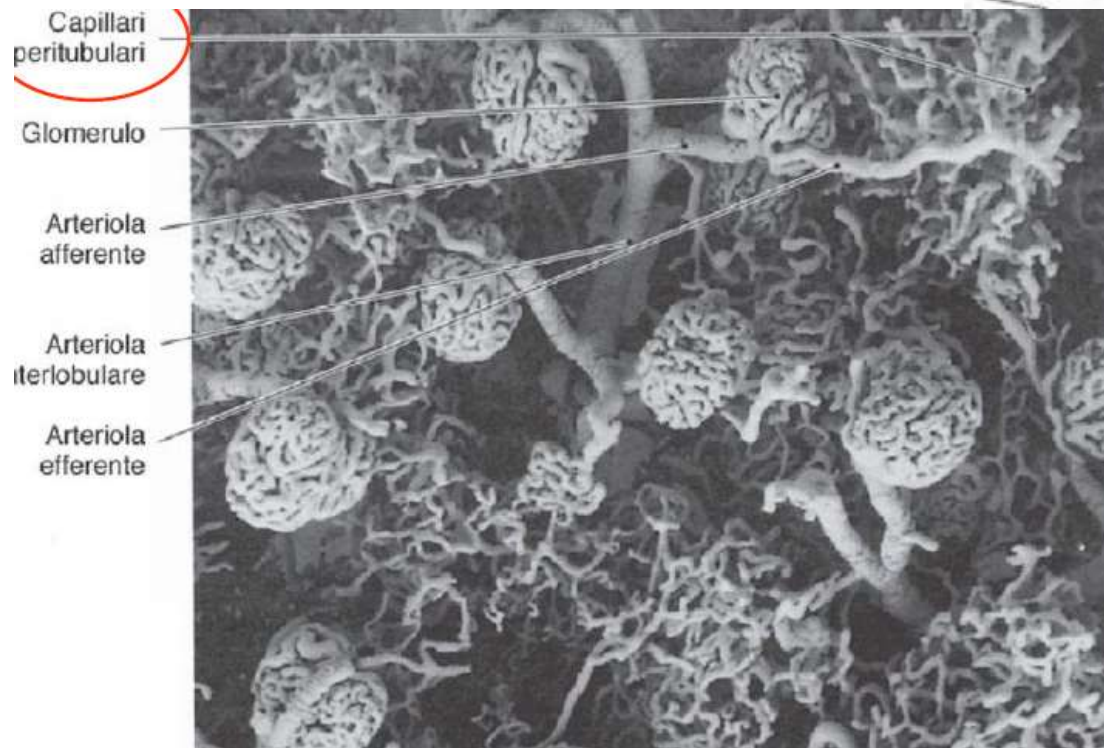
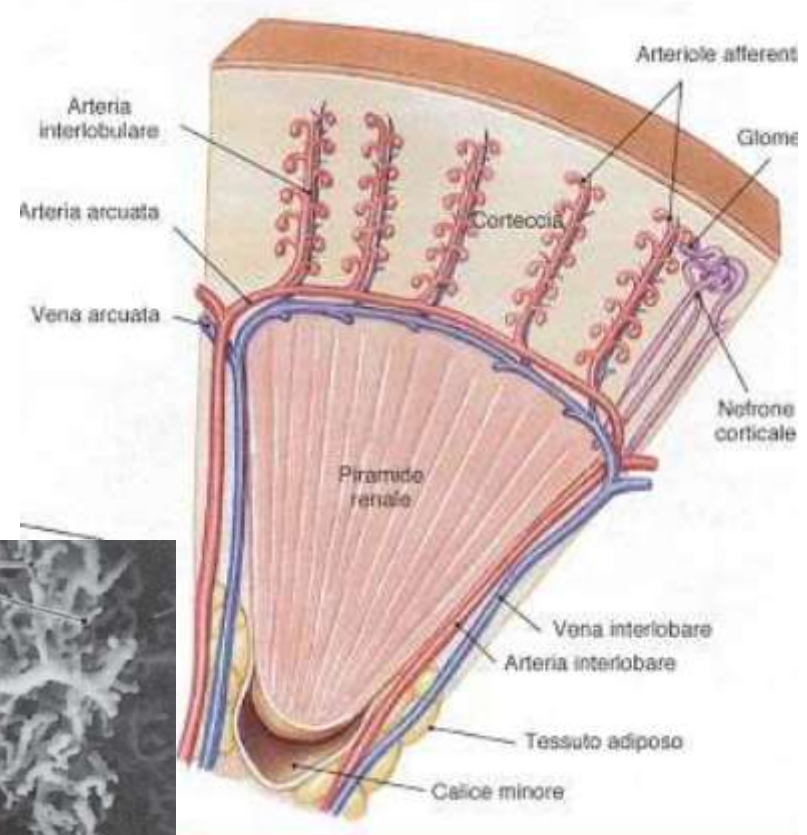


- Le arterie renali escono ad angolo retto dall'aorta, come vasi laterali viscerali pari
- Mentre entrano nell'ilo, generano alcuni (4.5) rami segmentali, che stanno nella pelvi
- Questi originano rami interlobari che entrano nel parenchima a livello delle colonne renali

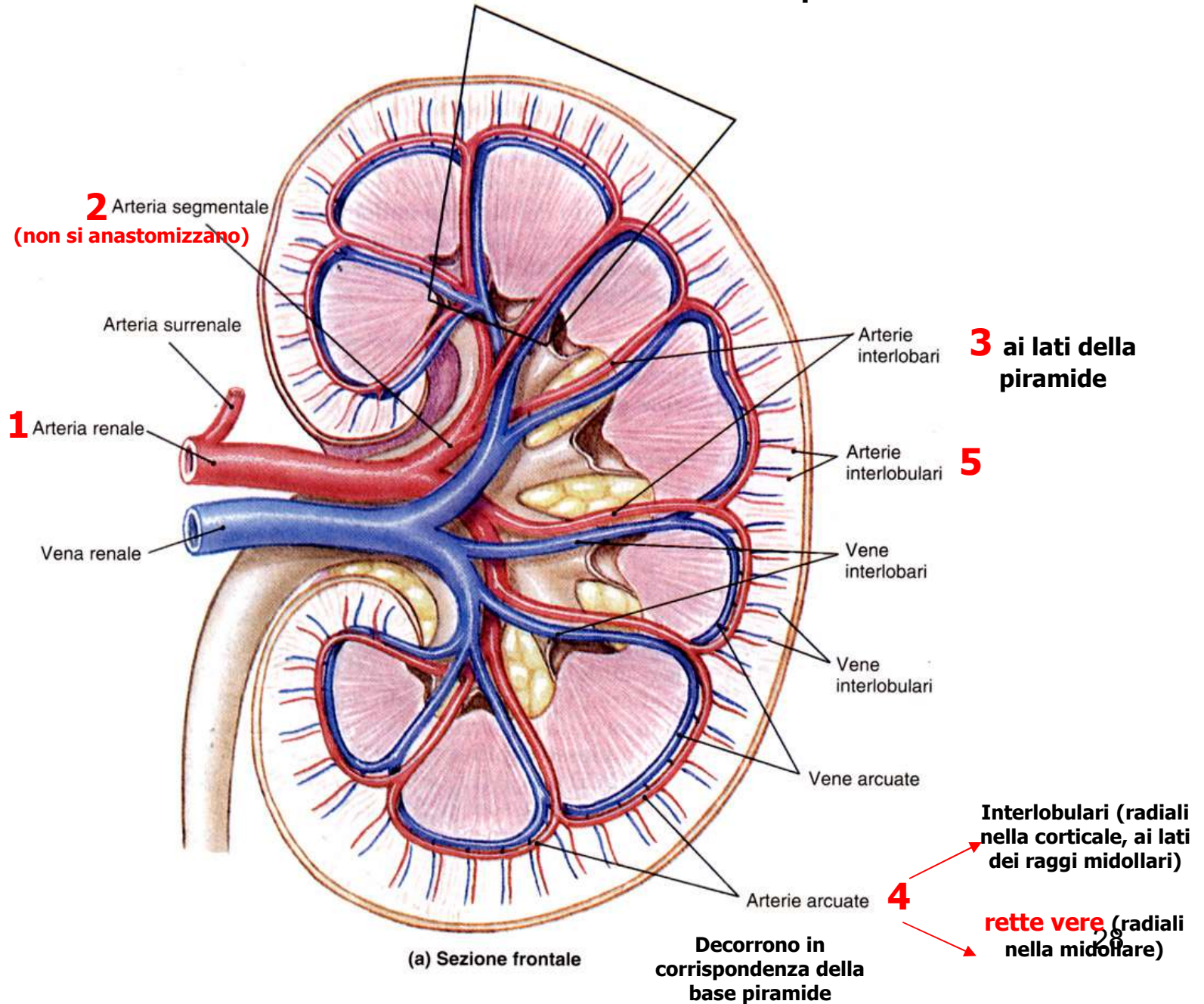
I RAMI INTERLOBARI decorrono fino alla base della piramide, dove piegano ad angolo retto e decorrono parallelamente alla base della piramide, dando luogo ad **ARTERIE ARCIFORMI** o **ARCUATE**.



- Da queste si staccano ad angolo retto delle **ARTERIE INTERLOBULARI**, che dalla base della piramide vanno fino alla capsula.
- Ad intervalli regolari, dalle interlobulari si staccano le arteriole afferenti al glomerulo
- A questo punto, l'albero vascolare "incontra" il parenchima a livello della sua unità di base, il nefrone



RENI: sistema vascolare di tipo terminale -> arteria renale fornisce 5 arterie Segmentali che dividono il rene in 5 zone vascolarizzate indipendentemente

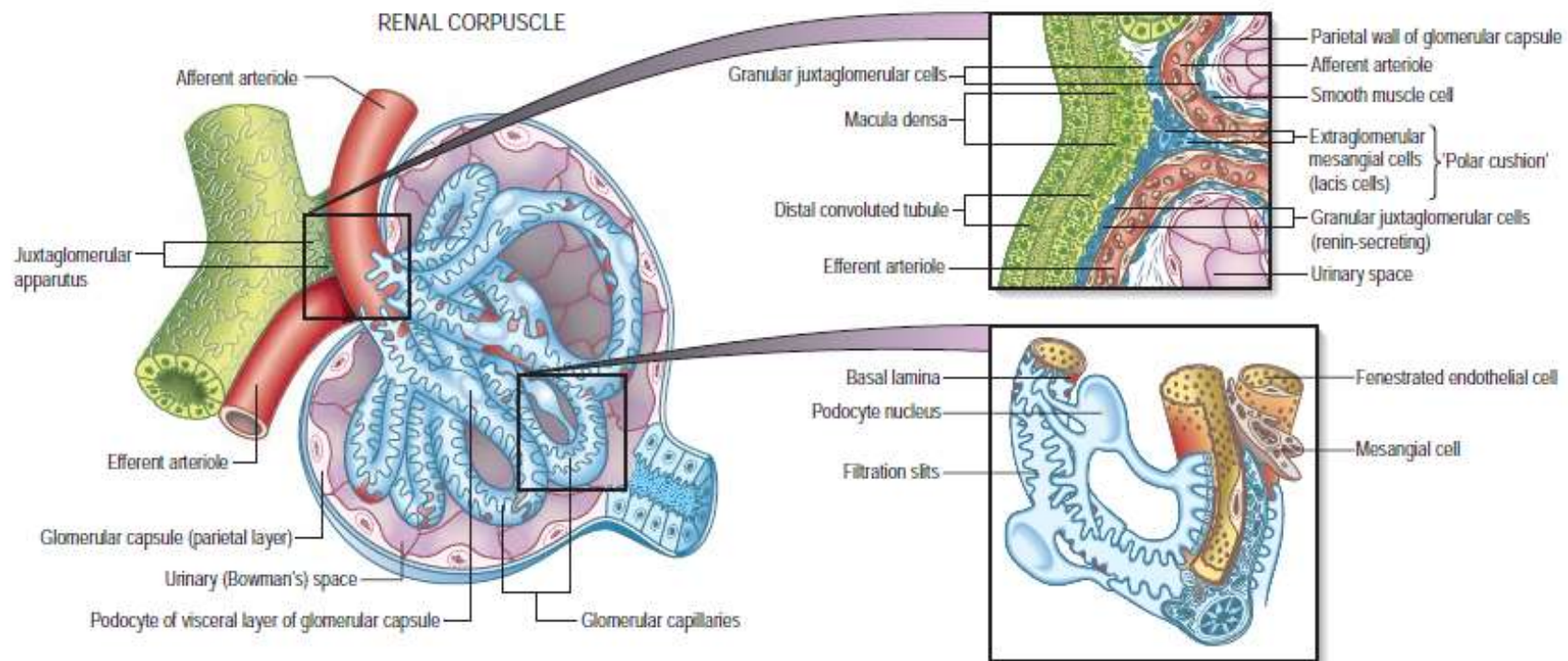


Parenchima Renale

RENE: organo composto da circa 1 milione di unità funzionali (NEFRONI)

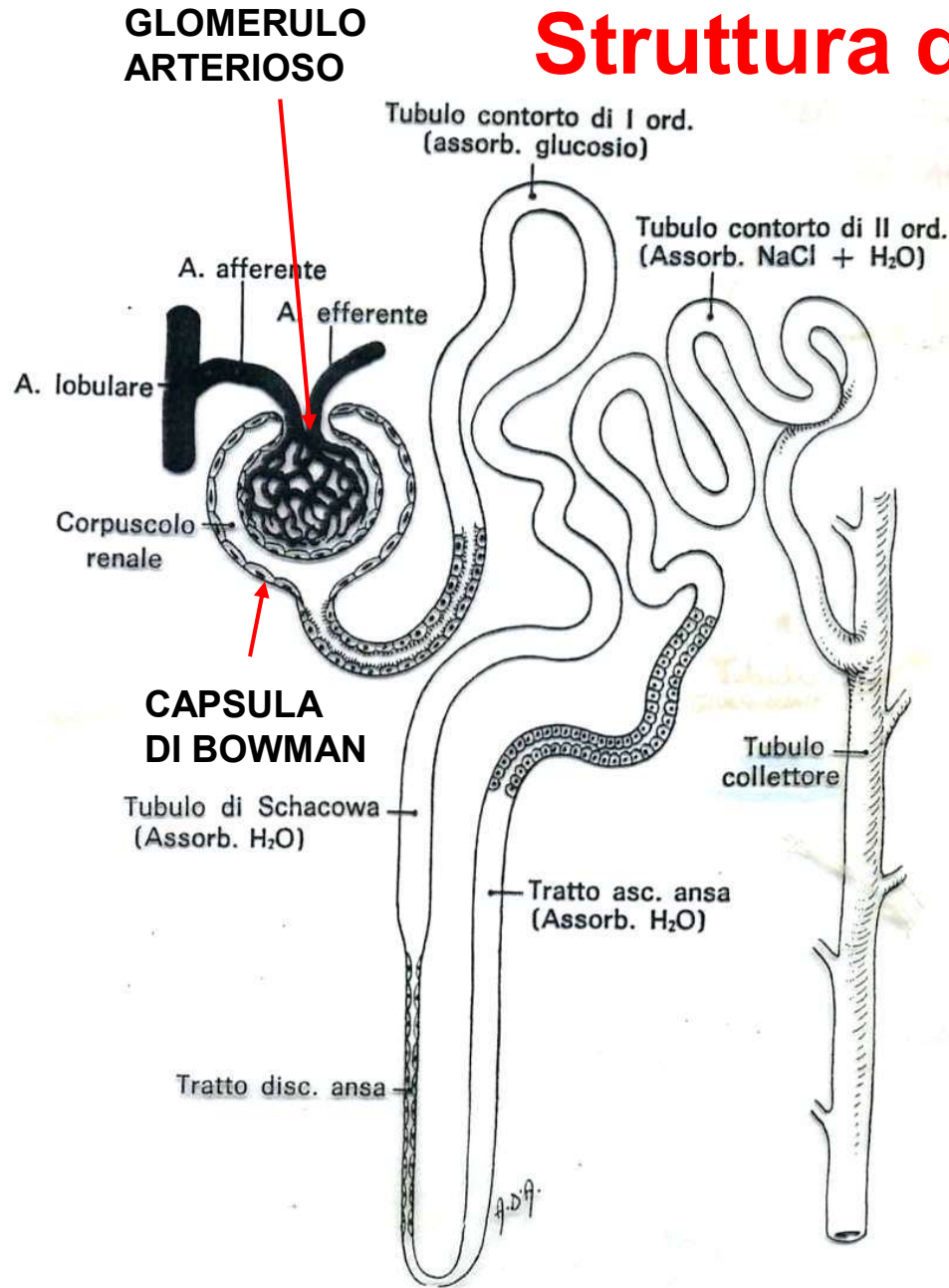
NEFRONE: CORPUSCOLO RENALE + TUBULO RENALE

CORPUSCOLO RENALE: è la sede in cui si forma la preurina o filtrato glomerulare (180 l/giorno, contiene tutti i componenti del plasma ad eccezione delle proteine) che viene convogliato nel **TUBULO** ove diviene l'urina definitiva (riassorbimento di acqua, e non solo; 1-1,5 l/giorno).



CORPUSCOLO RENALE: è la sede in cui si forma la preurina o filtrato glomerulare (180 l/giorno, contiene tutti i componenti del plasma ad eccezione delle proteine) che viene convogliato nel **TUBULO** ove diviene l'urina definitiva (riassorbimento di acqua, e non solo; 1-1,5 l/giorno).

Struttura del Nefrone

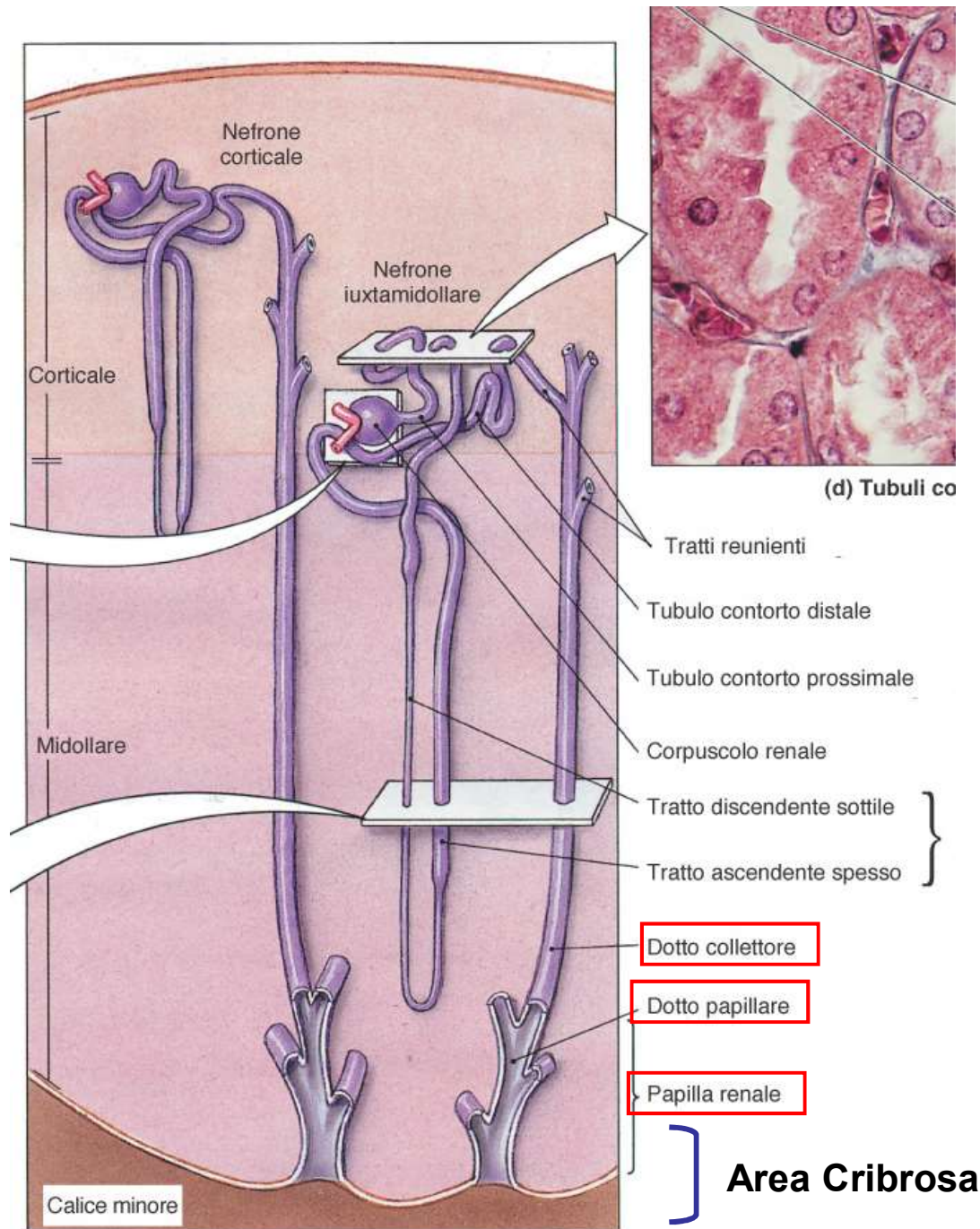


- **Corpuscolo renale:** glomerulo e capsula del Bowman
- **Tubulo Renale:** Contorto prossimale , Ansa di Henle : (tratto discendente spesso e sottile, tratto ascendente spesso e sottile), Contorto distale

Corpuscoli e tubuli convoluti-> sostanza **corticale** (parte convoluta)

Anse di Henle e tubuli collettori-> sostanza **midollare** (Piramidi con anche dotti papillari) e parte radiata della corticale (raggi Midollari)

Tramite i tratti reuniti i tubuli renali confluiscono nei tubuli collettori che a loro volta a livello dell'apice delle piramidi confluiscono nei dotti papillari i quali si aprono (area cribrosa della papilla) nei calici minori



(a) Nefroni corticali e iuxtamidollari

La disposizione delle varie parti del nefrone ci aiuta a capire meglio l'anatomia microscopica

• **CORTICALE** **parte convoluta:**

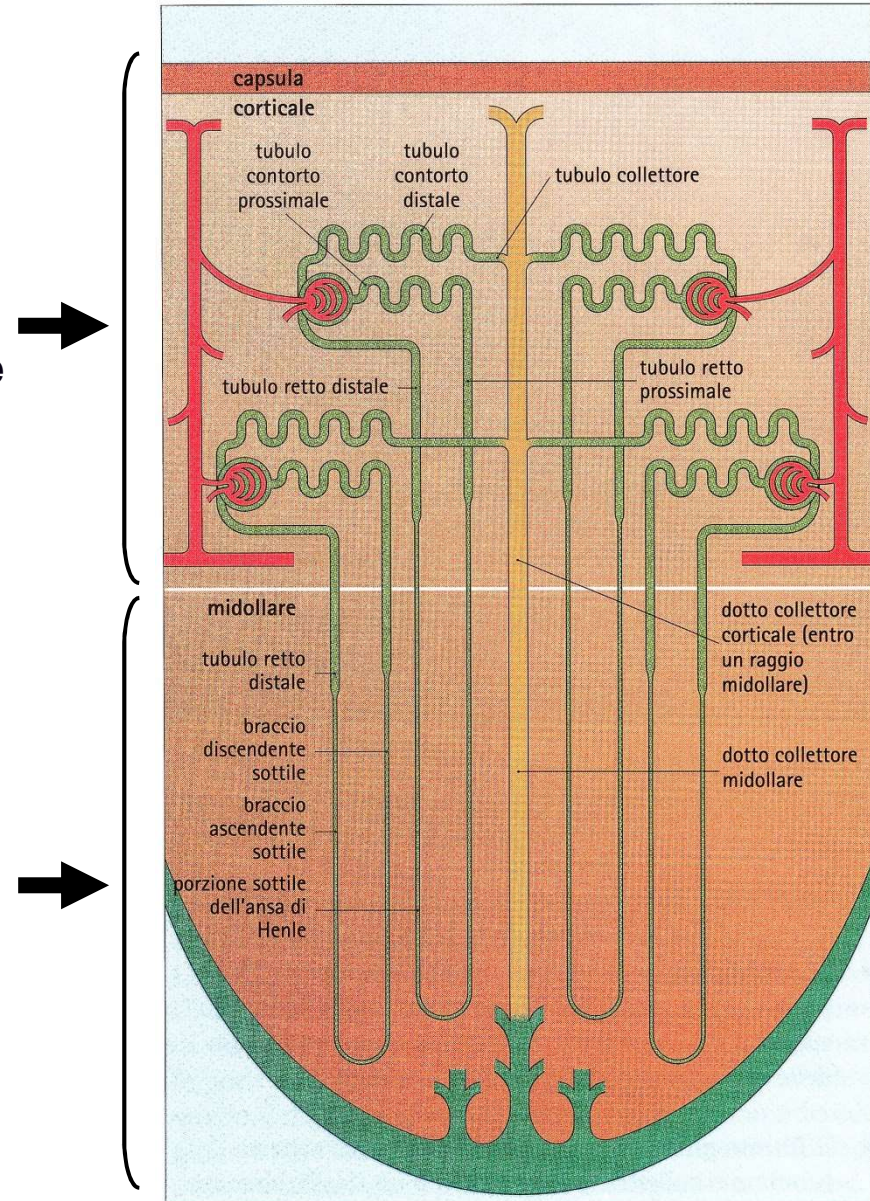
- Corpuscoli del Malpighi
- Tubuli contorti distali e prossimali

parte radiata-RAGGI MIDOLLARI-(continuazione di strutture situate nelle piramidi)

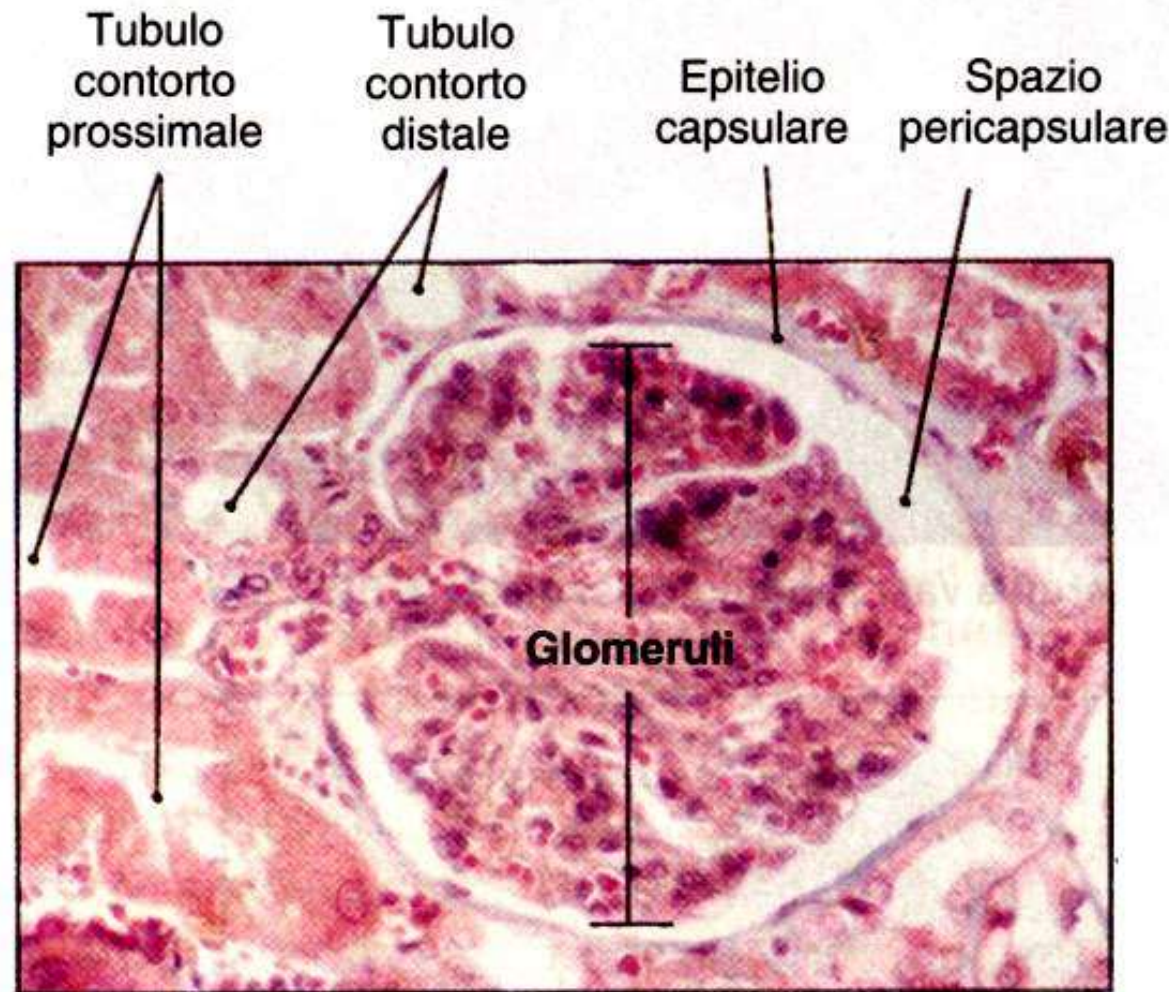
- anse di HENLE dei nefroni corticali e tubuli collettori

• **MIDOLLARE** **aspetto striato:**

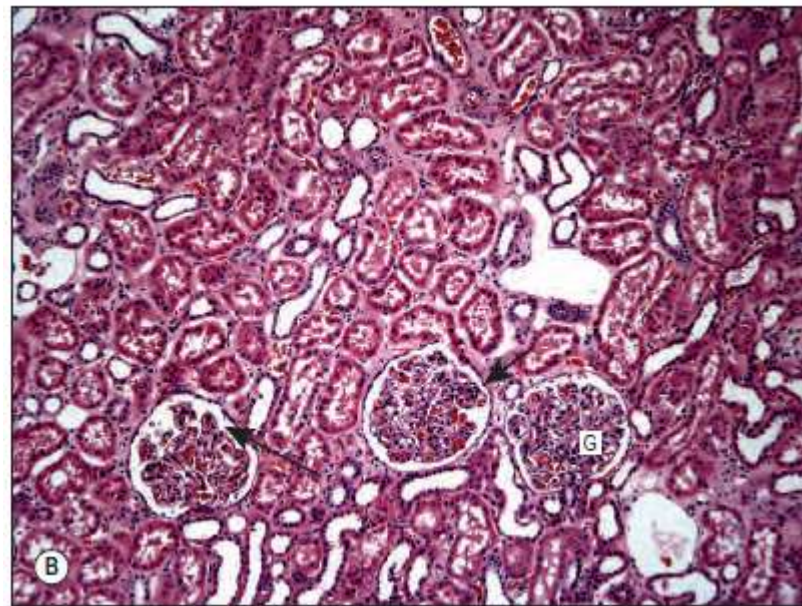
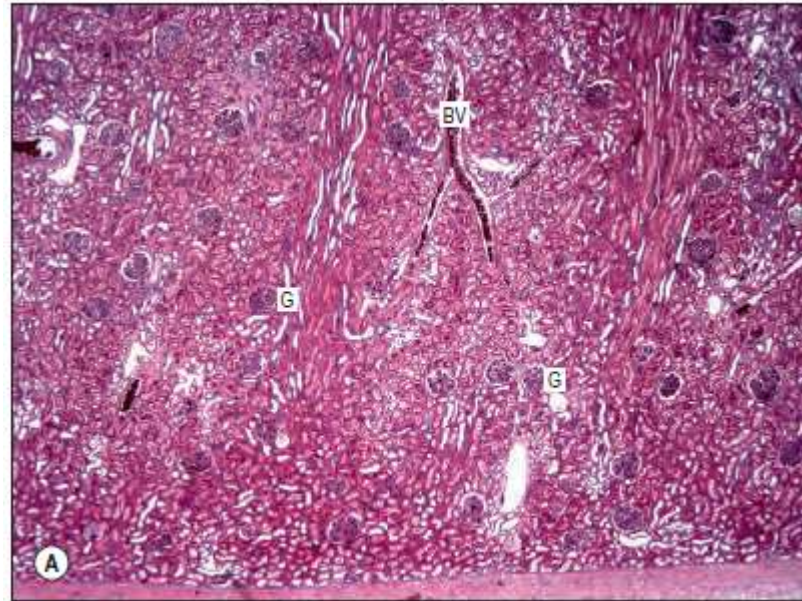
- Branche discendenti e ascendenti dell'Ansa di HENLE
- Dotti collettori e papillari
- Arterie rette vere e spurie

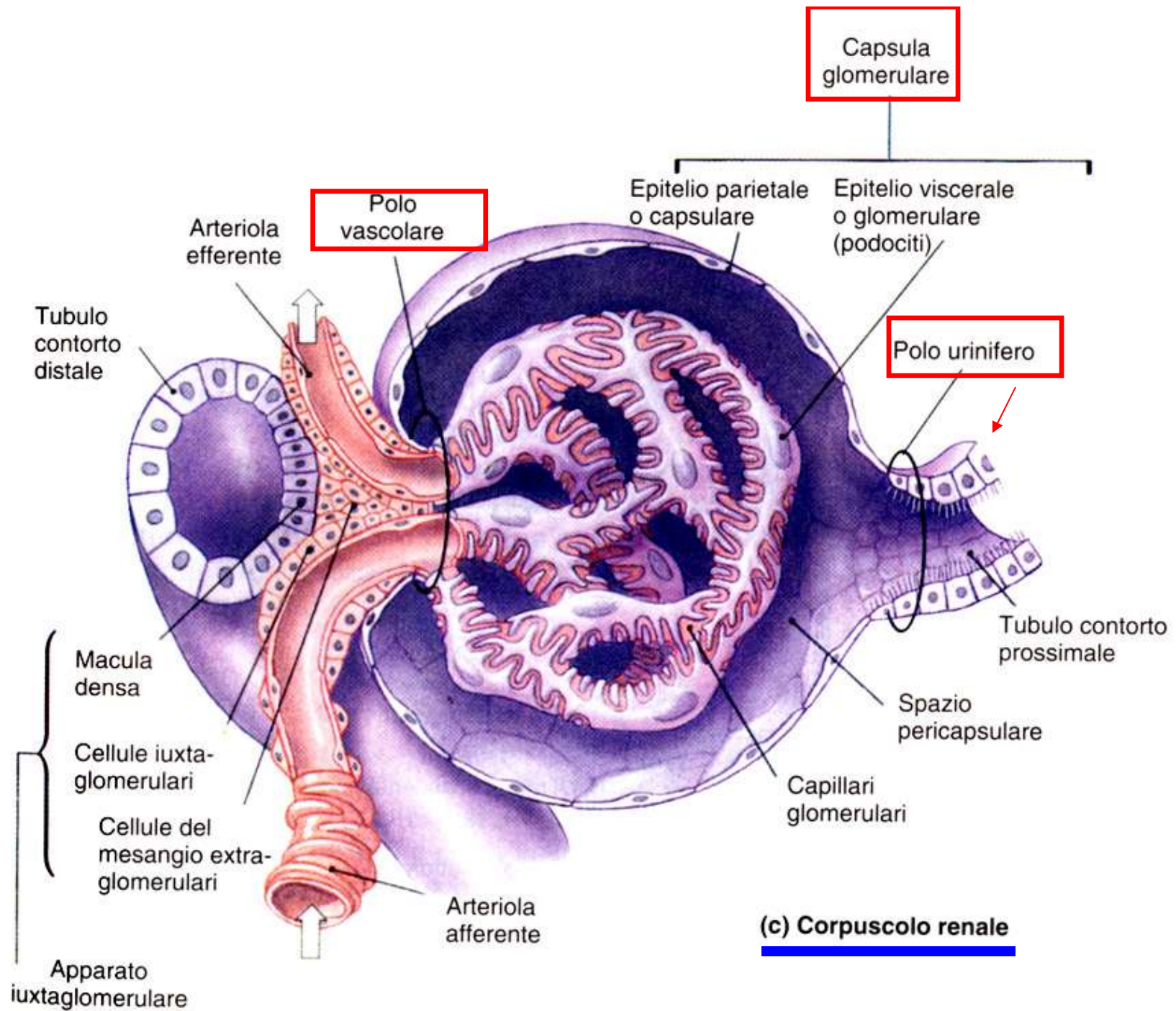


1) CORPUSCOLO RENALE (circa 250 micron di diametro):
CAPSULA di BOWMAN + GLOMERULO ARTERIOSO



(b) Corpuscolo renale





GLOMERULO ARTERIOSO = complesso di capillari forniti dall'arteriola afferente e drenati dall'efferente (RETE MIRABILE ARTERIOSA); tra le due arteriole il sangue circola ad elevata pressione

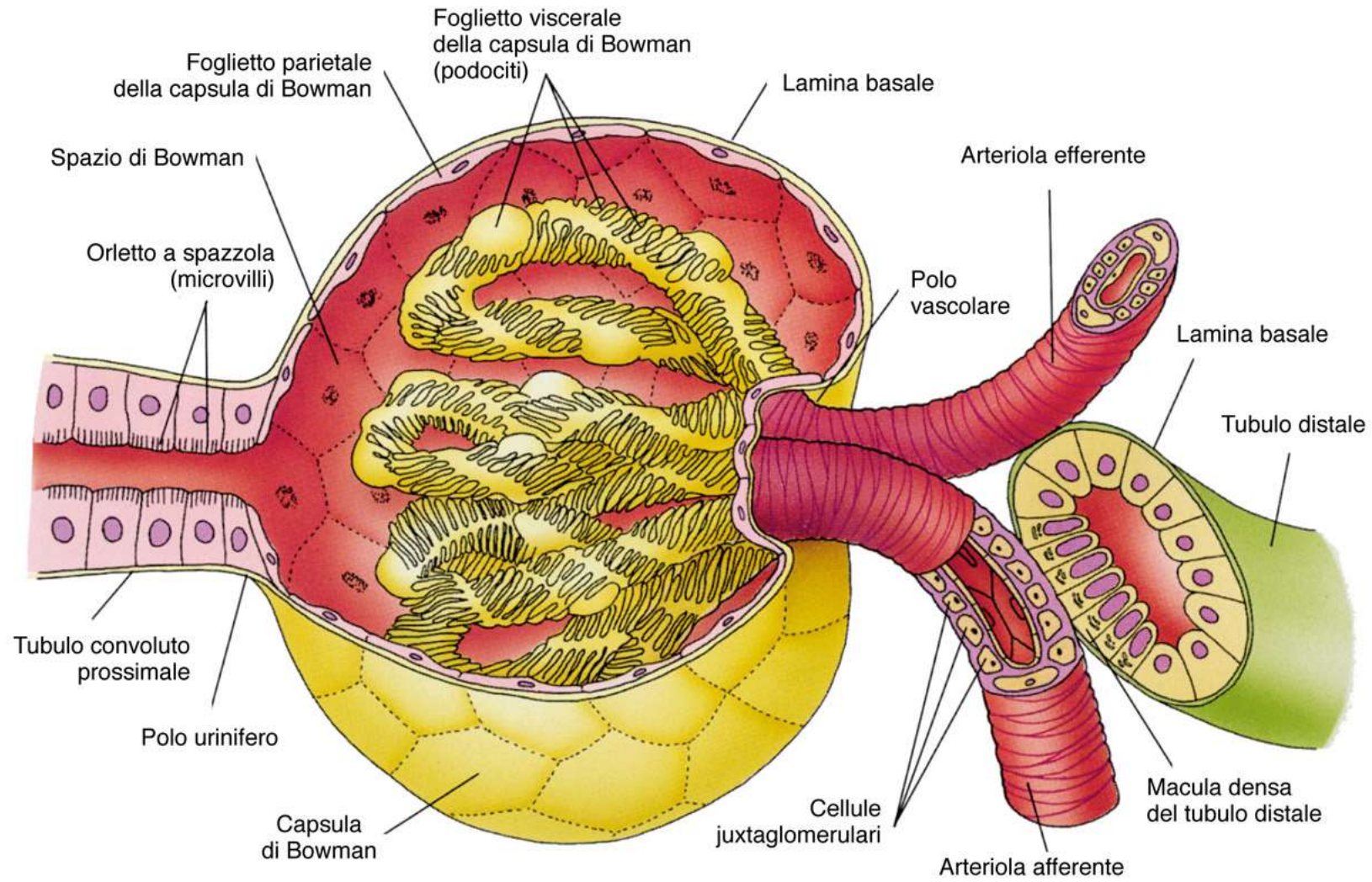
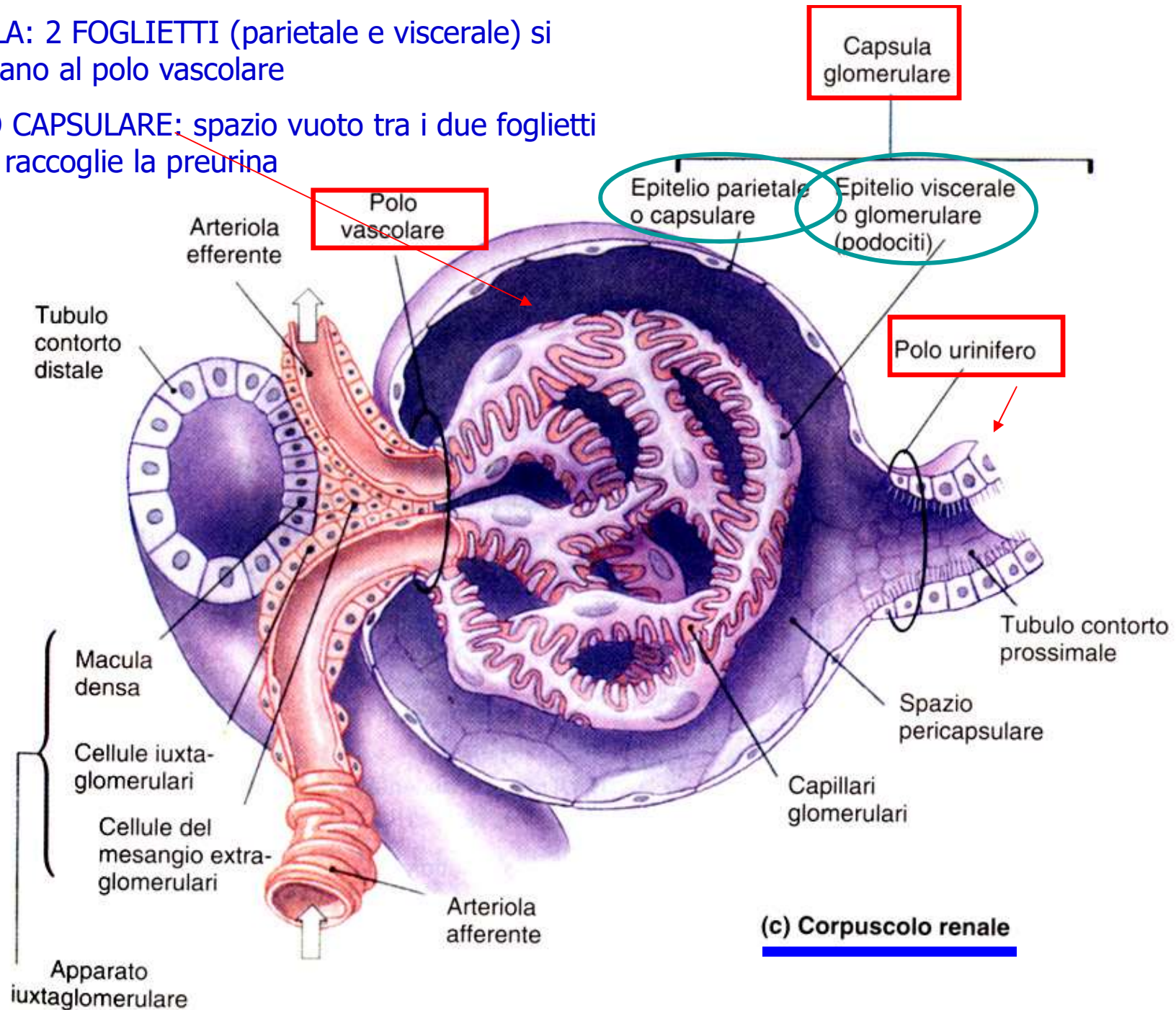


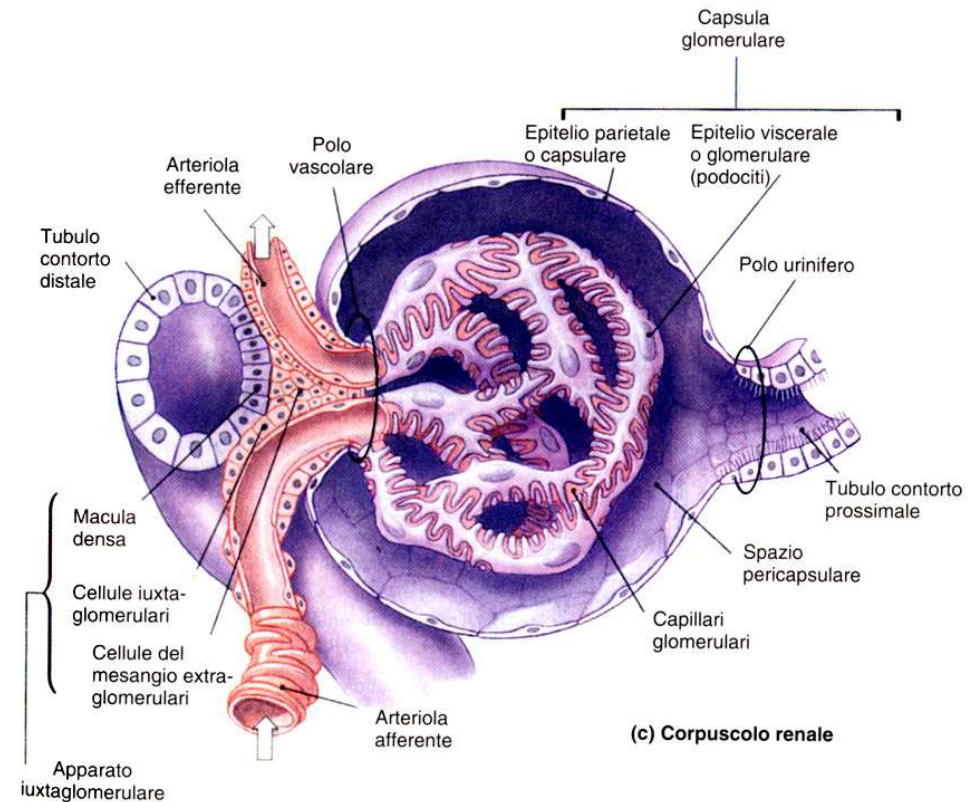
Figura 19-4

CAPSULA: 2 FOGLIETTI (parietale e viscerale) si continuano al polo vascolare

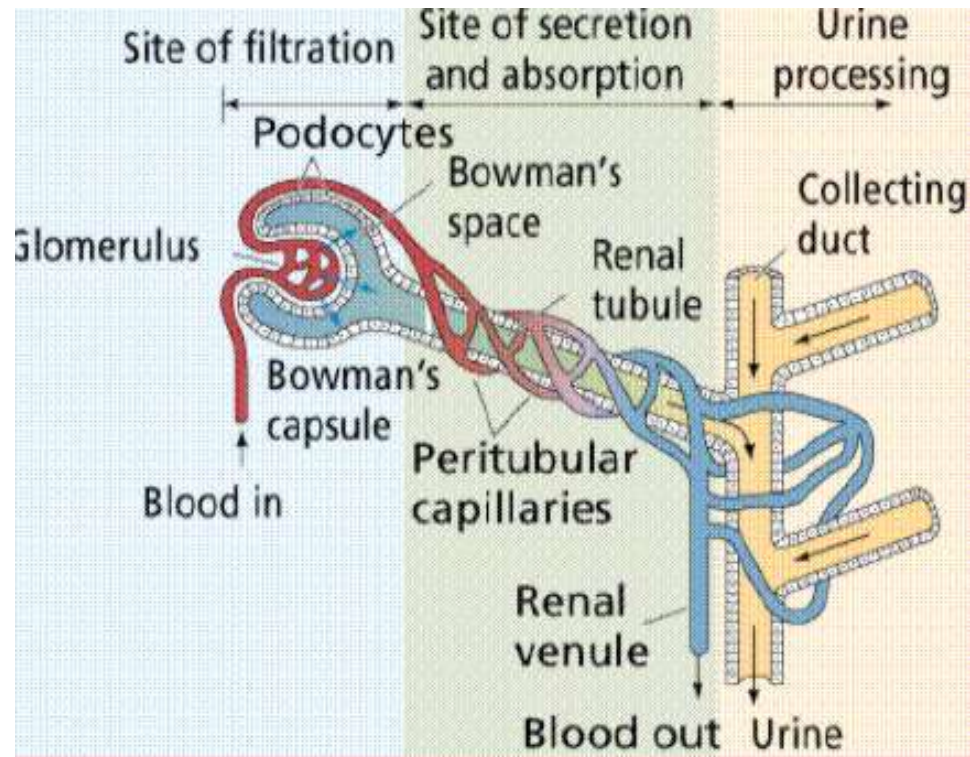
SPAZIO CAPSULARE: spazio vuoto tra i due foglietti dove si raccoglie la preurina



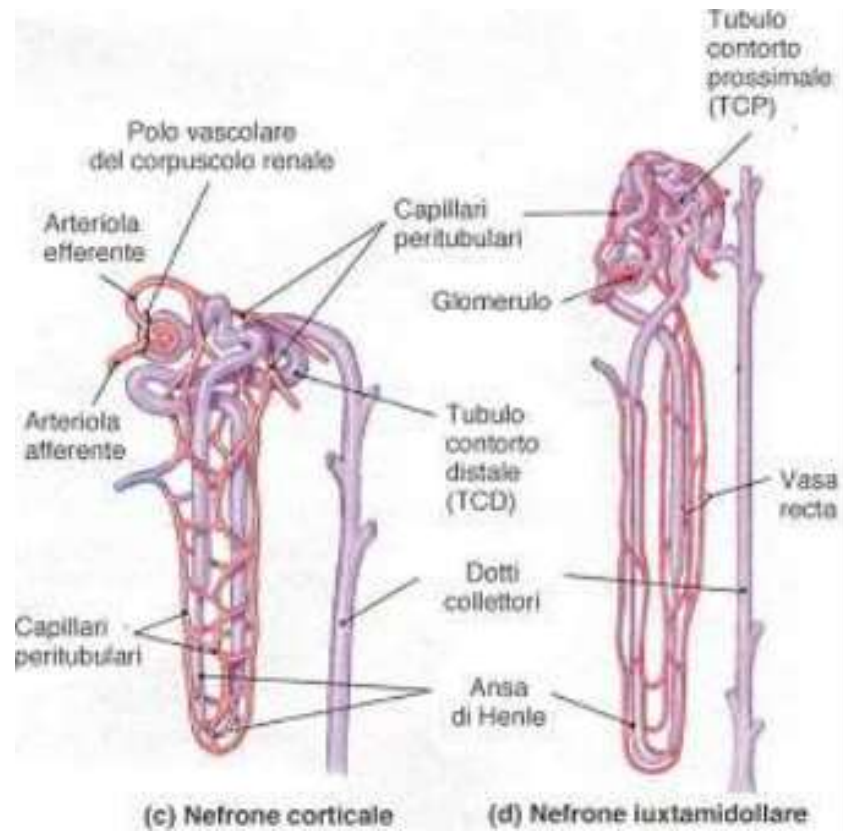
- L'arteriola efferente ha un calibro minore dell'arteriola afferente
- Ciò garantisce il mantenimento di una elevata pressione all'interno del letto capillare
- E' possibile una elevata filtrazione
- **Non** è possibile invece un **riassorbimento** dei liquidi fuoriusciti: manca il segmento venoso del letto capillare
- Il riassorbimento dei liquidi non avviene a questo livello, ma in corrispondenza del **tubulo renale**



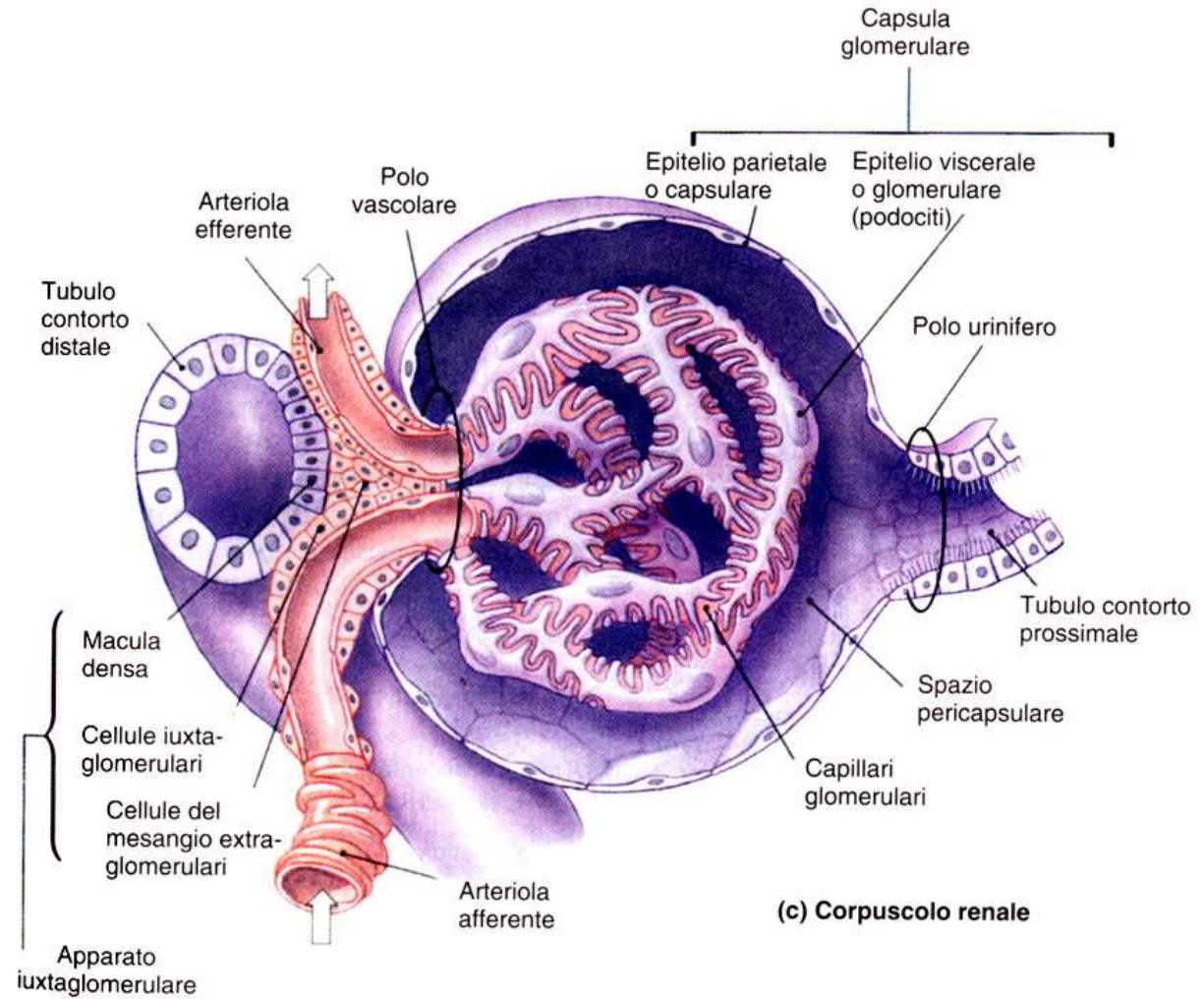
L'arteriola efferente esce dal corpuscolo per dare origine ad un normale letto capillare arterovenoso attorno al tubulo renale



La funzione di questi letti capillari è di riassorbire il 99% del volume dell' ultrafiltrato (circa 200 litri al giorno)



- **Corpuscolo renale = rete capillare arteriosa (glomerulo arterioso) + capsula (di Bowmann)**
- Il foglietto parietale è inattivo da un punto di vista funzionale
- il foglietto viscerale della capsula arteriosa presenta cellule specializzate - **podociti**- che avvolgono i capillari del glomerulo



CAPILLARI DEL GLOMERULO:

- 1) endotelio fenestrato -> fenestrature (70-90nm)
- 2) lamina basale detta lamina densa (collagene tipo IV, erapan solfato, sialoglicoproteine)

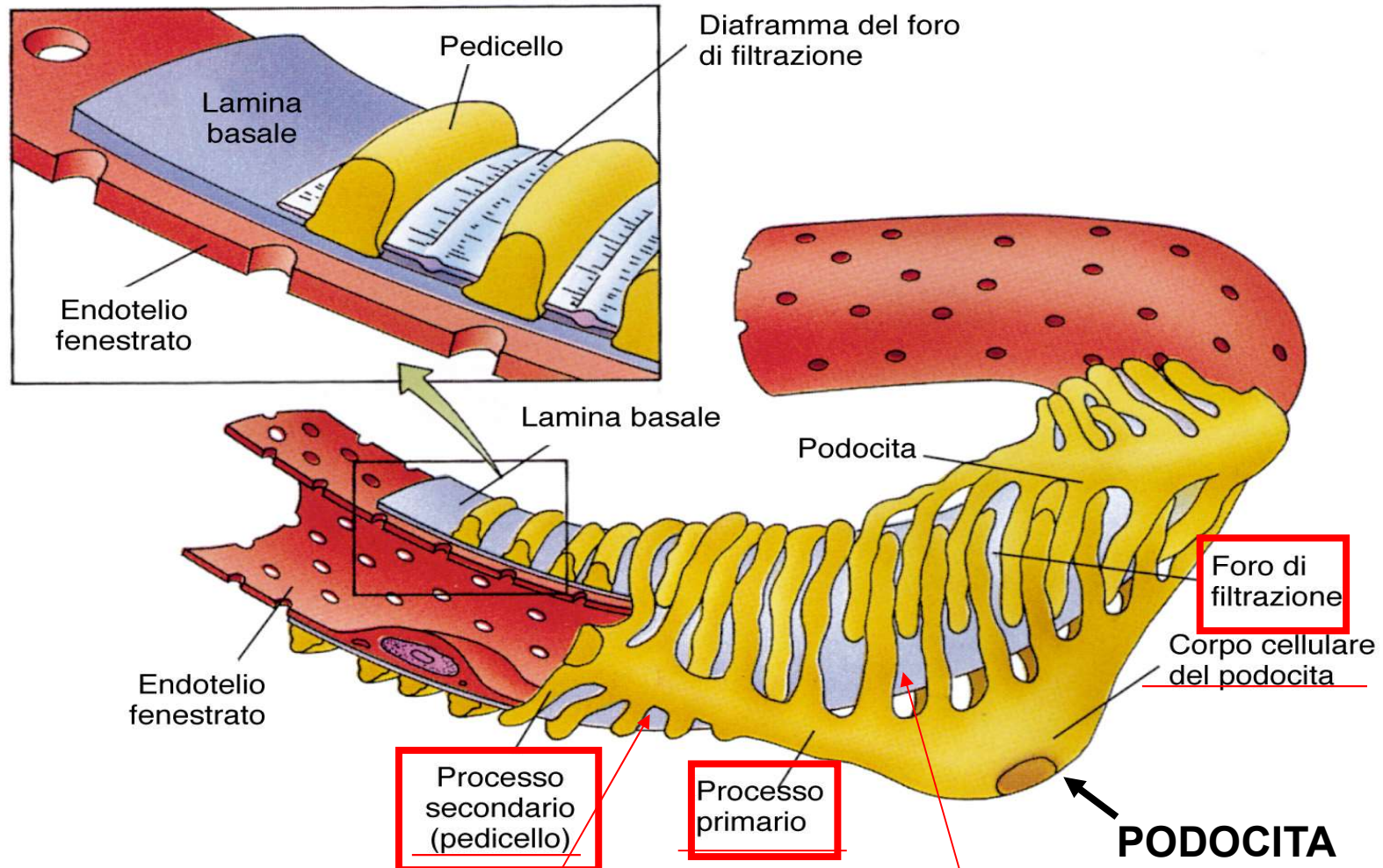
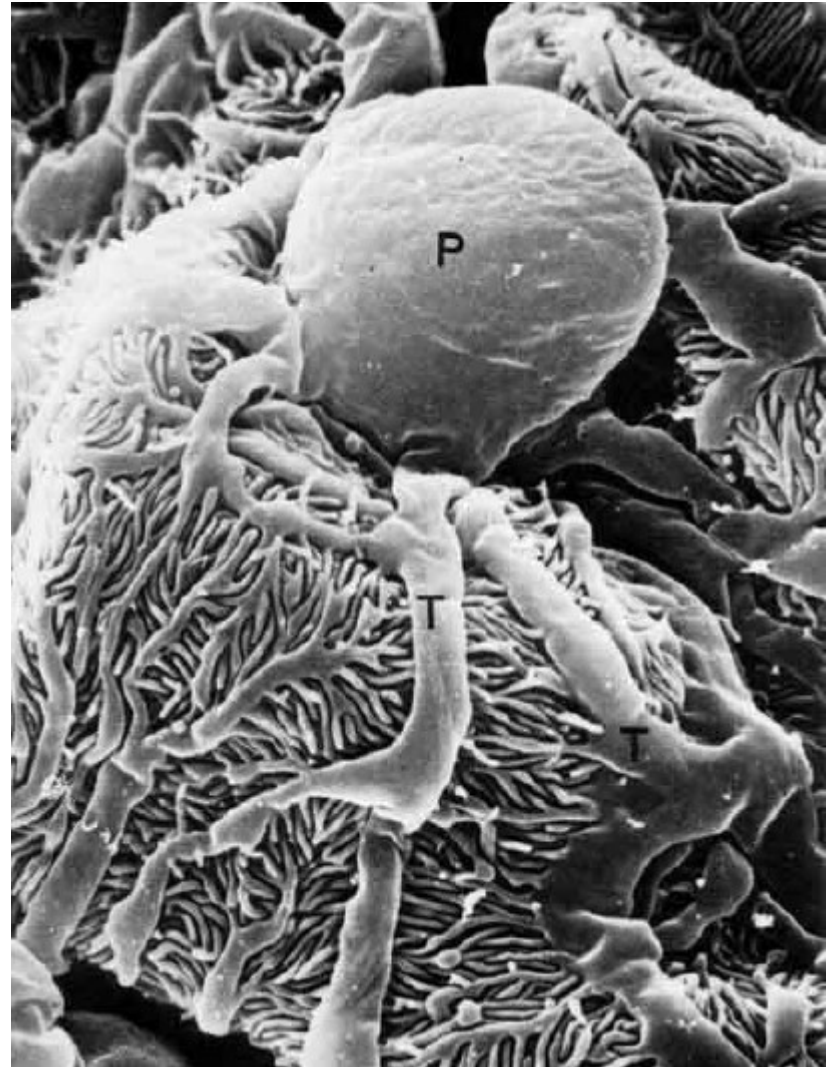
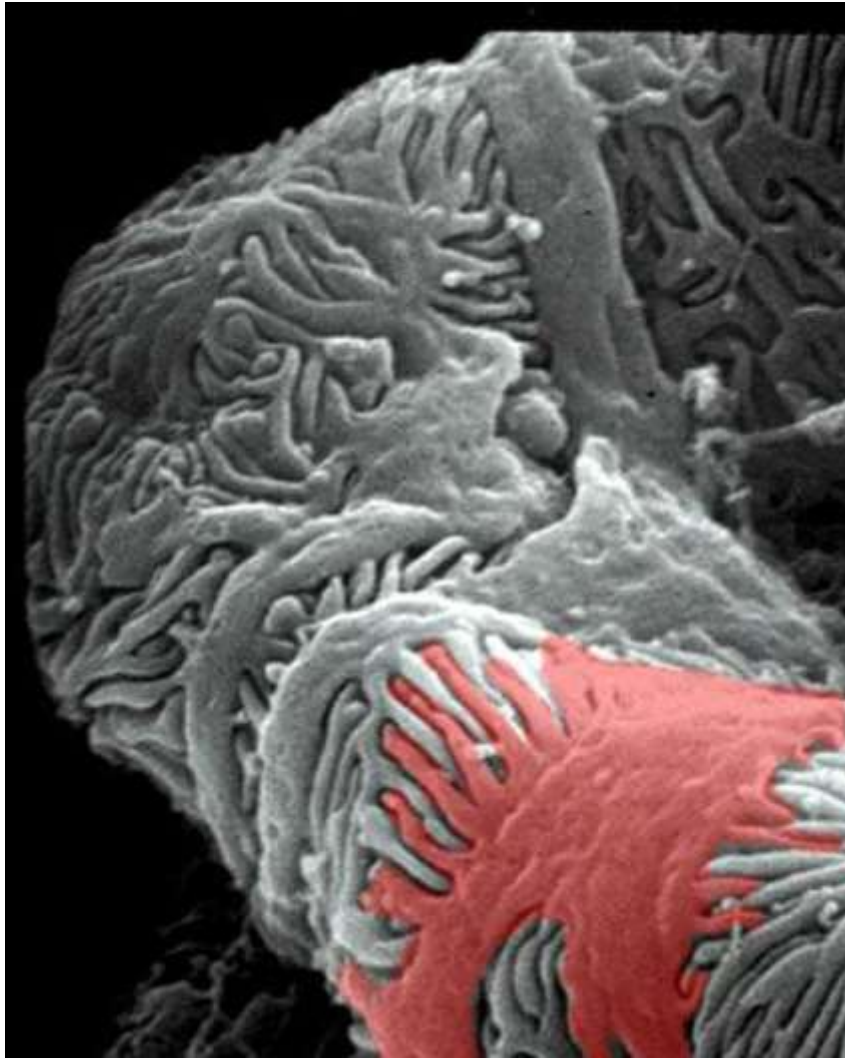


Figura 19-7

Glicocalice di **PODOCALICINA**: proteina a carica negativa

Fessure di filtrazione non completamente pervie per presenza di **DIAFRAMMA di FILTRAZIONE**



Il particolare rapporto tra i podociti (foglietto viscerale della capsula, cellule dotate di prolungamenti che terminano sulla parete dei capillari formando sottili processi detti pedicelli che si interdigitano con i pedicelli di podociti adiacenti lasciando delle sottili fessure chiuse da un sottile diaframma) e la parete dei capillari va a costituire la membrana di filtrazione attraverso cui passerà il PLASMA (non le proteine plasmatiche e cellule del sangue)

Membrana di filtrazione composta da:

-endotelio capillare fenestrato

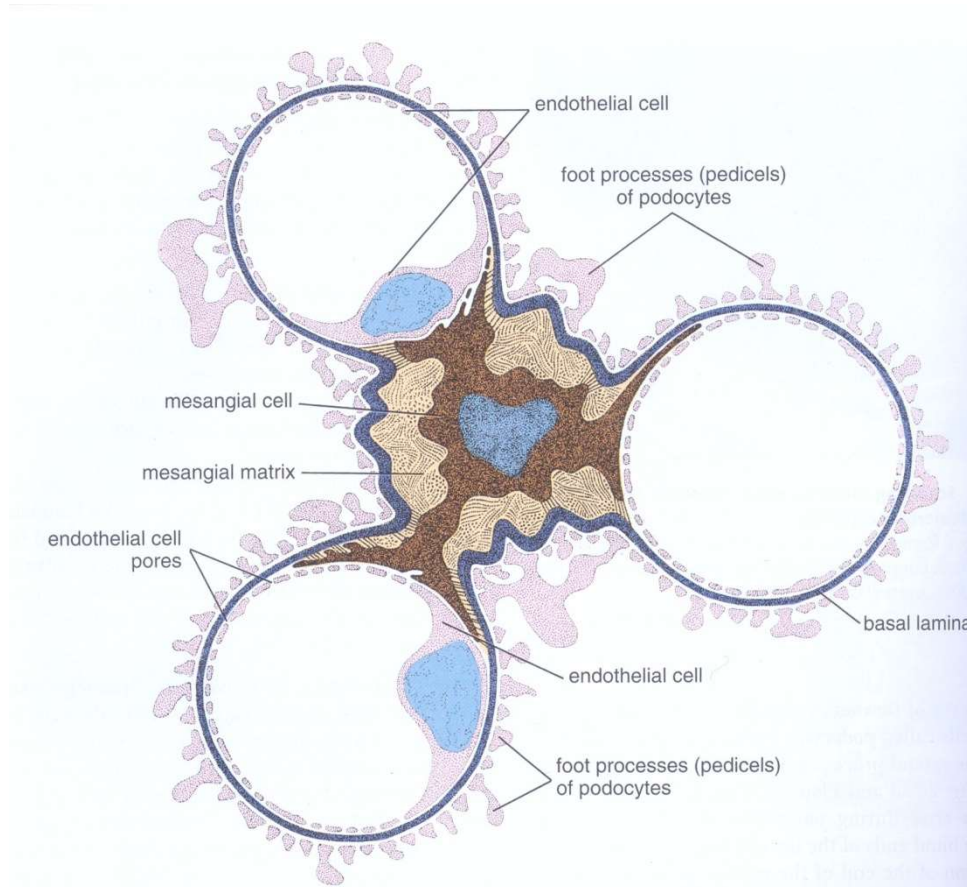
-lamina rara interna (dell'endotelio)

-lamina rara esterna (dei podociti)

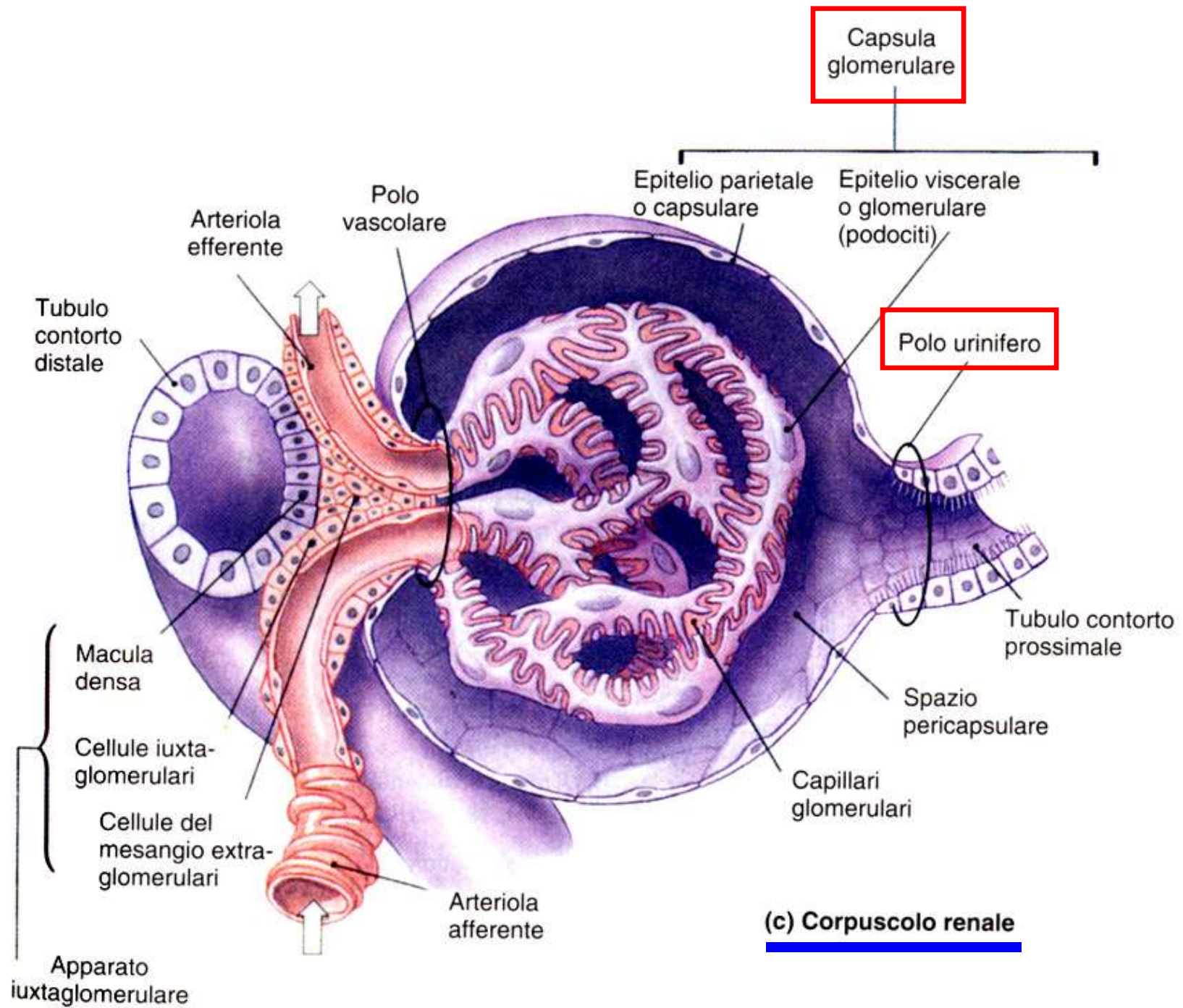
-podociti stessi

Lamina Densa

CELLULE DEL MESANGIO (intraglomerulari)



- costituiscono un terzo componente del corpuscolo renale
- elementi di natura connettivale situate tra le anse capillari
- **FUNZIONI:** - sostegno dei capillari glomerulari
 - capacità contrattile
 - recettori per sostanze vasocostrittrici (angiotensina II) regolando l'afflusso di sangue al glomerulo
 - fagociti coinvolti nel turnover della lamina basale



(c) Corpuscolo renale

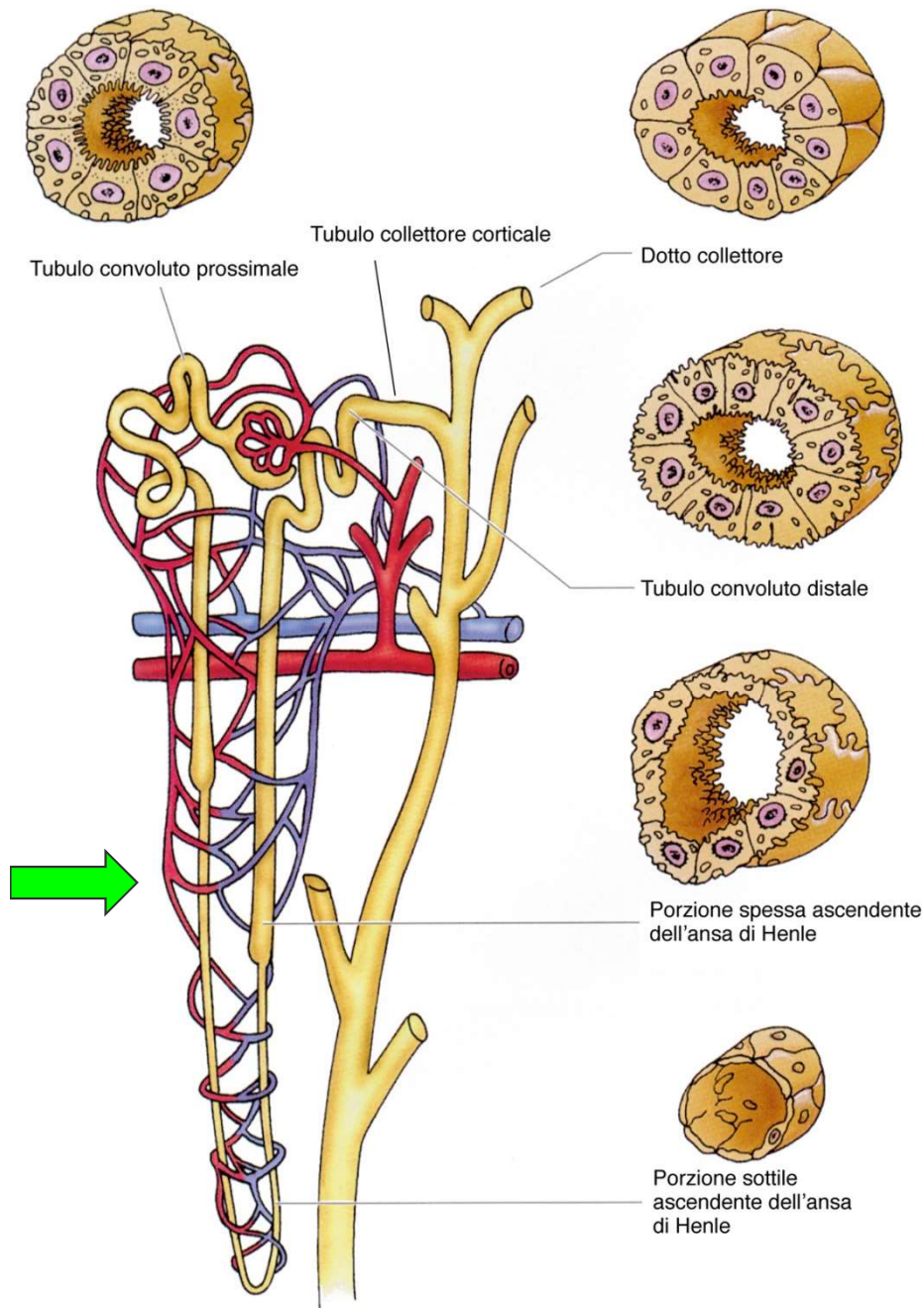


Figura 19-11

TUBULO PROSSIMALE

- RIASSORBIMENTO attivo di Sali (Cl, Na) cui segue quello dell' 80-85% acqua , glucosio, aa e peptidi
- Epitelio cilindrico semplice con microvilli

ANSA DI HENLE

- Porzione discendente sottile molto permeabile ad acqua (riassorbimento di acqua)
- Porzione ascendente è moderatamente permeabile ad acqua, riassorbimento attivo di Sali (ioni Cl e Na)
- Epitelio pavimentoso semplice (porzione sottile)

TUBULO CONTORTO DISTALE

- riassorbimento attivo di sali seguito dall' acqua regolato dall' aldosterone (prodotto dalla corticale del surrene sotto lo stimolo del sistema renina-angiotensina)
- Secrezione di ioni e prodotti tossici che non avevano attraversato la membrana di filtrazione (farmaci e tossine)
- epitelio cubico semplice

TUBULI COLLETTORI

permeabili all' acqua solo in presenza di ADH (ULTIMO riassorbimento di acqua variabile e indipendente dal sodio) secrezione di ioni (Na, K_48 H e bicarbonato)

TUBULO RENALE:

tubulo prossimale + ansa di henle + tubulo distale

Funzione di modificare la preurina attraverso i processi di riassorbimento e secrezione trasformandola nell'urina definitiva

- notevole variazione nelle lunghezze dell'ansa di Henle (5-10mm) (**tubuli ad anse lunghe, intermedie e brevi**)
- Le diverse parti del tubulo renale occupano territori distinti nell'ambito del parenchima:

TCP e D zona convoluta della corticale

PARS RECTA e ANSE di HENLE (+ dotti collettori) nei raggi midollari della corticale e Piramidi renali della midollare (raggi chiari)

I TUBULI dei nefroni localizzati nelle colonne renali occupano con la porzione convoluta la sostanza corticale interpiramidale, mentre con le anse si portano nelle piramidi renali

APPARATO IUXTAGLOMERULARE

Insieme di formazioni in rapporto con il polo vascolare del corpuscolo: funzione regolatrice della filtrazione glomerulare.

- 1) **Macula densa**
- 2) **Cellule juxtaglomerulari**
- 3) **Cell mesangio extraglomerulari.**

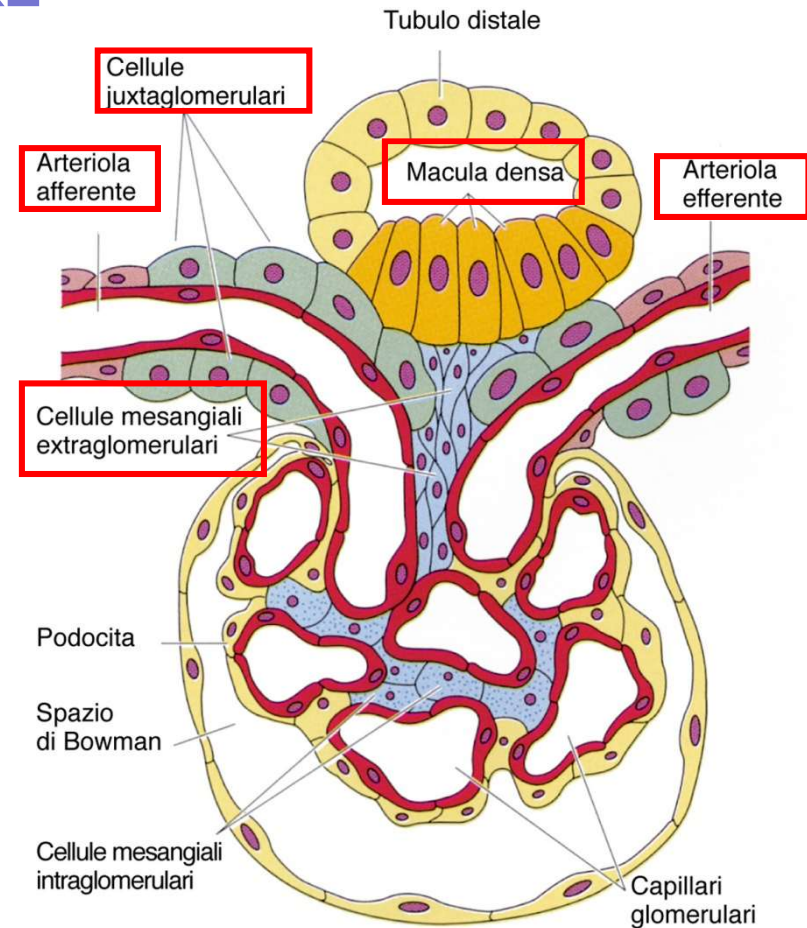


Figura 19-14

APPARATO IUXTAGLOMERULARE

2) Cellule juxtaglomerulari

nella parete dell'arteriola afferente - cellule muscolari lisce modificate (si possono ritrovare anche nella parete dell'art. efferente per un breve tratto)
- **recettori di volume/pressione** dell'art. afferente
producono **renina** quando diminuisce la pressione (angiotensina II -vasocostrittore)

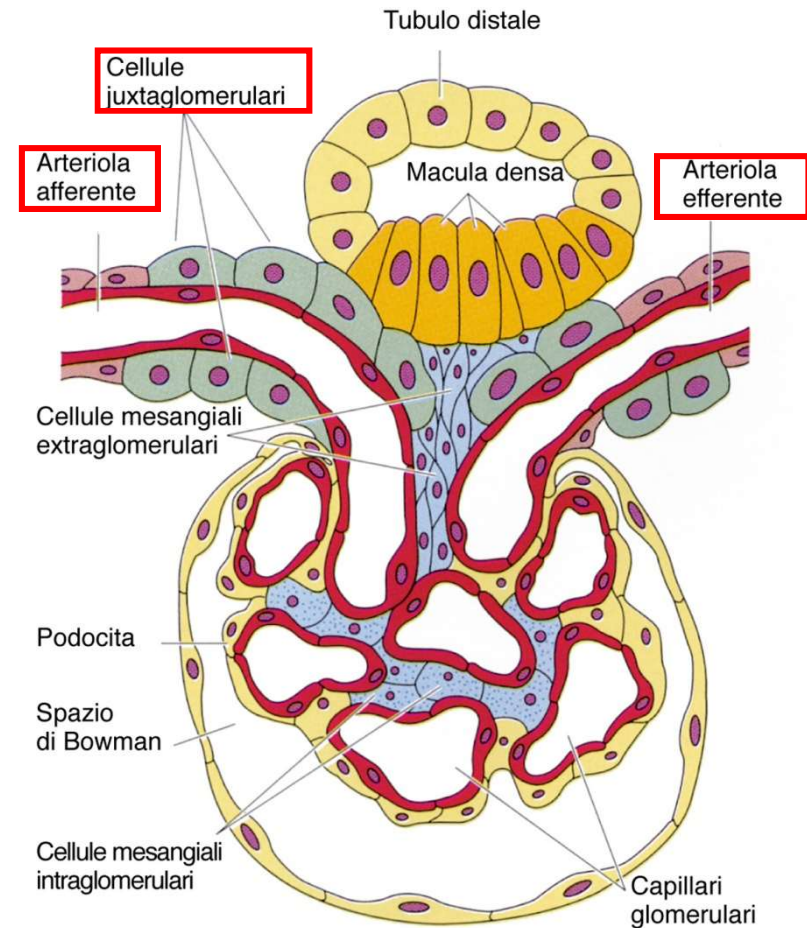


Figura 19-14

APPARATO IUXTAGLOMERULARE

1) Macula densa

cellule modificate nell'epitelio di un breve tratto del TCD. Nell'angolo fra art aff ed eff in contatto con le c. iuxtaglom.

Sono cellule alte con nuclei grandi e meno citoplasma, così i nuclei appaiono sovrapposti

- **chemocettori**, avvertono il volume e la concentrazione del filtrato (Na) → stimolano produzione di renina da c. juxta

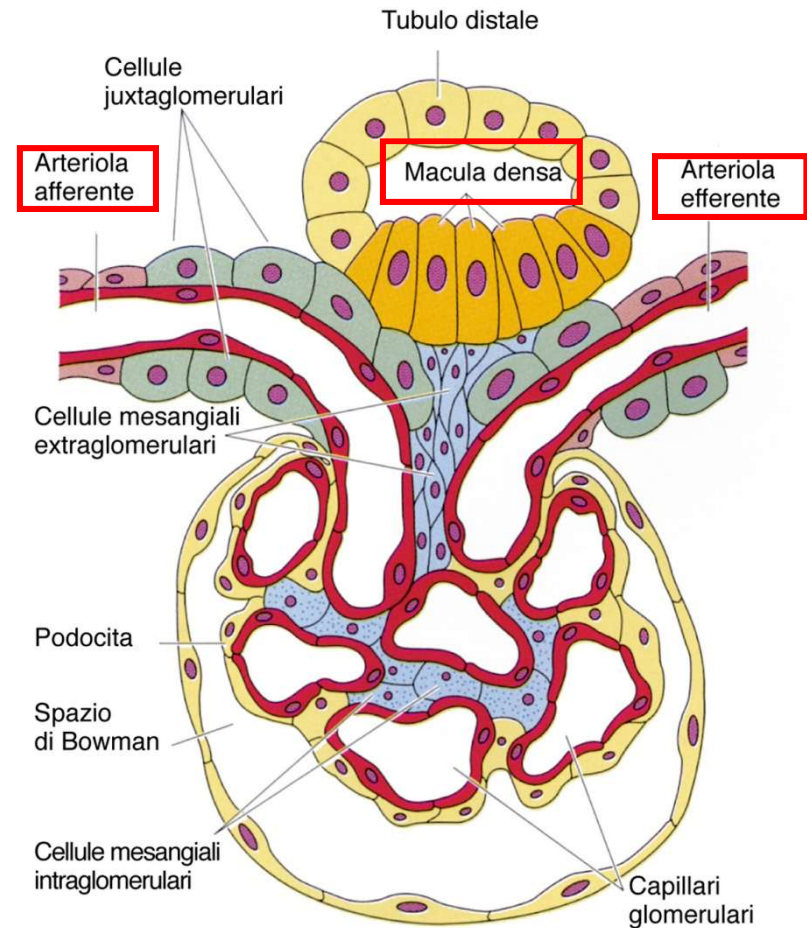


Figura 19-14

APPARATO IUXTAGLOMERULARE

2) Cellule juxtaglomerulari

nella parete dell'arteriola afferente - cellule muscolari lisce modificate (si possono ritrovare anche nella parete dell'art. efferente per un breve tratto)

- **recettori di volume/pressione** dell'art. afferente

producono **renina** quando diminuisce la pressione (angiotensina II -vasocostrittore)

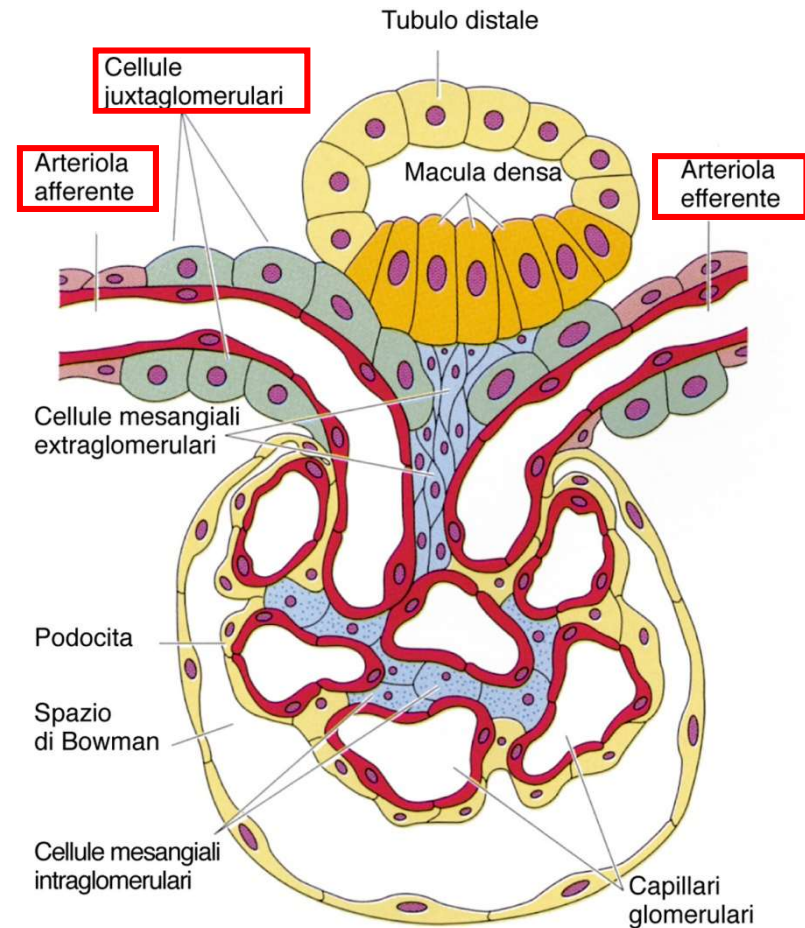


Figura 19-14

Le cellule della **macula densa** sono **osmocettori**, sensibili alla diminuzione di concentrazione di Na^+ all'interno del tubulo distale (nell'urina quasi definitiva).

Le cellule **iuxtaglomerulari** sono invece dei **meccanocettori**, sensibili alla pressione del sangue che scorre nell'arteriola afferente.

Se la pressione sanguigna diminuisce (e quindi diminuisce la filtrazione glomerulare e la produzione di ultrafiltrato, per cui diminuisce anche la concentrazione di Na^+ intratubulare), si verifica prima l'attivazione delle cellule della macula densa, poi la liberazione nel sangue di **renina** da parte delle cellule iuxtaglomerulari.

La **renina** trasforma una proteina plasmatica, l'**angiotensinogeno**, dapprima in **angiotensina I** quindi in **angiotensina II** che provoca vasocostrizione e immissione in circolo di **aldosterone**. Questo ormone corticosurrenalico agisce sul tubulo distale favorendo il riassorbimento di Na^+ , ma contemporaneamente l'aumento di pressione sanguigna determinato dall'angiotensina II proprio a livello glomerulare fa aumentare l'ultrafiltrazione, per cui aumenta l'ultrafiltrato, aumenta la concentrazione di Na^+ tubulare

APPARATO IUXTAGLOMERULARE

3) Cell mesangio extragl.

Situate nel punto di biforcazione delle due arteriole, in continuità con le cells mesangiali intraglomerulari

Renina: azione sia sistemica sia locale

Cell mesangiali: capacità contrattile e recettori per l'angiotensina II e per altre molecole vasoattive (contraendosi regolano il flusso nei cap)

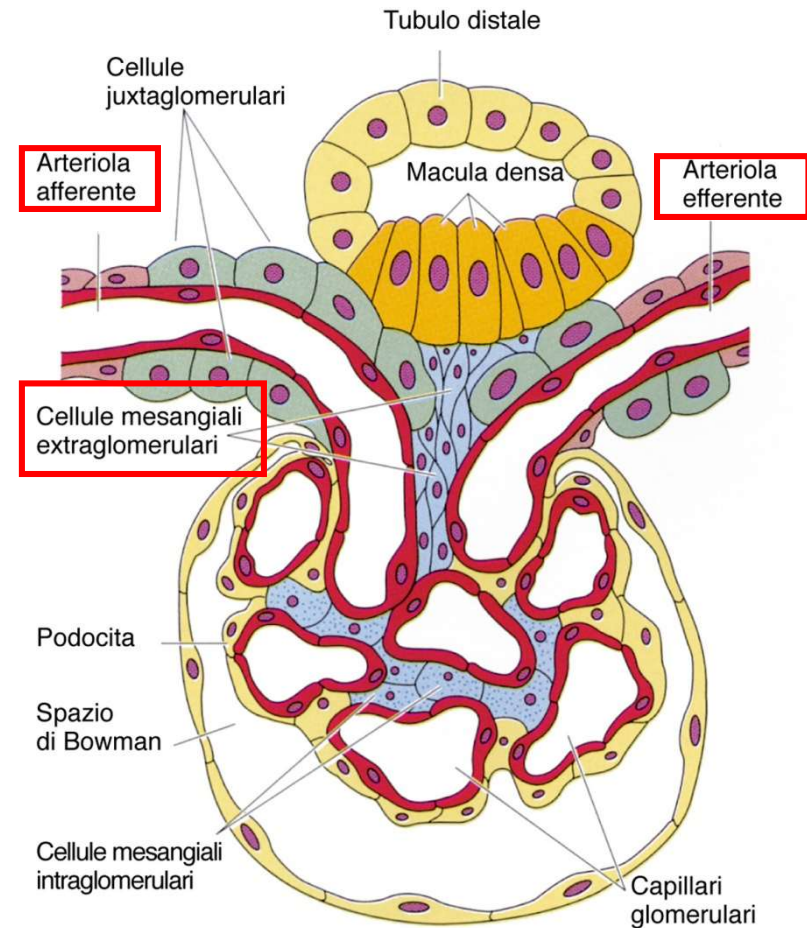
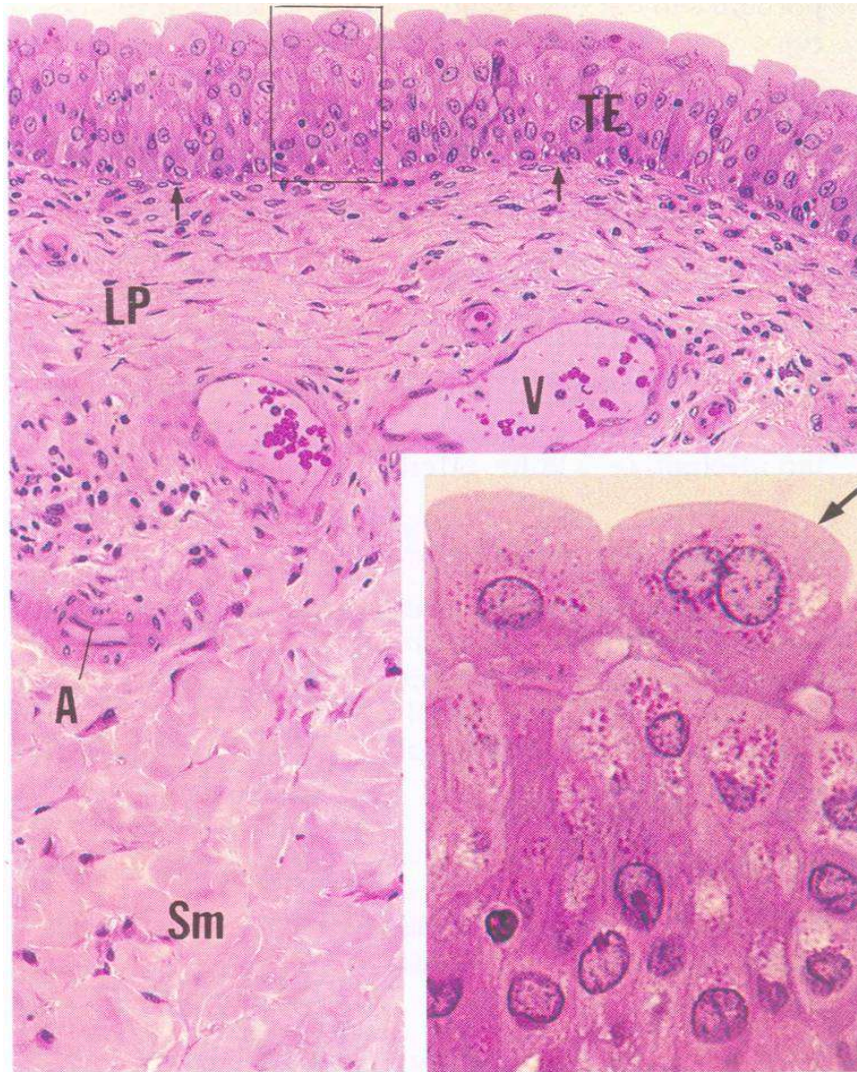


Figura 19-14

Rene endocrino

- **Eritropoietina:** secreta dai fibroblasti peritubulari : 90% a livello renale, 10% a livello epatico -> cells della corticale del rene elevato metabolismo aerobico-> ottimi sensori dei livelli parziali di O₂
- **Prostaglandine:** provocano dilatazione dei vasi ematici della midollare proteggendo la funzione renale da eccessi di ormoni vasocostrittori
- **Idrossilasi** che converte la vit D inattiva in forma attiva (stimolo parte dal paratormone) aumenta il riassorbimento di calcio

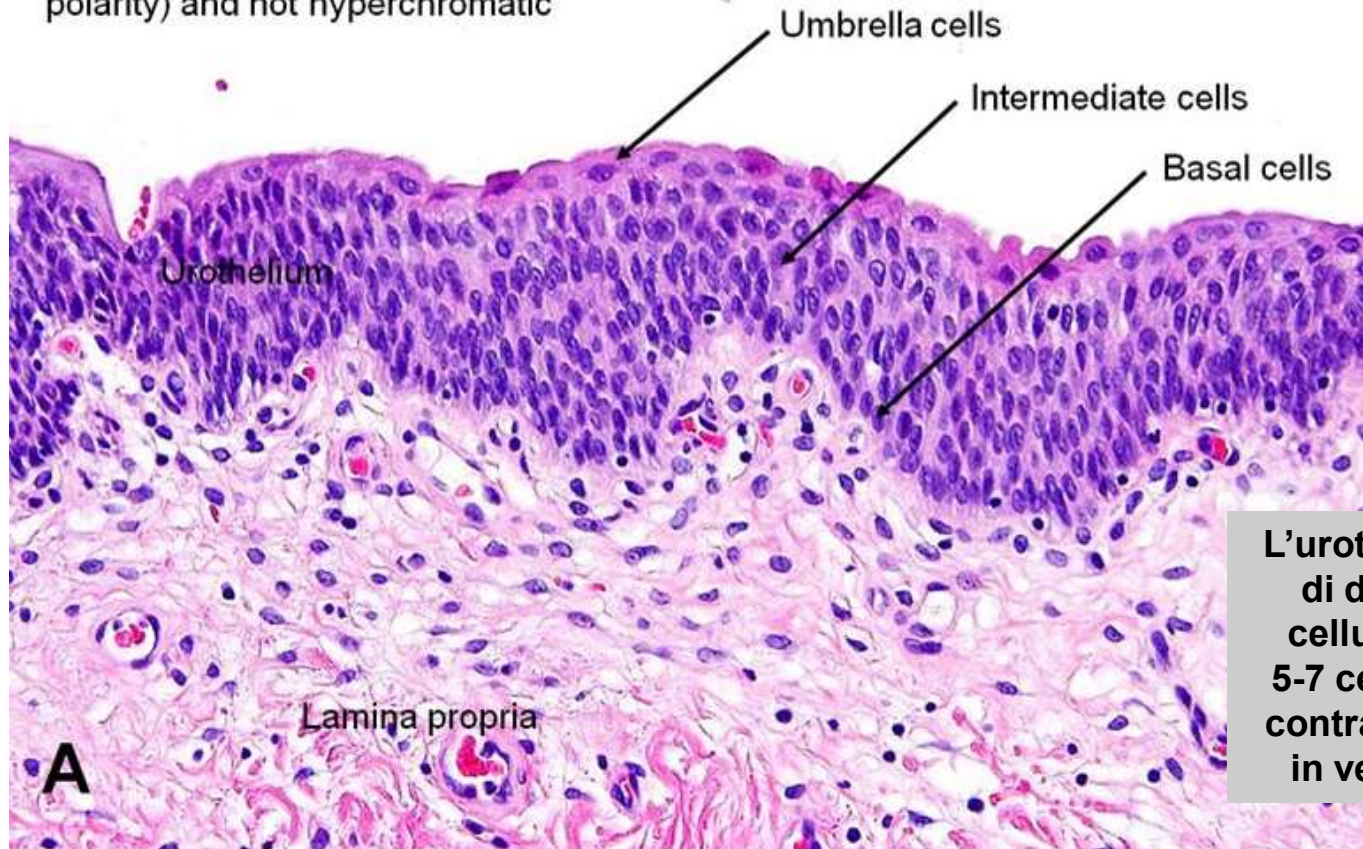
VIE URINARIE



- Organi cavi (con tonache sovrapposte)
- MUCOSA: EPITELIO DI TRANSIZIONE (o PLASTICO), varia il suo spessore a seconda del grado di distensione dell'organo

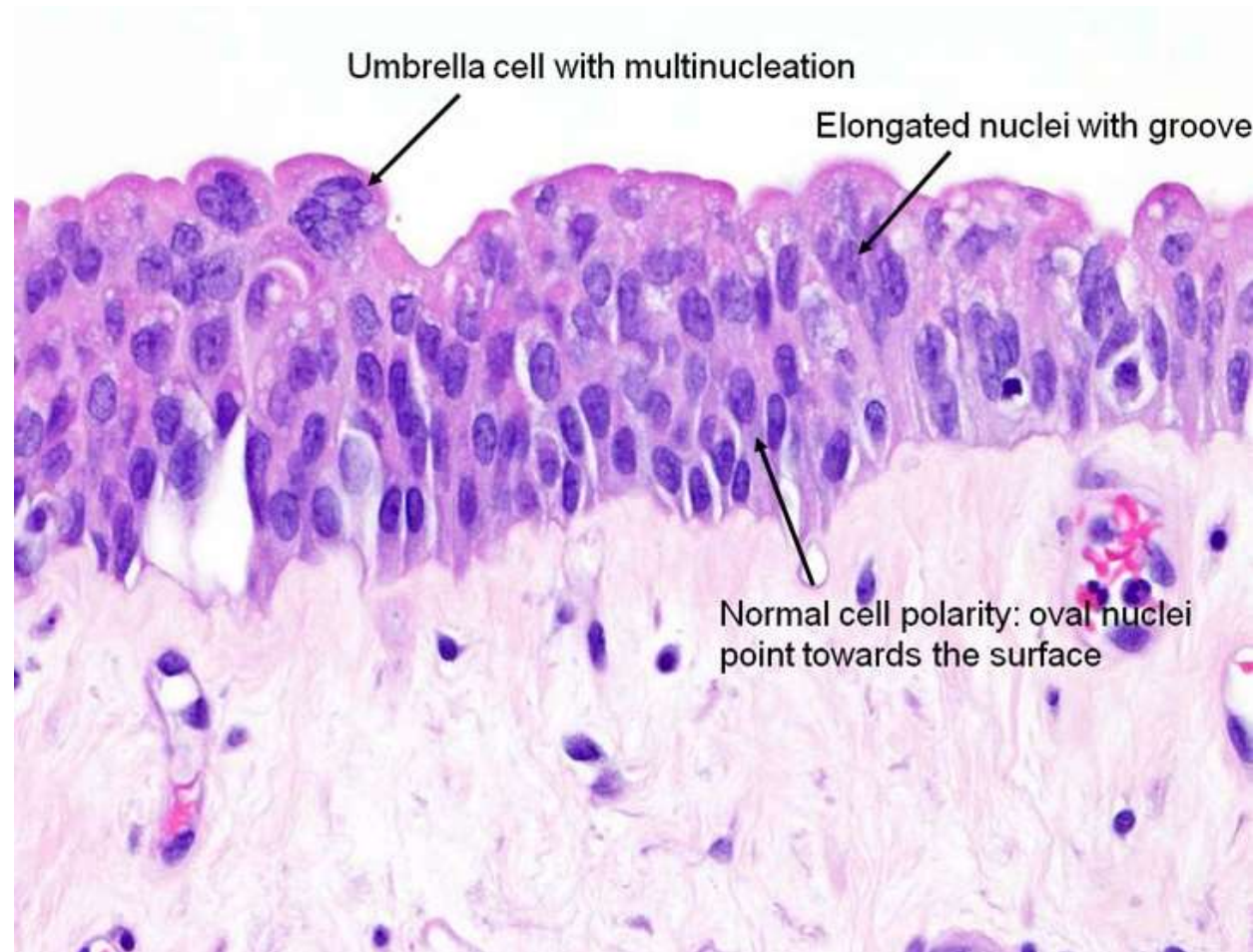
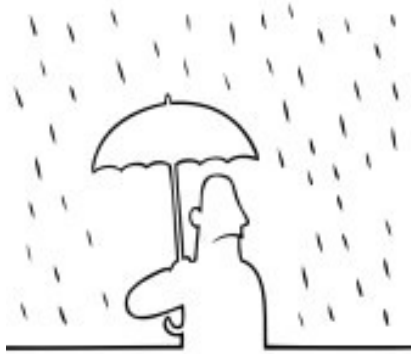Benign nuclei: oval, with nuclear groove, point towards top (normal polarity) and not hyperchromatic

ISTOLOGIA NORMALE



L'urotelio si compone di diversi strati di cellule poliedriche. 5-7 cellule in vescica contratta e 2-4 cellule in vescica dilatata.

- La pelvi renale, gli ureteri, la vescica e l'uretra, escludendo il suo tratto terminale, sono rivestite da epitelio di transizione (urotelio).
- Lo strato superficiale è formato da «cellule a ombrello» ricche di citoplasma, appiattite che ricoprono le numerose cellule sottostanti.
- L'urotelio sottostante è composto da numerosi strati di cellule con nuclei ovali, dotati di incisure lineari e di scarso citoplasma.
- L'urotelio poggia su di una membrana basale sotto la quale è presente la lamina propria (chorion).



- **Cellule superficiali ad ombrello:** sono più grandi con citoplasma abbondante e possono esibire pleomorfismo nucleare o multinucleazioni. Atipie o variazione di dimensioni/forma nucleare sono un attributo quasi sempre associato a malignità; rare eccezioni in cellule benigne come le cellule ad ombrello.
- **Cellule basali:** sono cellule più piccole rispetto quelle sopra e poggiano sulla membrana basale.
- **Cellule basali e intermedie:** contengono nuclei ovali o allungati orientati perpendicolarmente alla membrana basale ("polarità normale"), presenza di incisive nucleari, caratteristica comune di benignità dell'urotelio.

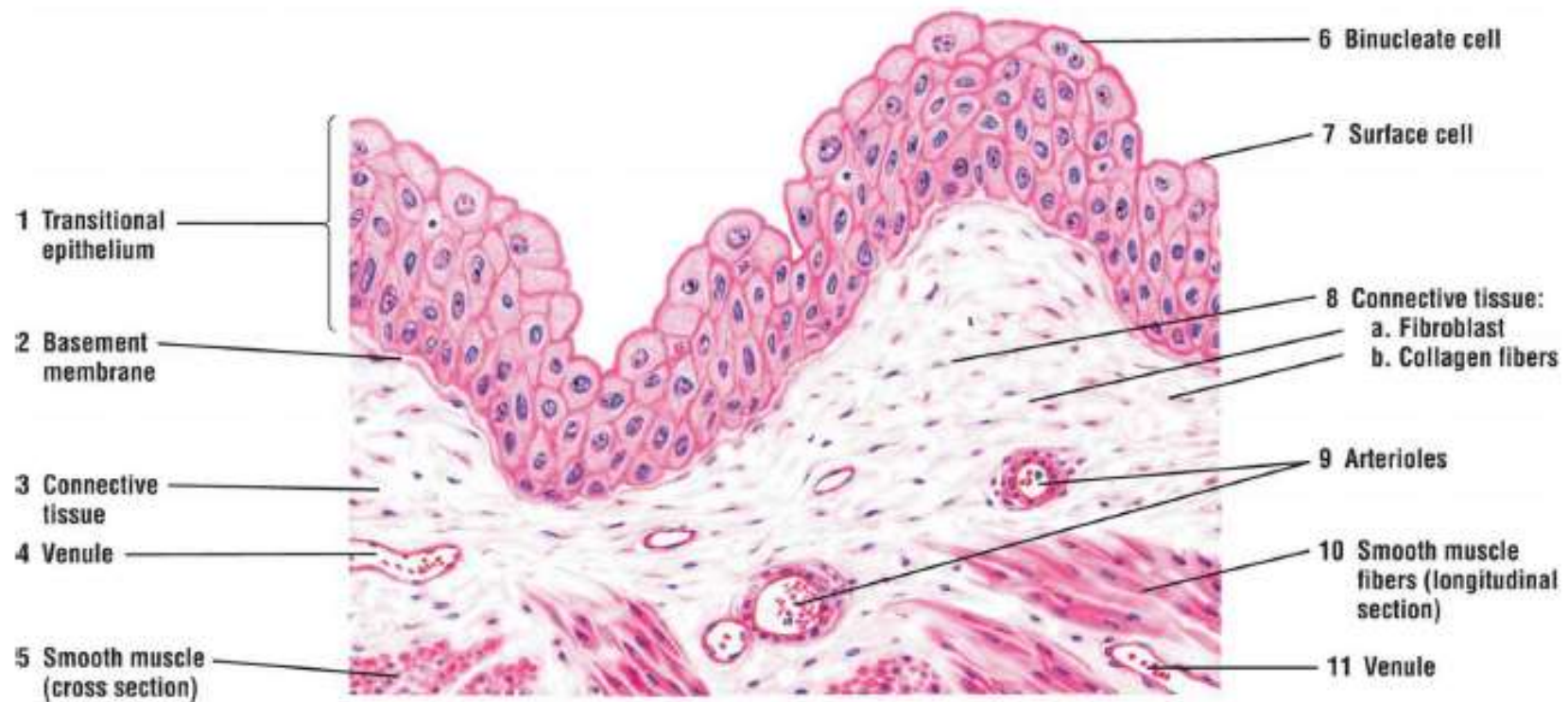


FIGURE 4.8 ■ Transitional epithelium: bladder (unstretched or relaxed). Stain: hematoxylin and eosin. High magnification.

L'epitelio transizionale (1) si trova esclusivamente nei passaggi escretori del sistema urinario. Copre la lumina di calici renali, pelvi, ureteri e vescica. Questo epitelio stratificato è composto da diversi strati di cellule simili.

In una vescica vuota, le cellule epiteliali appaiono cuboidali e si estendono nel lume. Queste cellule sono spesso chiamate cellule a ombrello o a cupola. L'epitelio cambia continuamente forma in risposta all'allungamento, a seguito di accumulo di liquidi o contrazione durante lo svuotamento delle urine.

In una condizione rilassata e non stirata, le **cellule di superficie (7)** sono di solito cuboidali e sporgono nel lume. Frequentemente, le **cellule binucleate (due nuclei) (6)** sono visibili negli strati superficiali o nelle cellule superficiali (7) della vescica.

L'epitelio transizionale (1) poggia su uno strato di tessuto connettivo (3, 8), composto principalmente da fibroblasti (8a) e fibre di collagene (8b). Tra il tessuto connettivo (3, 8) e l'epitelio transitorio (1) si trova una sottile membrana basale (2). La base dell'epitelio non è indentata dalle papille del tessuto connettivo e presenta un profilo uniforme.

Piccoli vasi sanguigni, venule (4, 11) e arteriole (9) di varie dimensioni sono presenti nel tessuto connettivo (3, 8). Più profondo nel tessuto connettivo sono fili di fibre muscolari lisce (5, 10), sezionati in entrambi i piani (5) e longitudinale (10). Gli strati muscolari della vescica si trovano in profondità nel tessuto connettivo (3, 8).

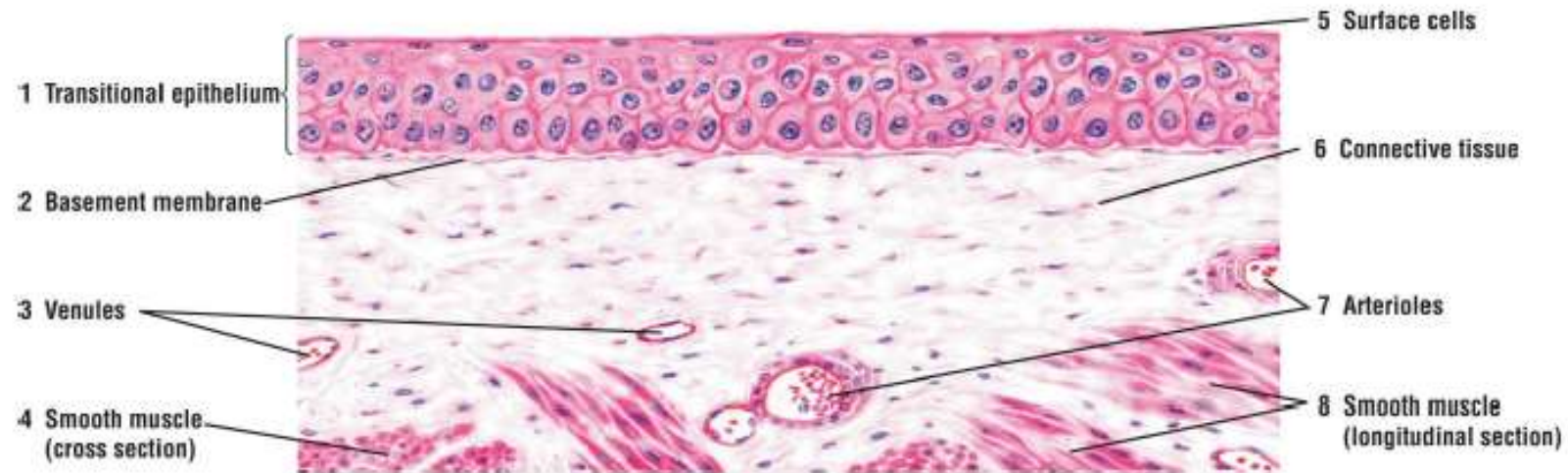


FIGURE 4.9 ■ Transitional epithelium: bladder (stretched). Stain: hematoxylin and eosin. High magnification.

Quando il fluido inizia a riempire la vescica, l'epitelio transitorio (1) cambia forma. L'aumento del volume nella vescica sembra ridurre il numero di strati cellulari perché le cellule superficiali (5) si appiattiscono per adattarsi all'aumento dell'area superficiale. Nella condizione allungata, l'epitelio transitorio (1) può assomigliare all'epitelio squamoso stratificato che si trova in altre regioni del corpo. Notare anche che le pieghe nella parete della vescica scompaiono e che la membrana basale (2) è più liscia. Come nella vescica vuota (vedi Fig. 4.8), il tessuto connettivo sottostante (6) contiene venule (3) e arteriole (7). Al di sotto del tessuto connettivo (6) vi sono fibre muscolari lisce (4, 8), sezionate in piani trasversali (4) e longitudinali (8). (Confronta l'epitelio transitorio con l'epitelio squamoso stratificato dell'esofago, mostrato in Fig. 4.10.)

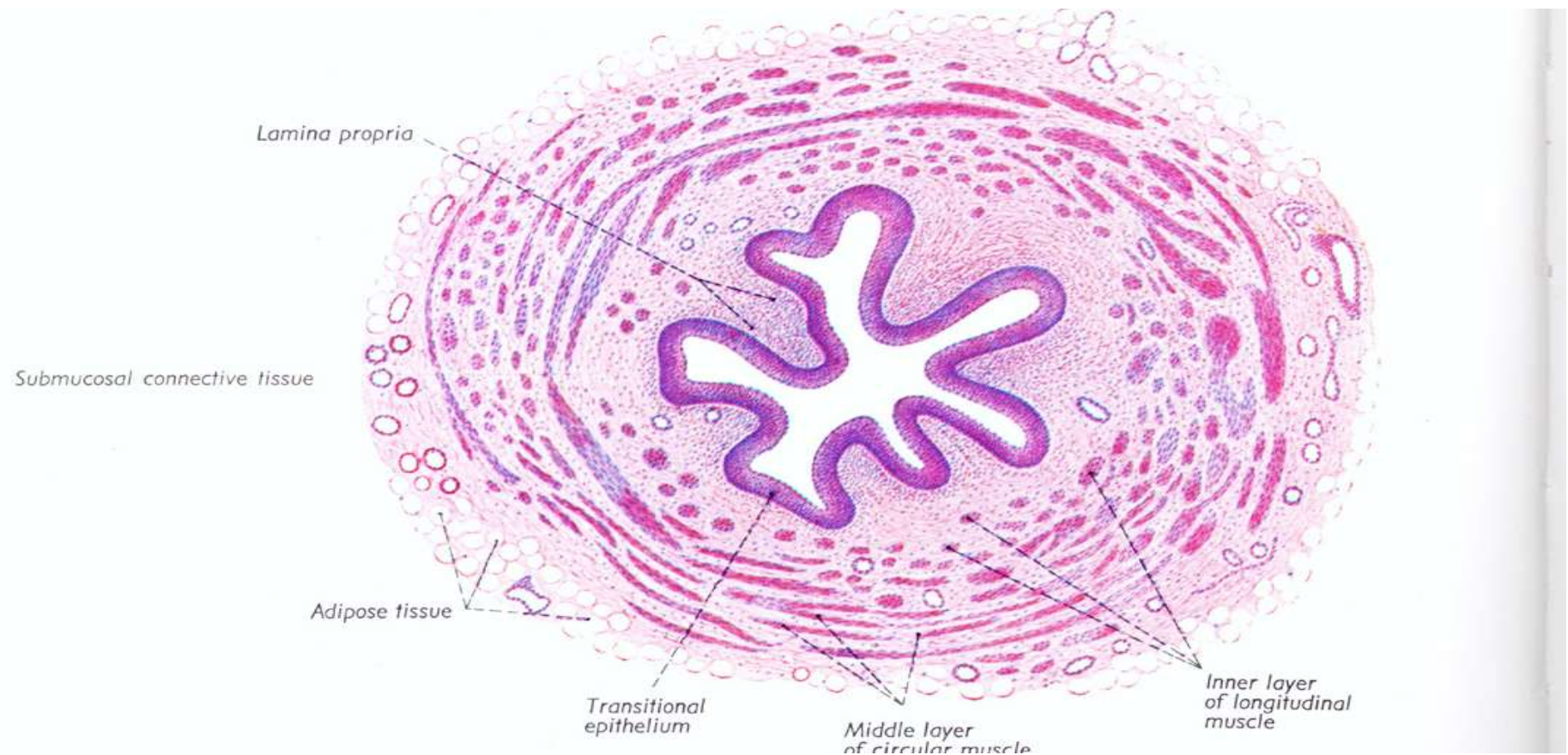
URETERI: 2 tubi muscolari che dalla pelvi renale scendono per circa 30 cm e terminano nella vescica urinaria

-Tratto addominale: lombare e iliaco

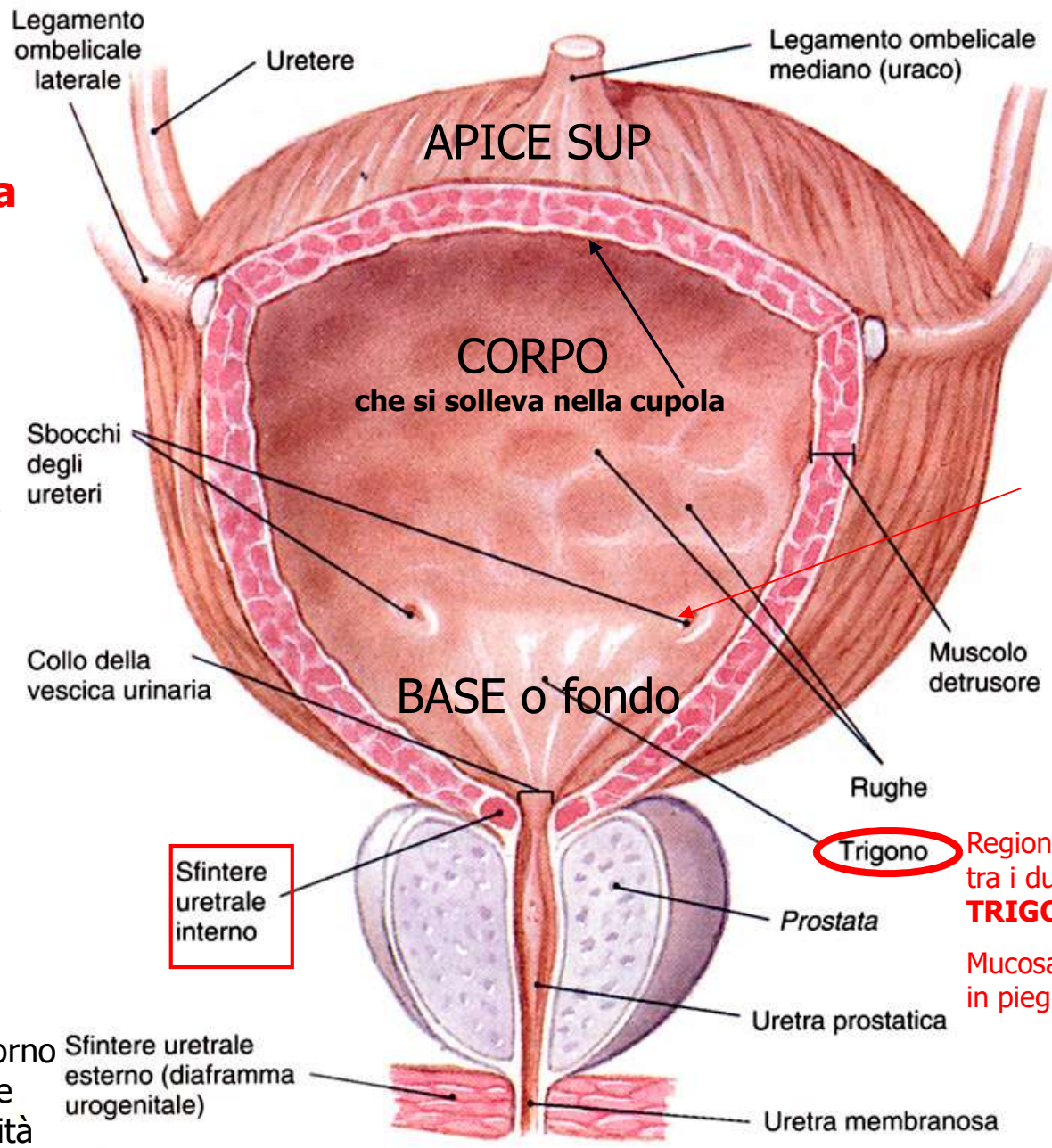
-Tratto pelvico -> piccola pelvi

-Tratto intramurale o vescicale: compreso nella parete della vescica (i-1.5 cm fino agli osti ureterici) connessi alla parete add. Posteriore -> retroperitoneali

Tonaca muscolare con 2 strati long int, circ est ->peristalsi responsabile della progressione dell'urina verso la vescica)



Forma della vescica piena



Valvola mucosa per impedire il reflusso

Regione della base compresa tra i due osti ureterici e l'uretra
TRIGONO VESCICALE

Mucosa distesa, mai disposta in pieghe

Vescica vuota: contorno triangolare a base posteriore con cavità ridotta ad una fessura

(c) Vescica urinaria maschile, veduta anteriore

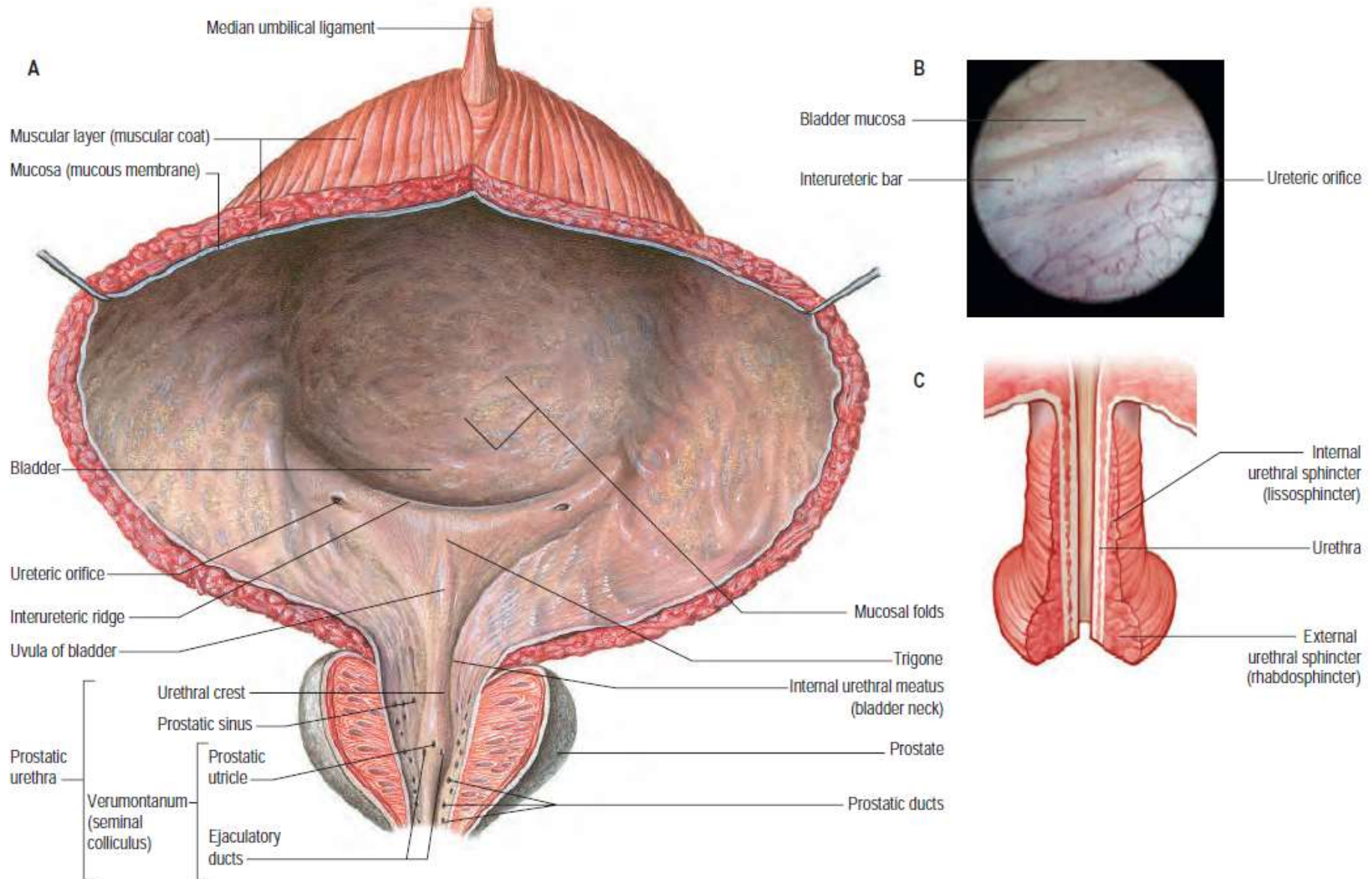
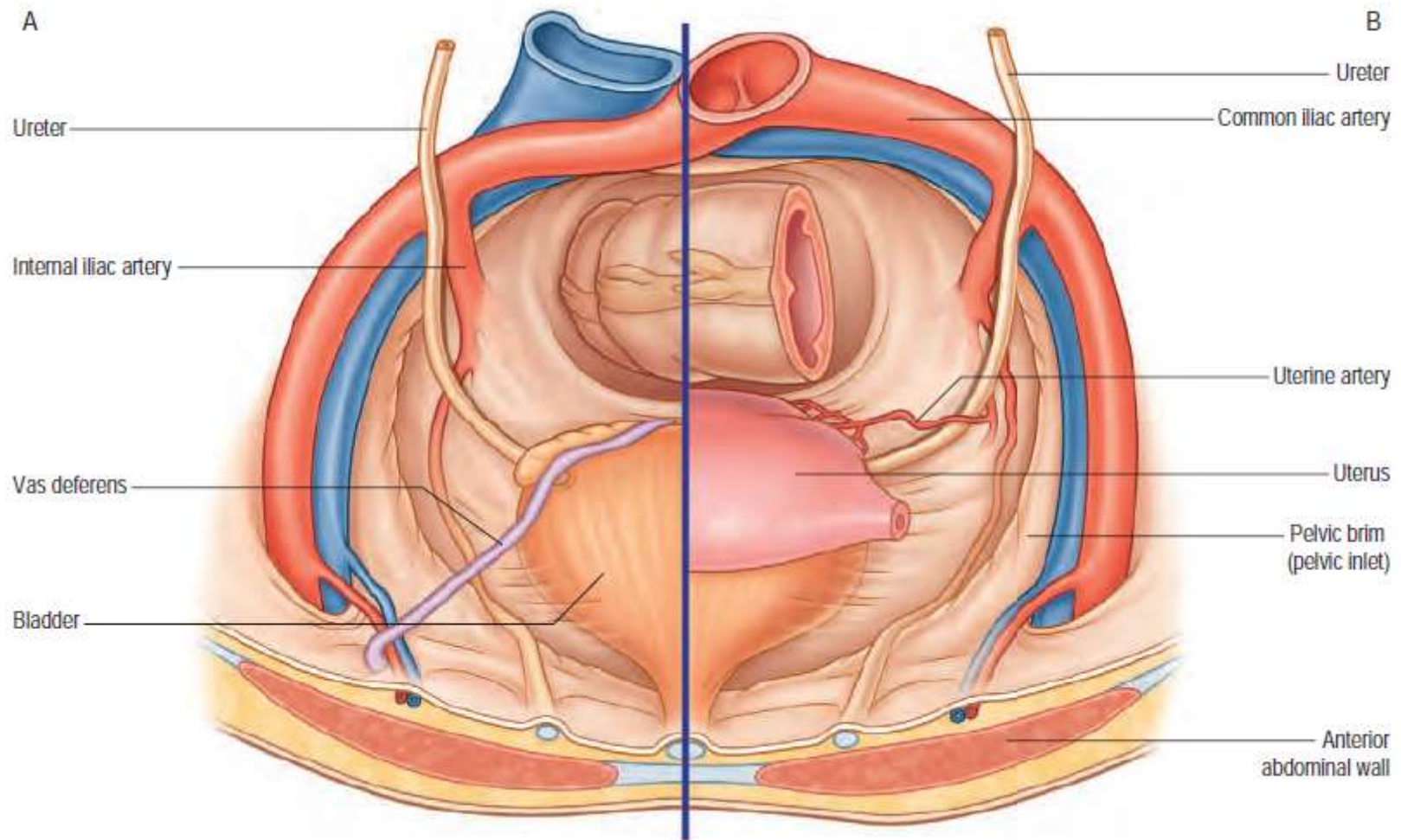


Fig. 75.10 **A**, A coronal section of the urinary bladder in the male. The mucosal folds are dependent on the state of filling. **B**, The ureteric orifice seen at endoscopy. **C**, A posterior view of the bladder neck in the female. (A, With permission from Waschke J, Paulsen F (eds), Sobotta Atlas of Human Anatomy, 15th ed, Elsevier, Urban & Fischer. Copyright 2013.)



Muscolo detrusore (m. liscia) : strati muscolari circ interno, long esterno, oblique tra i 2

Sfintere interno dell'uretra: strato muscolare liscio circolare intorno all'orifizio dell'uretra

Quando la vescica raggiunge un certo riempimento per via riflessa si determinano la contrazione del muscolo detrusore e il rilassamento dello sfintere interno dell'uretra -> urina passa in uretra

VASCOLARIZZAZIONE: vasi della iliaca interna

INNERVAZIONE: *Parasimpatica* -> nervi splanchnici pelvici -> contraz muscolo detrusore e rilassamento dello sfintere int dell'uretra ; il parasimpatico è stimolato dal progressivo riempimento della vescica

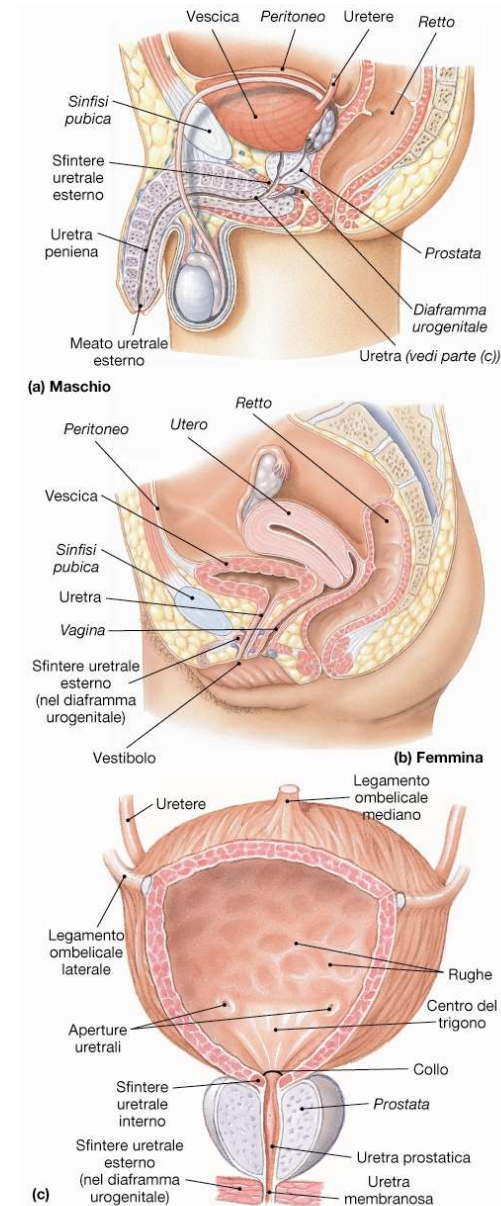
Simpatica fibre del plesso nervoso vescicale: il tono simpatico agisce a vescica vuota ed ha effetto contrario

Il controllo VOLONTARIO della MINZIONE è permesso dalla muscolatura striata del perineo che costituisce una sorta di sfintere esterno dell'uretra e che si attiva dal terzo anno di vita in poi tale muscolo si deve rilassare per permettere l'emissione dell'urina

URETRA: condotto che trasporta l'urina all'esterno; rapporti diversi in maschio e femmina, chiusa da 2 sfinteri uno superiore -> sfintere interno, parte della vescica all'inizio dell'uretra liscio; uno sfintere esterno che si trova nel punto in cui l'uretra attraversa il diaframma urogenitale della pelvi (posizioni diverse maschio e femmina)

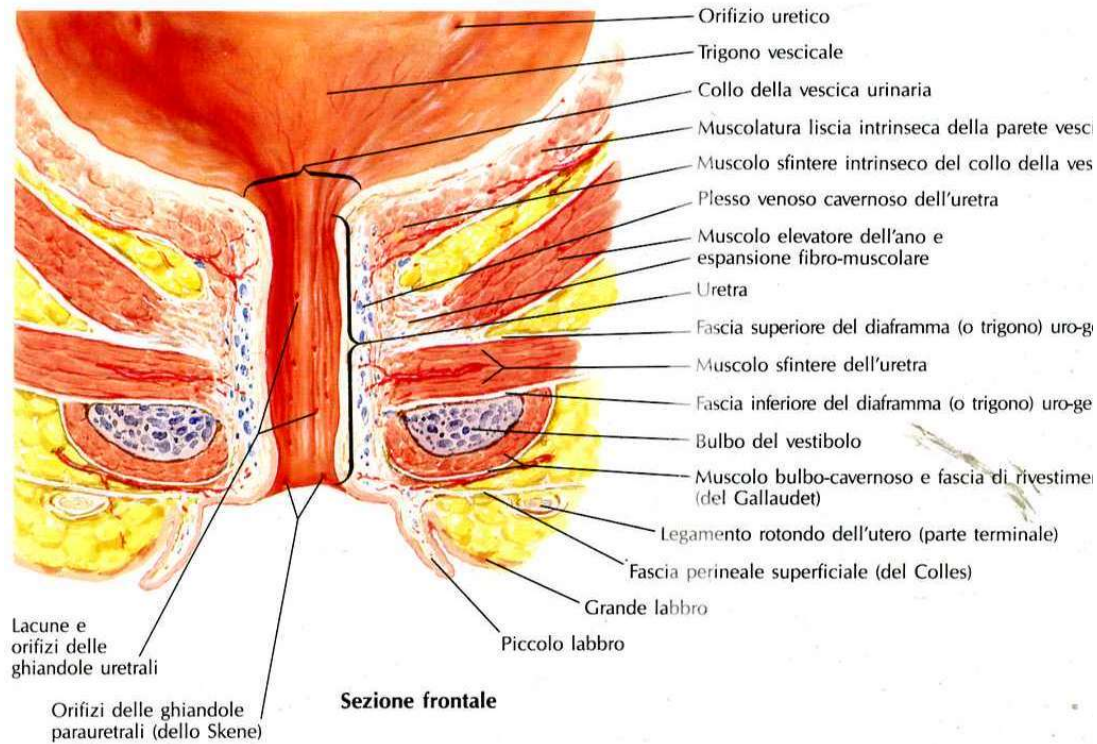
L'uretra maschile 18-20 cm (vedi prostatica, membranosa e spongiosa) riceve lo sbocco delle vie spermatiche (parte anche dell'apparato genitale -convoglia lo sperma durante eiaculazione e urina durante la minzione)

L'uretra femminile (3-5 cm) è un condotto completamente indipendente dalle vie genitali, anteriormente alla vagina



● **FIGURA 26-19**
Organi di conduzione e di raccolta dell'urina. Uretere, vescica, uretra (a) nel maschio e (b) nella femmina . (c) Vescica nel maschio. [ATLANTE](#) [Figure 7.7.10e, 7.11 a,b](#)

Uretra femminile e maschile



Uretra maschile

