ELEMENTI DI SISTEMATICA
del
SISTEMA LOCOMOTORE

SCHELETRO ASSILE
e
SCHELETRO APPENDICOLARE

SCHELETRO ASSILE

Consta delle strutture osteo-articolari di:

- CRANIO
- COLLO
- TORACE
- ADDOME e PELVI

SCHELETRO DEL CRANIO

Consta delle seguenti suddivisioni morfologiche:

- **NEUROCRANIO, costituente una cavità contenente l' ENCEFALO del Sistema Nervoso Centrale con strutture ad esso correlate (nervi encefalici o cranici del Sistema Nervoso Periferico e vasi sanguiferi)**

- SPLANCNOCRANIO, dove sono localizzate le Cavità Orale, Nasali ed Orbitarie, nonché le Fosse Laterali *(* Temporale, Infratemporale e Pterigopalatina *)*, dove si localizzano rilevanti strutture muscolari, vascolari e nervose.

CRANIO: SEZIONE SAGITTALE
NEUROCRANIO e SPLANCNOCRANIO

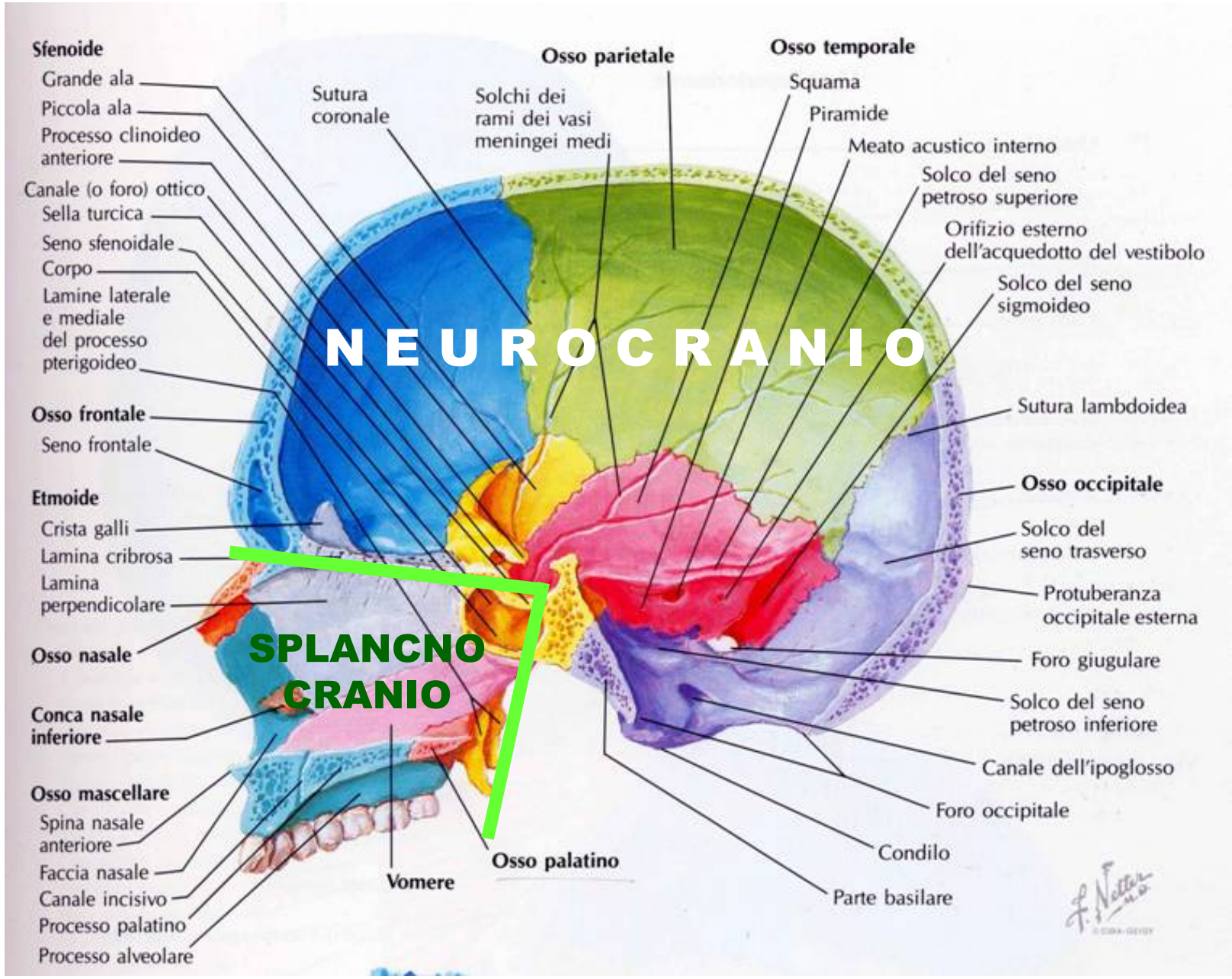

NEUROCRANIO

La CAVITA' del Neurocranio è delimitata antero-latero-supero-posteriormente dalla VOLTA, costituita da COMPONENTI di OSSO PIATTO (denominate SQUAME o Squamme) di Ossa Irregolari (ed anche Pneumatiche) delle seguenti ossa, descritte in senso antero-posteriore:

FRONTALE, PARIETALE, TEMPORALE, SFENOIDE (Grande Ala), OCCIPITALE

VOLTA del NEUROCRANIO

Il FRONTALE (impari, irregolare e pneumatico con il Seno Frontale), delimita ANTERIORMENTE la VOLTA, contribuendo anche a formare la VOLTA della Cavità Orbitaria e delle Cavità Nasali. Si articola tramite suture con le ossa MASCELLARE, ZIGOMATICO e NASALI, posteriormente con i PARIETALI (ossa pari piatte) e con la Grande Ala dello SFENOIDE. Il Parietale si articola con la Grande Ala dello Sfenoide, con il TEMPORALE (pari, pneumatico) tramite la SQUAMMA e PROCESSO MASTOIDEO e con la Squamma dell' OCCIPITALE.

Le articolazioni per continuità tramite SUTURE (tra le quali la CORONALE, SAGITTALE e LAMBDOIDEA tra Parietali e Squamma dell'Occipitale) si sviluppano dalle cosiddette FONTANELLE di tessuto connettivo fibroso, che via scompaiono verso il secondo anno di vita post-natale.

SCHELETRICO DEL CRANIO: VISIONE ANTERIORE

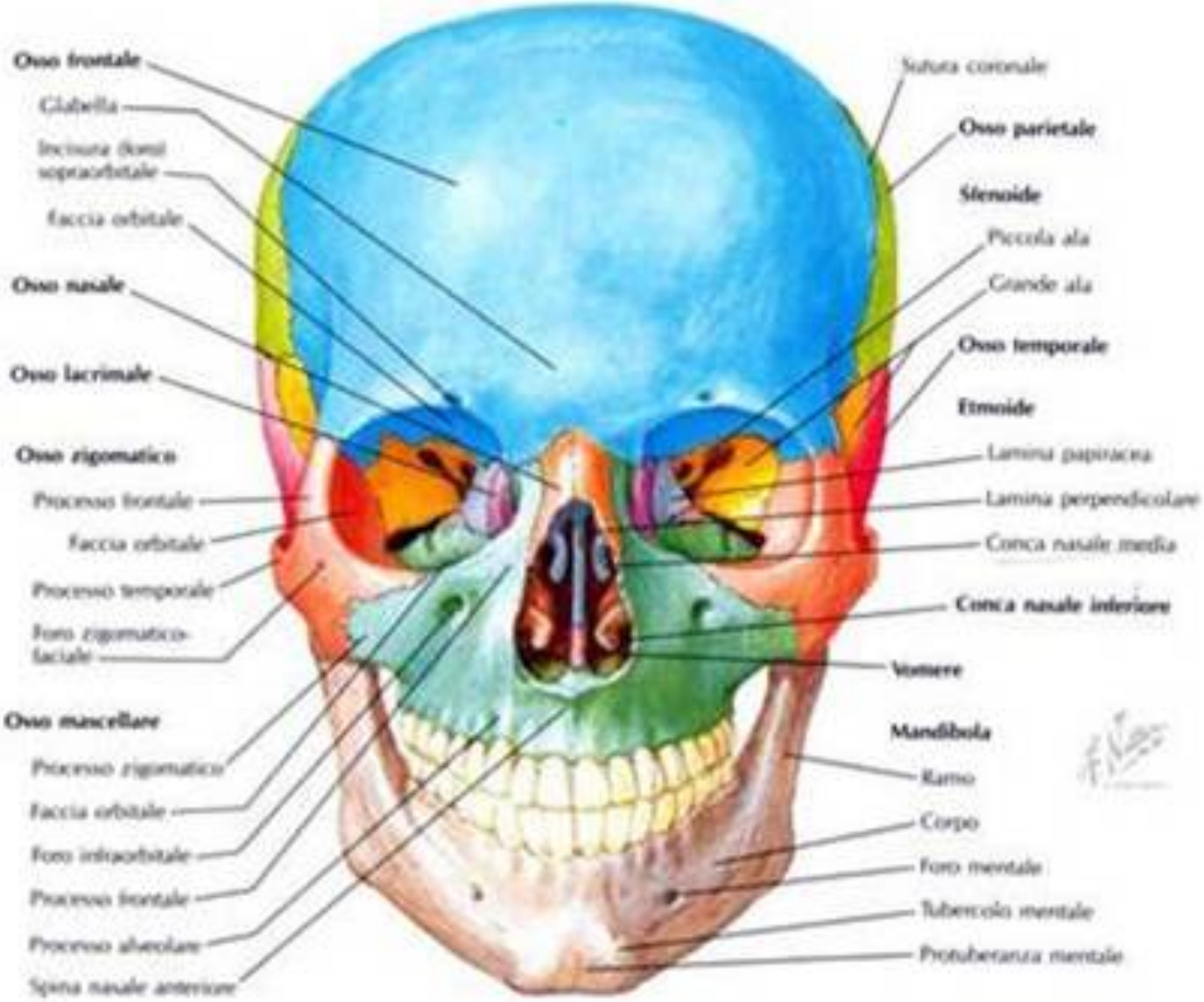

SCHELETRO DEL CRANIO: VISIONE LATERALE

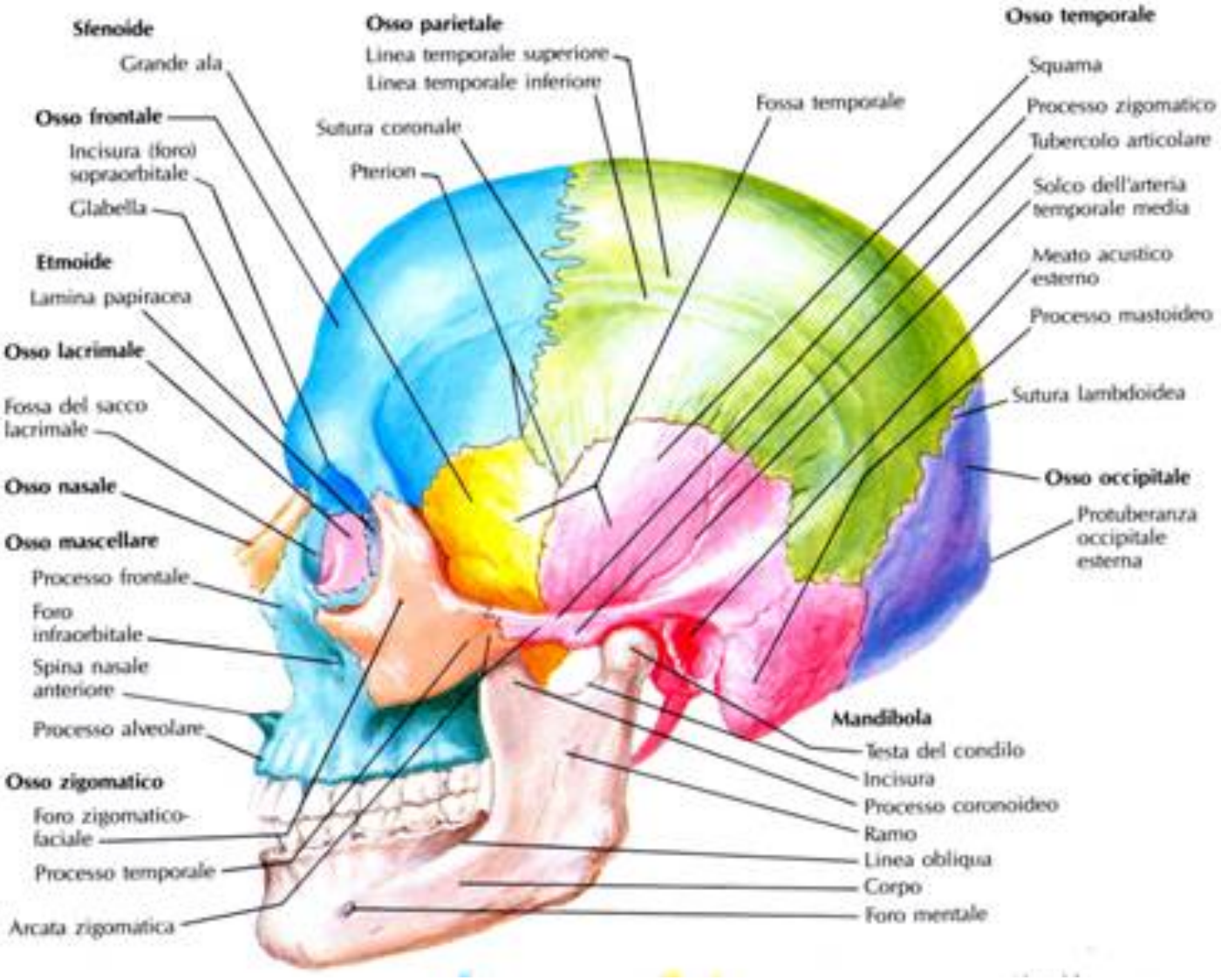

Figura 6.18 Cranio di neonato. Le ossa piatte del cranio di neonato sono separate da fontanelle che permettono l'espansione dell'encefalo e la modificazione della forma del cranio durante il parto. Circa all'età di 5 anni queste aree scompaiono e la crescita del cranio sarà completa.

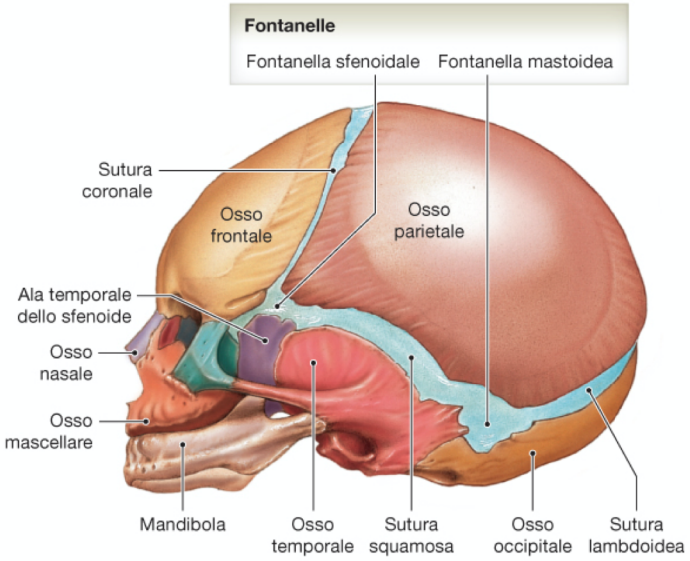

a Veduta laterale.

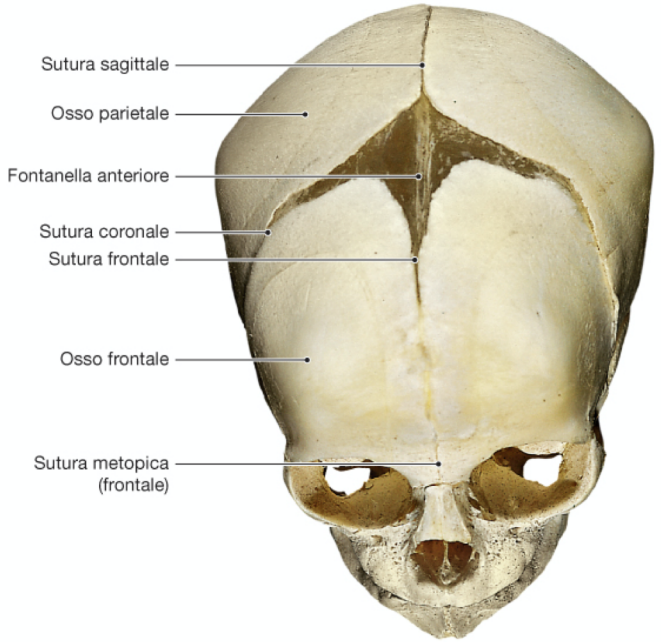

b Veduta anteriore/superiore.

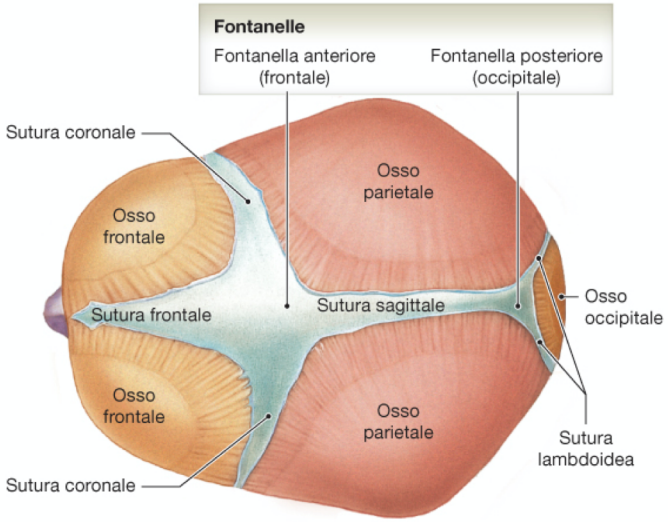

c Veduta superiore.

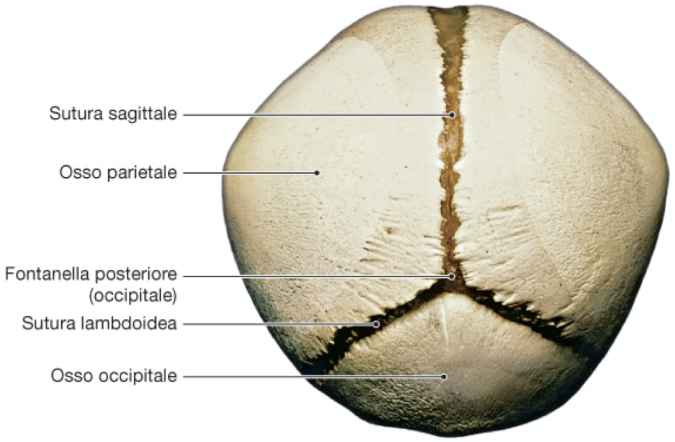

d Veduta posteriore.

F. H. Martini, R. B. Tallitsch, J. L. Nath
Anatomia Umana
EdiSES

BASE del NEUROCRANIO

E' una struttura che si dispone indicativamente su un Piano Orizzontale, ma molto irregolare e frastagliata

Vi si distinguono TRE FOSSE in cui si suddivide la Cavità:

- FOSSA NEUROCRANICA ANTERIORE
- FOSSA NEUROCRANICA MEDIA
- FOSSA NEUROCRANICA POSTERIORE

BASE del NEUROCRANIO

La FOSSA NEUROCRANICA ANTERIORE è costituita dal FRONTALE e dall' ETMOIDE con la sua Lamina Cribrosa, attraverso cui transitano le fibre del Nervo Olfattivo (I paio di nervi encefalici), con limite posteriore sulle Piccole Ali dello SFENOIDE, dove si descrive il FORO OTTICO per il Nervo Ottico (II paio) e l' Arteria Oftalmica.

BASE del NEUROCRANIO

La FOSSA NEUROCRANICA MEDIA è formata dallo SFENOIDE, osso irregolare e pneumatico, in cui si nota il CORPO (contenente il Seno Sfenoidale e che presenta la SELLA TURCICA per l' IPOFISI) e le GRANDI ALI; dal TEMPORALE con la SQUAMMA e dalla FACCIA ANTERIORE della RUPE (o PIRAMIDE o ROCCA PETROSA). Vi si notano diverse FESSURE (ORBITARIA SUPERIORE) e FORI (ROTONDO, OVALE e SPINOSO) per il PASSAGGIO di NERVI (III, IV, VI paio-NERVI OCULOMOTORI, le TRE BRANCHE del V paio-NERVO TRIGEMINO e VASI SANGUIFERI), come pure il CANALE CAROTIDEO (Arteria Carotide Interna).

BASE del NEUROCRANIO

La FOSSA NEUROCRANICA POSTERIORE è costituita dal TEMPORALE (Faccia Posteriore della Rupe), SFENOIDE e OCCIPITALE. Vi si descrivono il MEATO ACUSTICO o UDITIVO INTERNO (Nervo Faciale-VII paio, Nervo Acustico o Vestibolo-Cocleare-VIII paio e Vasi Uditivi Interni), il FORO GIUGULARE (Vena Giugulare Interna alla confluenza dei Seni Venosi della Dura Meninge, Nervi GlossoFaringeo-IX, Vago-X ed Accessorio Spinale-XI), GRANDE FORO OCCIPITALE o FORAME MAGNO (limite tra Midollo Spinale e Bulbo del Tronco Encefalico), CANALE del NERVO IPOGLOSSO (XII paio).

Figura 6.4 Sezioni anatomiche del cranio, parte I. Sezione orizzontale: veduta superiore che mostra i principali punti di riferimento presenti nel pavimento della cavità cranica.

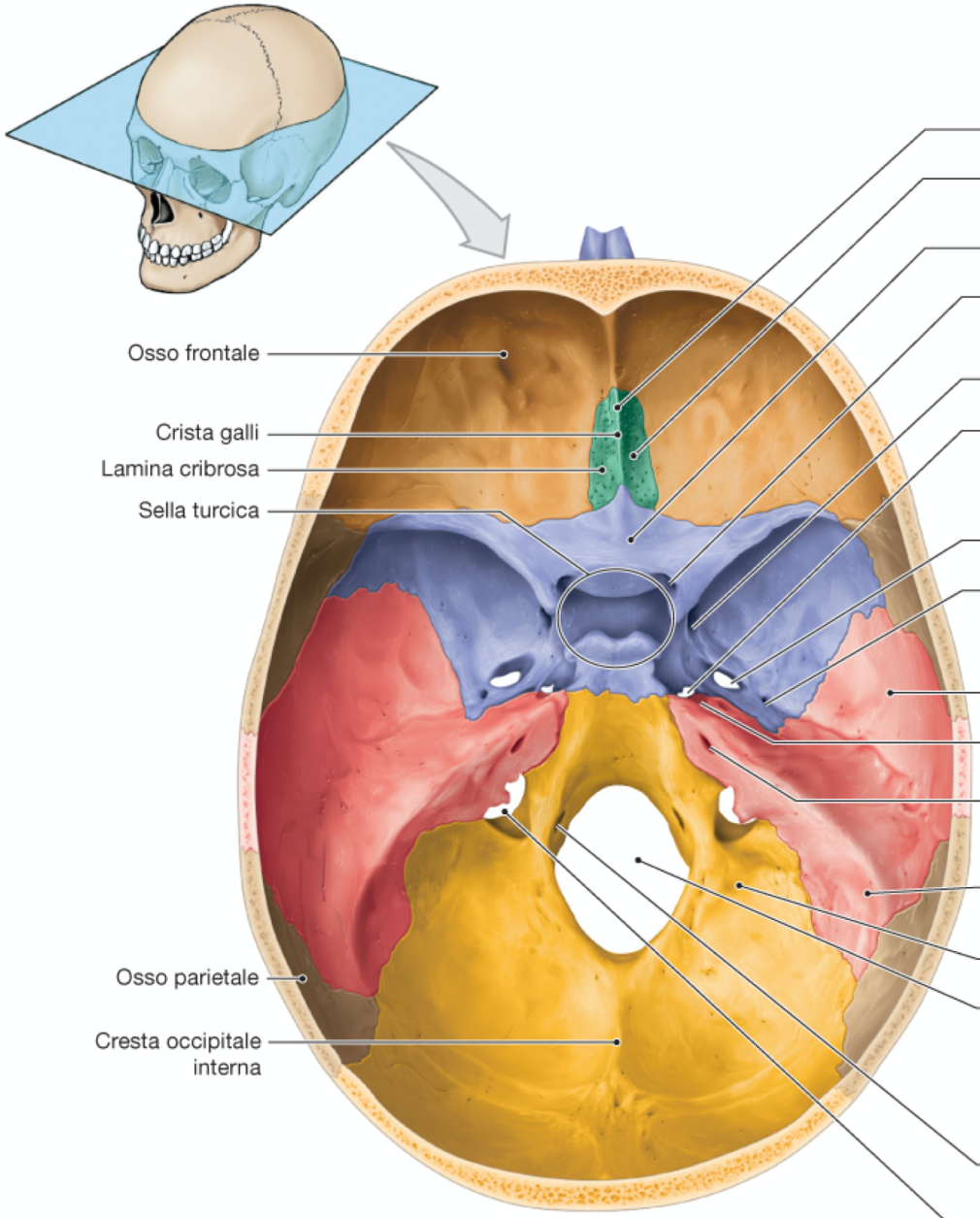

Sezione orizzontale

Foro o fessura	Princi che l'
Osso etmoide	
Fori cribrosi	• Nervo olfattivo (I)
Osso sfenoide	
Canale ottico	• Nervo ottico (II) • Arteria oftalmica
Foro rotondo	• Ramo mascellare del trigemino (V_2)
Foro lacero	• Arteria carotide interna dopo che ha lasciato il canale carotico • Tuba uditiva
Foro ovale	• Ramo mandibolare del trigemino (V_3)
Foro spinoso	• Vasi meningei (le meningi sono le membrane che avvolgono il sistema nervoso centrale)
Osso temporale	
Canale carotico	• Arteria carotide interna
Condotto uditivo interno	• Nervo faciale e nervo vestibolococleare (VII e VIII) • Arteria uditiva interna
Foro mastoideo	• Vasi meningei
Osso occipitale	
Forame magno	• Midollo allungato (la porzione più caudale dell'encefalo) • Nervo accessorio (XI) • Arterie vertebrali
Canale dell'ipoglosso	• Nervo ipoglosso (XII)
Foro giugulare (con l'osso temporale)	• Nervi glossofaringeo, vago e accessori (IX, X, XI) • Vena giugulare interna

F. H. Martini, R. B. Tallitsch, J. L. Nath
Anatomia Umana
EdiSES

SPLANCNOCRANIO

Il cosiddetto «MASSICCIO FACIALE»

- È apprezzabile in proiezione frontale anteriore.
- È costituito dall' osso mascellare, dallo zigomatico, dalle ossa nasali e dalla mandibola (o Mascellare Inferiore)
- Presenta gli orifici delle Cavità Orbitarie, delle Cavita' Nasali (Apertura Piriforme) e della Cavita' Orale.

SCHELETRICO DEL CRANIO: VISIONE FRONTALE ANTERIORE

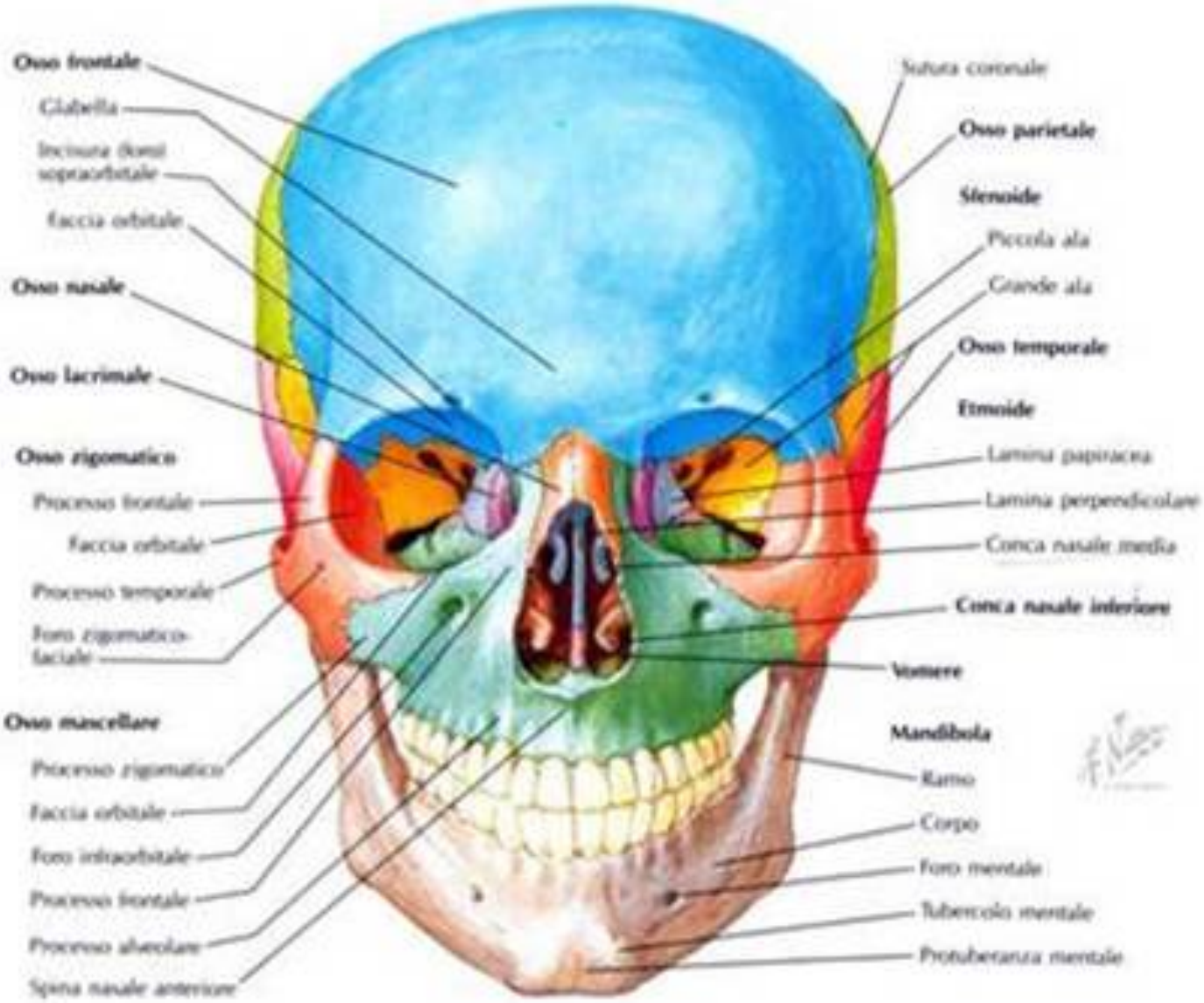

CAVITA' DELLO SPLANCNOCRANIO

CAVITA' ORBITARIA

Cavità PARI dello SPLANCNOCRANIO, contenente il BULBO OCULARE
Ha una forma grossolanamente CONICA con base anteriore ed apice posteriore, dov'è localizzato il Foro Ottico.
Vi si descrivono:
- CONTORNO ANTERIORE con Ossa MASCELLARE, FRONTALE e ZIGOMATICO;
- PARETE MEDIALE con Ossa MASCELLARE, LACRIMALE ed ETMOIDE (con la sua Lamina Papiracea);
- VOLTA, con Ossa FRONTALE e SFENOIDE (Piccola Ala con Foro Ottico);
- PARETE LATERALE, con Ossa SFENOIDE (Grande Ala) e ZIGOMATICO
- PAVIMENTO, con Ossa MASCELLARE e PALATINO (Processo Orbitario).

CAVITA' ORBITARIA

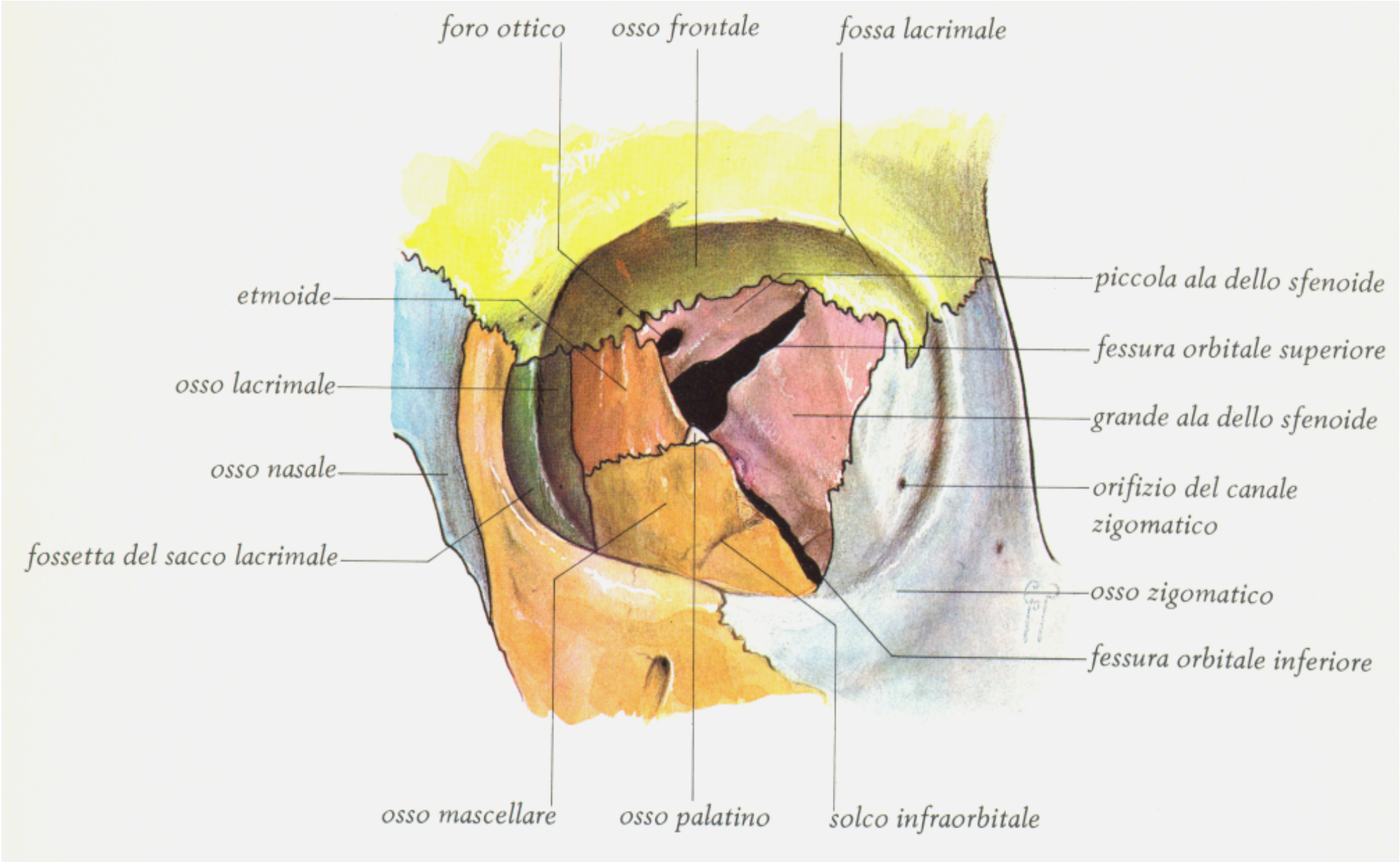

CAVITA' NASALE

Cavità PARI dello Splancnocranio. Vi si descrivono:

-APERTURA PIRIFORME, delimitata da Ossa MASCELLARI e Nasali

- PAVIMENTO (coincidente con la Volta della Cavità Orale o Palato Duro), con Ossa Mascellari e Palatini;
- VOLTA, con Ossa NASALI, FRONTALE, ETMOIDE (Lamina Cribrosa), SFENOIDE (Corpo);
- PARETE LATERALE suddivisa in 2 porzioni, una «piu' laterale» con Ossa MASCELLARE (Orifizio del Seno),LACRIMALE, PALATINO (Lamina Verticale) e SFENOIDE (Processo Pterigoideo); ed una «più mediale» con i CORNETTI NASALI (costituenti i «TURBINATI» della O.R.L.)

CAVITA' NASALE

- PARETE MEDIALE, CON ETMOIDE (LAMINA PERPENDICOLARE) E VOMERE, COSTITUENTI IL SETTO NASALE OSSEO, ANTERIORMENTE AL QUALE SI DISPONE IL SETTO NASALE CARTILAGINEO, CHE CONTRIBUISCE, NEL VIVENTE, ALLA FORMAZIONE DELLA PIRAMIDE NASALE O NASO ESTERNO (CON ULTERIORI STRUTTURE CARTILAGINEE E TESSUTO ADIPOSO).
- APERTURA POSTERIORE DELLE COANE, DELIMITATE DALLE OSSA SFENOIDE (PROCESSO PTERIGOIDEO E CORPO) E PALATINO, CHE RAPPRESENTA LA COMUNICAZIONE CON LA RINOFARINGE

CAVITA' NASALI - PARETE LATERALE

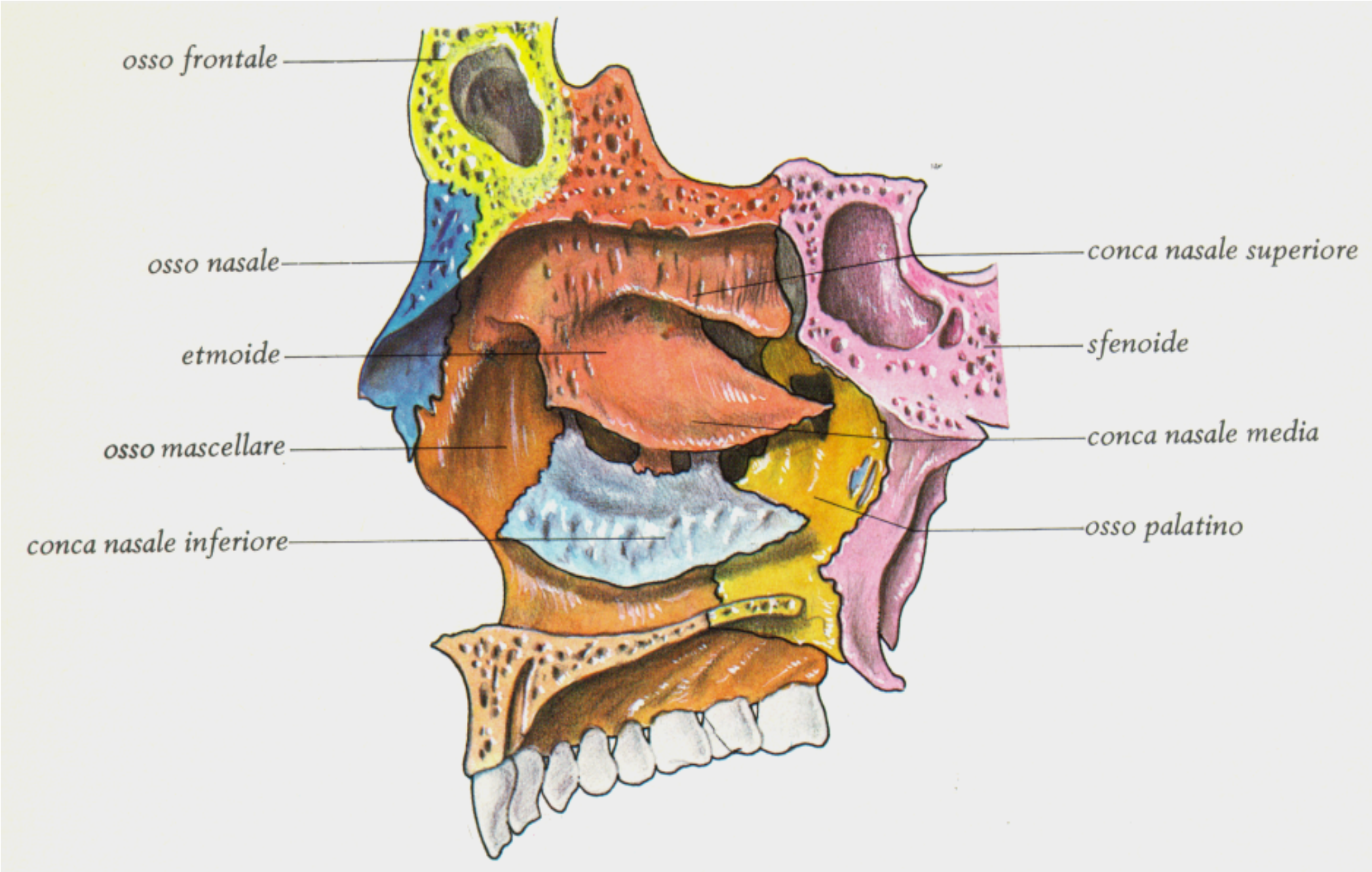

CAVITA' NASALI
PARETE MEDIALE

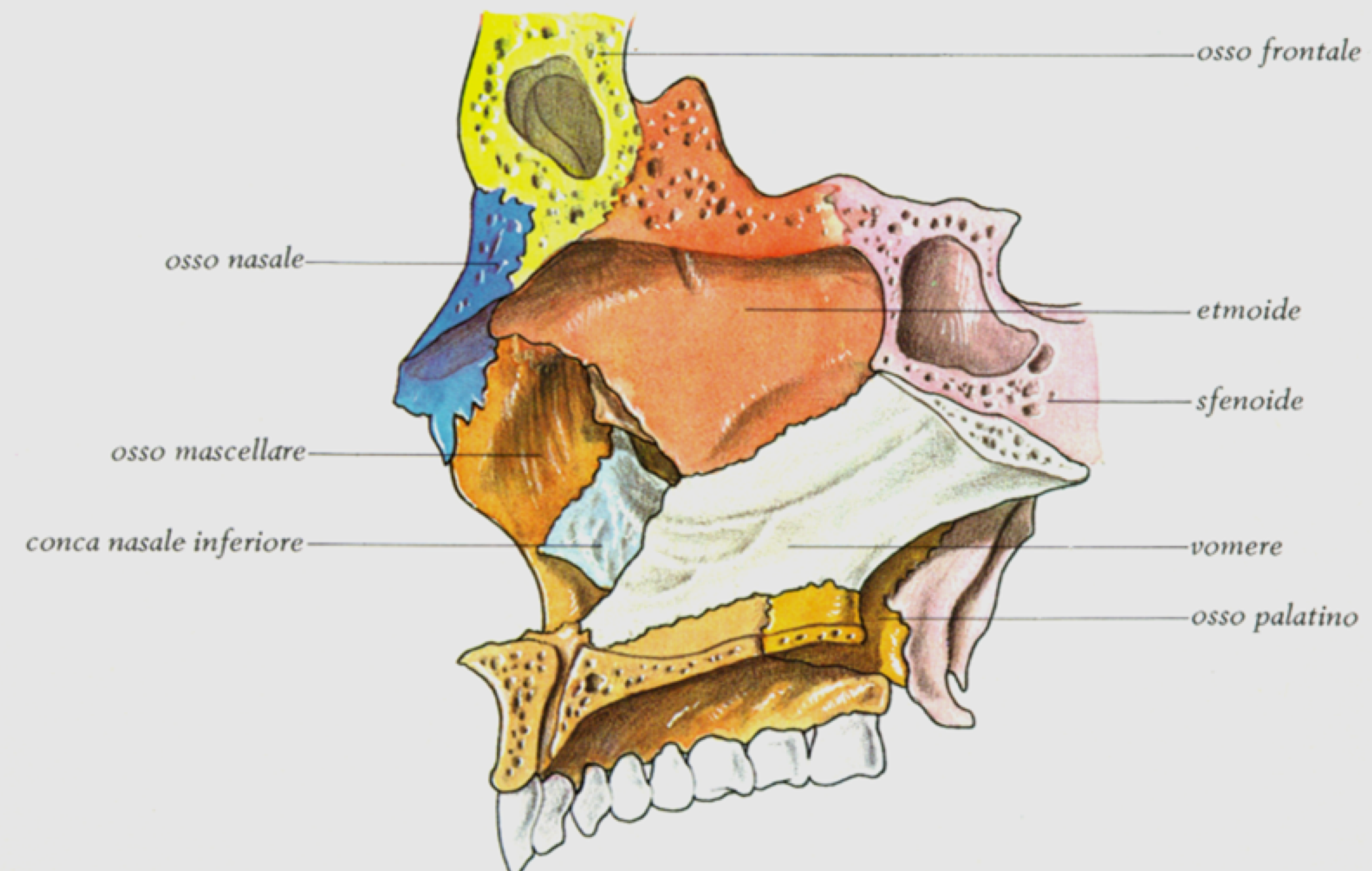

SENI PARANASALI
O
CAVITA' NASALI ACCESSORIE

Sono cavità scavate nell'ambito di Ossa Pneumatiche del Cranio:

- SENO FRONTALE
- CELLETTE ETMOIDALI
- SENO SFENOIDALE
- SENO MASCELLARE

Comunicano con le Cavità Nasali tramite i MEATI NASALI Superiore, Medio ed Inferiore

SENI PARANASALI
(CAVITA' NASALI ACCESSORIE)

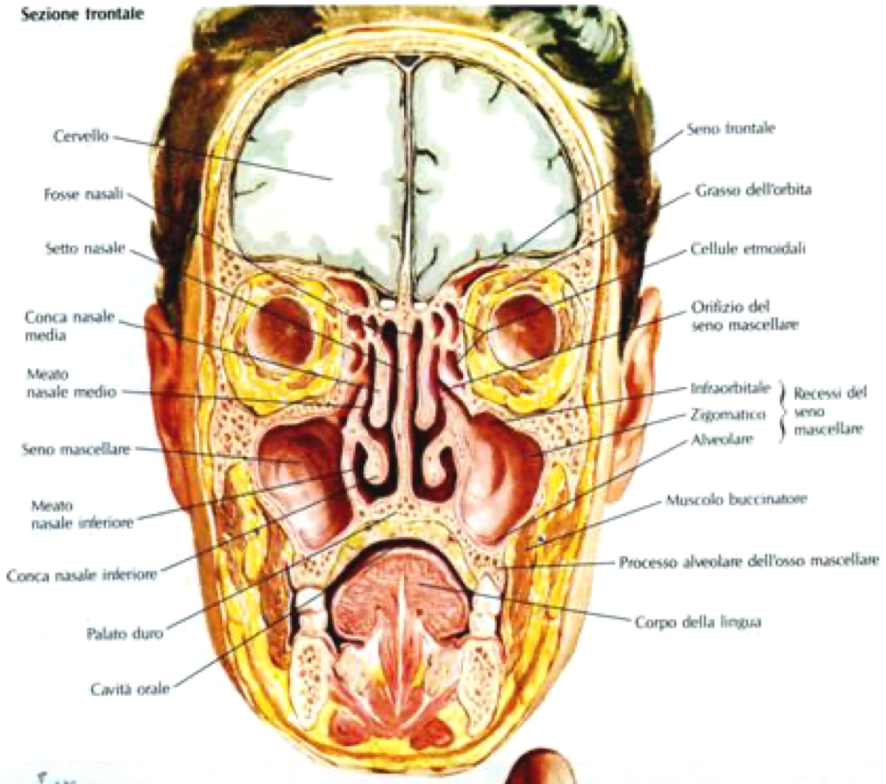

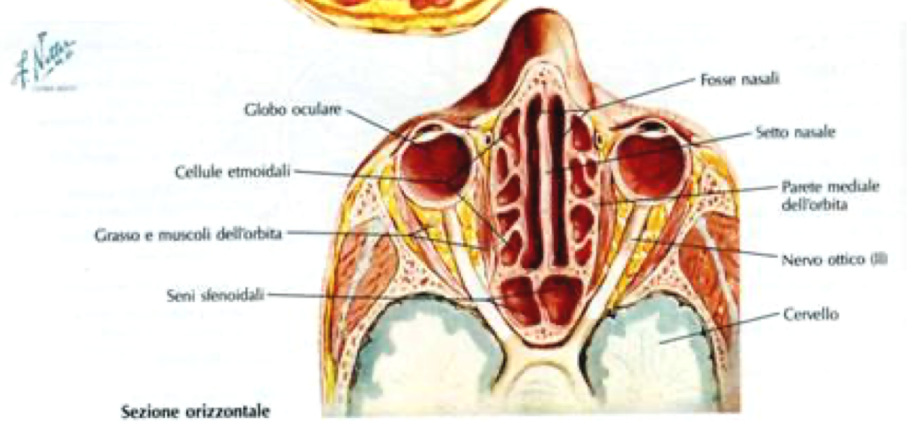

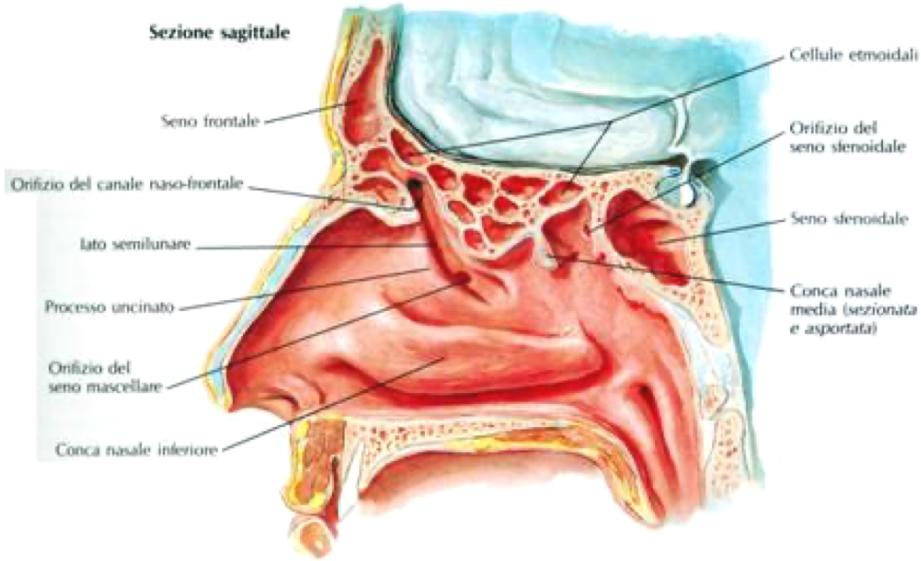

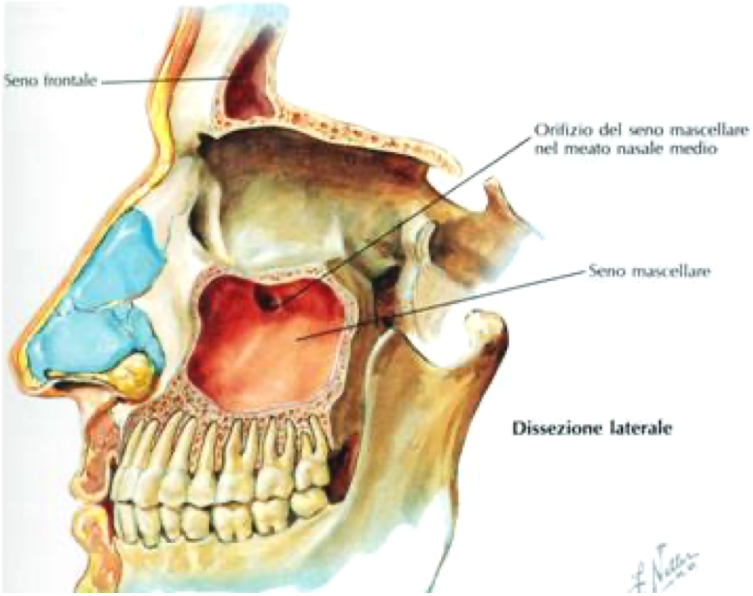

FOSSE LATERALI dello SPLANCNOCRANIO

FOSSA TEMPORALE: localizzata superiormente alla Arcata Zigomatica, formata da porzioni delle Ossa ZIGOMATICO e TEMPORALE. Contiene il Muscolo Temporale.

FOSSA INFRATEMPORALE: situata inferiormente alla Arcata Zigomatica. Medialmente ad essa si localizza la Fossa Pterigo-Maxillo-Palatina

FOSSE LATERALI del CRANIO

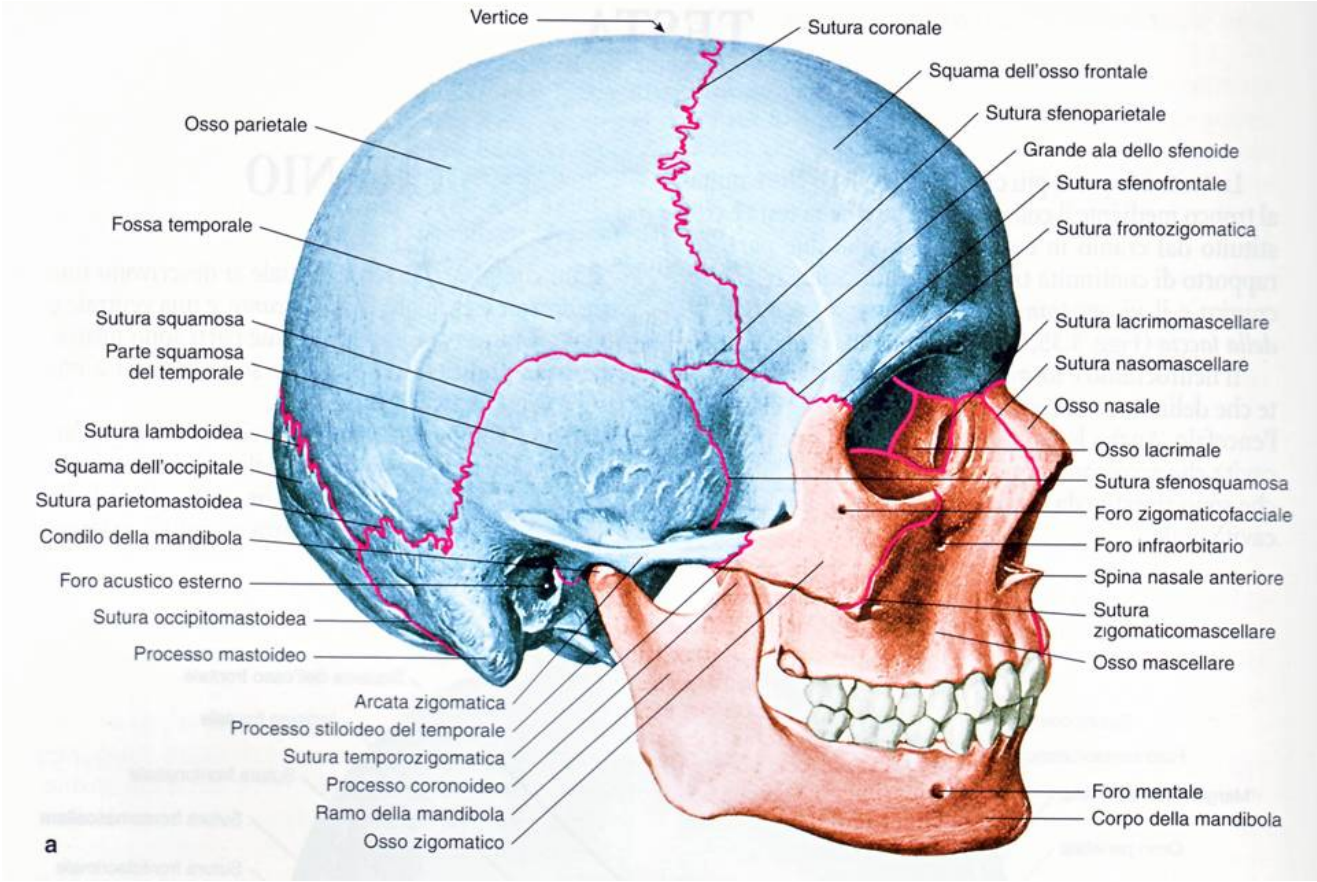

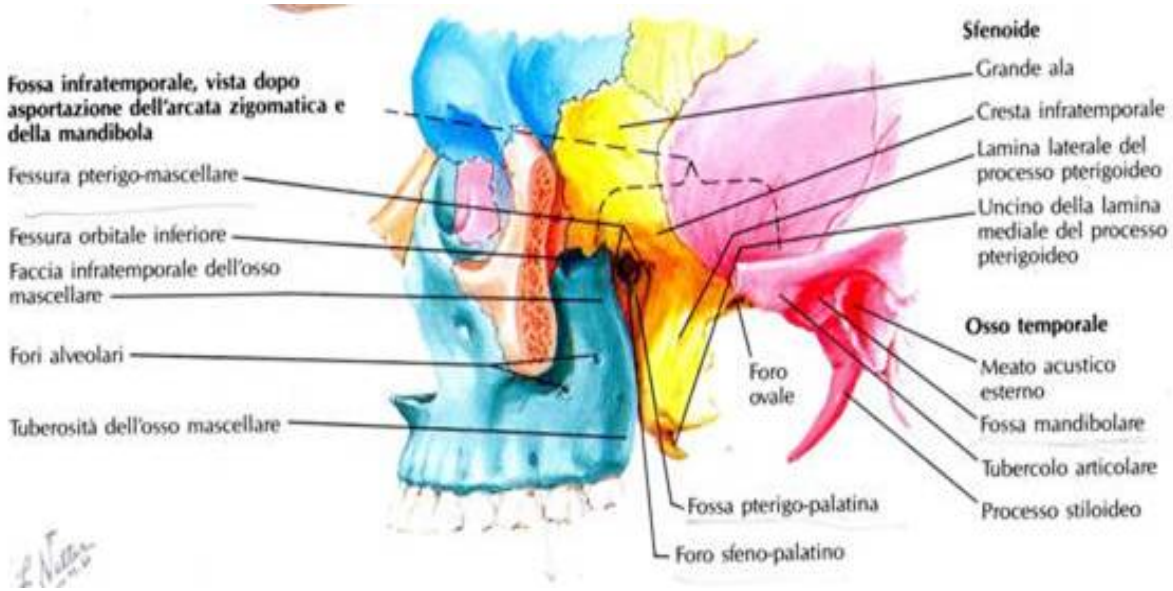

ARTICOLAZIONE TEMPORO-MANDIBOLARE

DIARTROSI DELLO SPLANCNOCRANIO, CLASSIFICATA COME BI-CONDILOARTROSI, COINVOLTA NEI MECCANISMI DI APERTURA E CHIUSURA DELLA BOCCA, COME PURE NEI MOVIMENTI DI LATERALITA' ESSENZIALI PER UN'ADEGUATA MASTICAZIONE

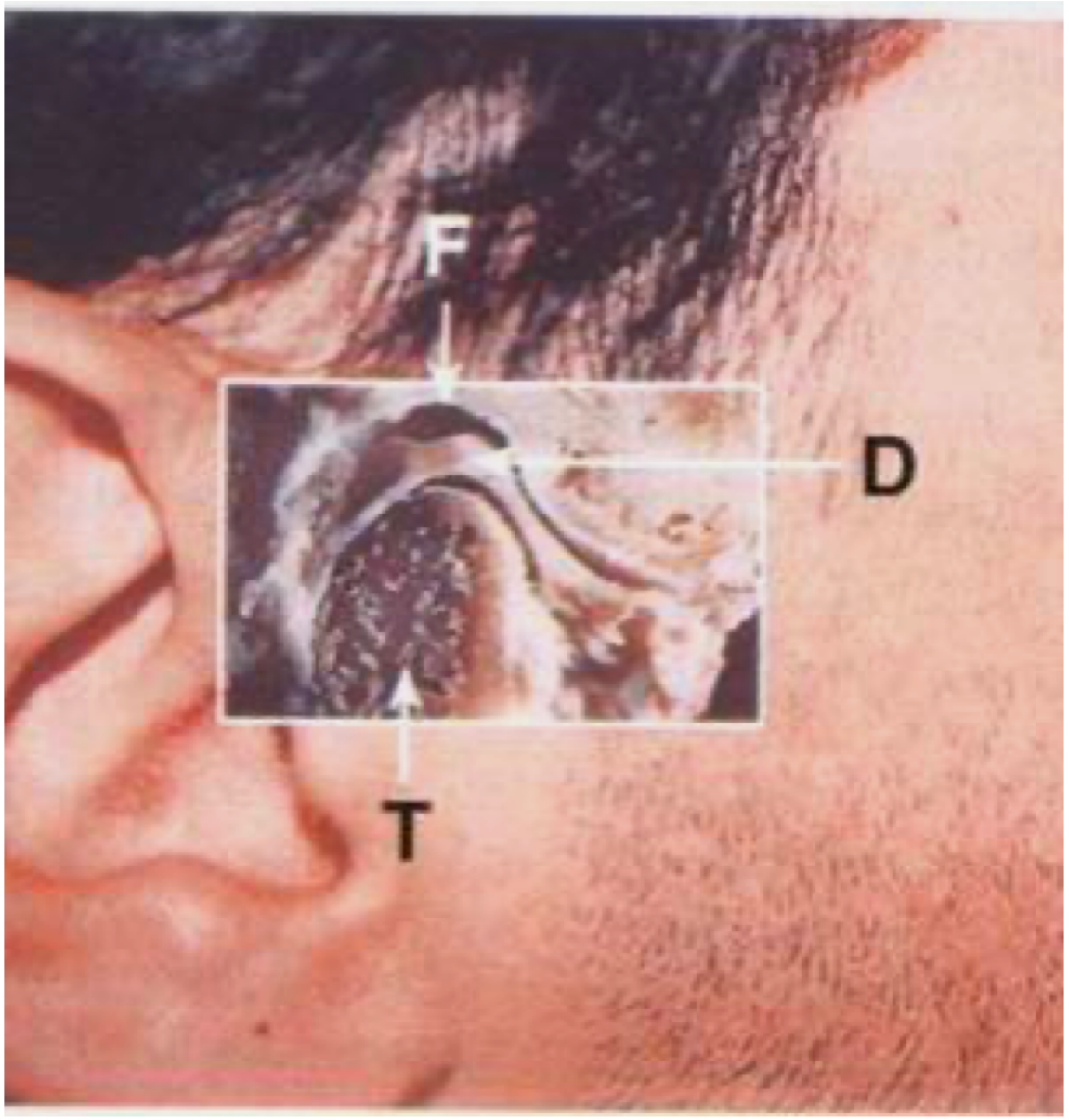

ARTICOLAZIONE TEMPORO-MANDIBOLARE
(A. T. M.)

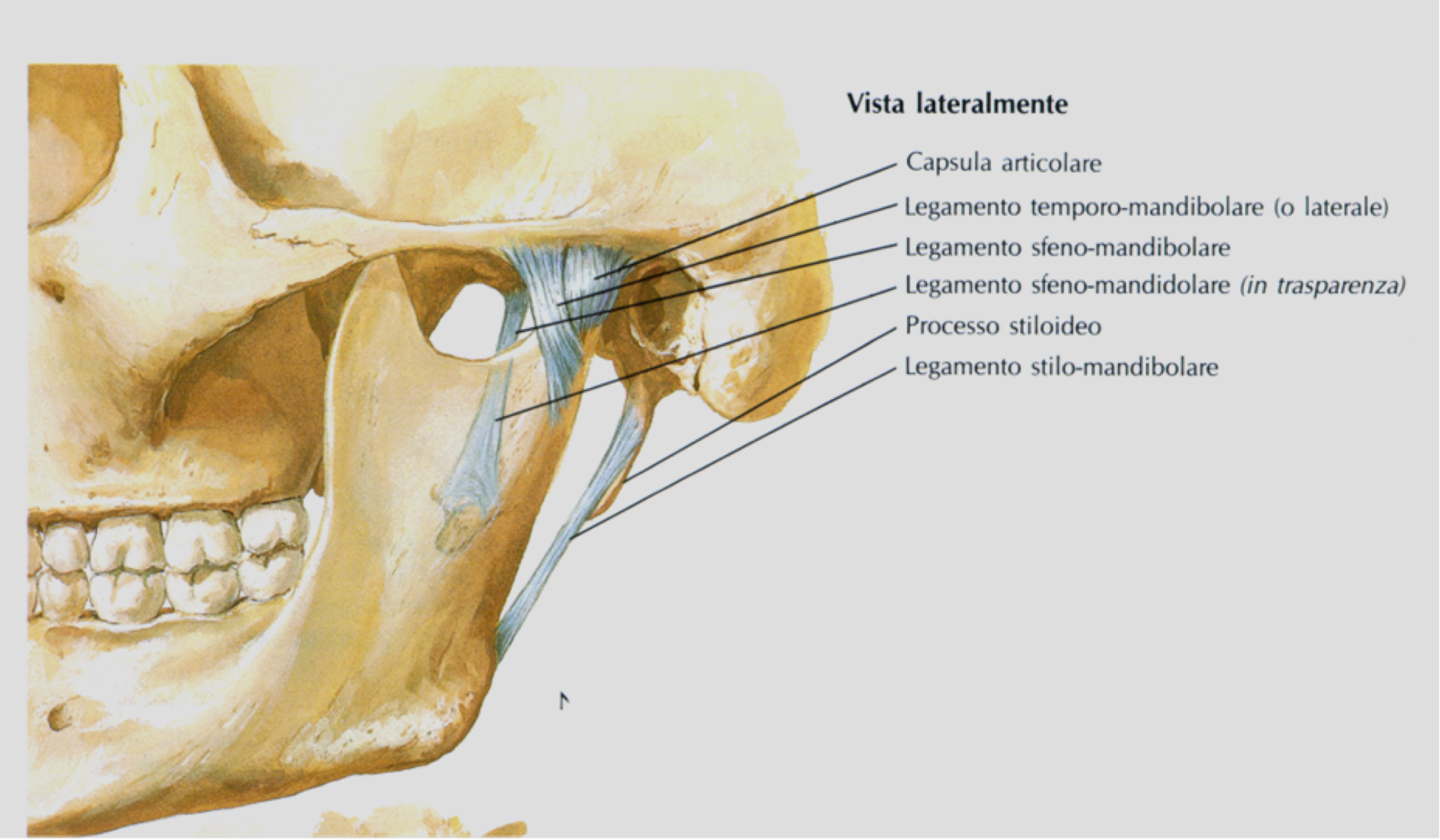

MUSCOLI CHE AGISCONO SULLA A.T.M.

I MUSCOLI MASTICATORI INNALZANO LA MANDIBOLA E PROVVEDONO AI SUOI SPOSTAMENTI LATERALI E DI PROTRUSIONE E RETRUSIONE

I MUSCOLI SOPRAIOIDEI, CHE SI INSERISCONO SULLA STRUTTURA OSSEA ASSOCIATA AL CRANIO, CHE È L'OSSO IOIDE, PROVVEDONO AD ABBASSARE LA MANDIBOLA NELLA APERTURA DELLA BOCCA.

Figura 10.6 Muscoli masticatori. Questi muscoli muovono la mandibola durante la masticazione.

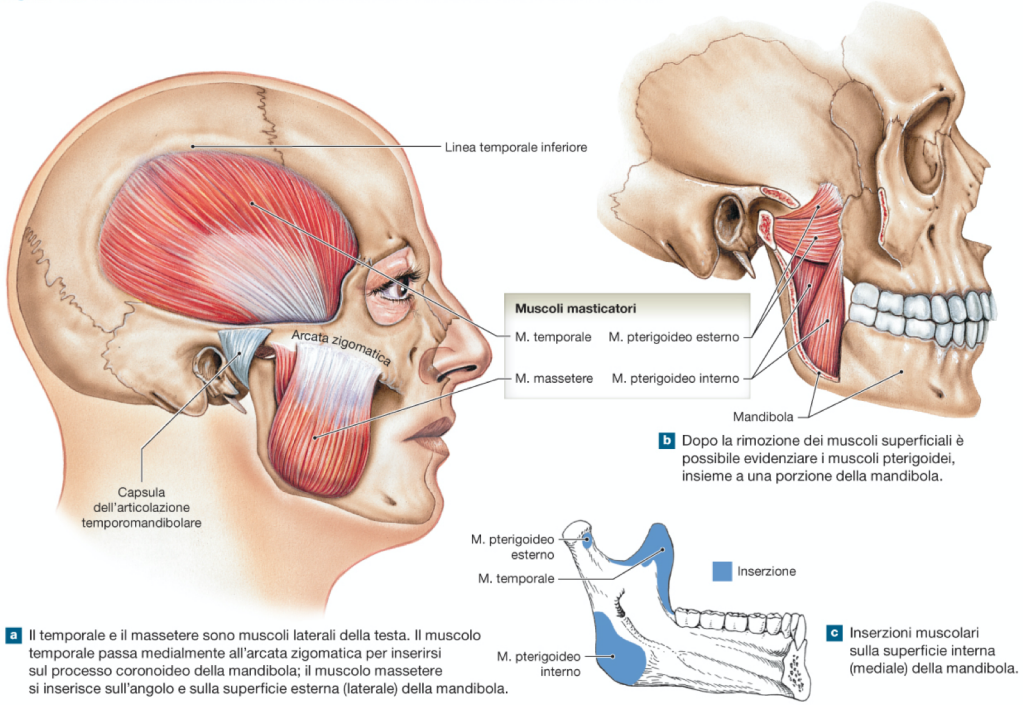

a Il temporale e il massetere sono muscoli laterali della testa. Il muscolo temporale passa medialmente all'arcata zigomatica per inserirsi sul processo coronoideo della mandibola; il muscolo massetere si inserisce sull'angolo e sulla superficie esterna (laterale) della mandibola.

b Dopo la rimozione dei muscoli superficiali è possibile evidenziare i muscoli pterigoidei, insieme a una porzione della mandibola.

c Inserzioni muscolari sulla superficie interna (mediale) della mandibola.

F. H. Martini, R. B. Tallitsch, J. L. Nath
Anatomia Umana
EdiSES

Figura 10.9 Muscoli anteriori del collo

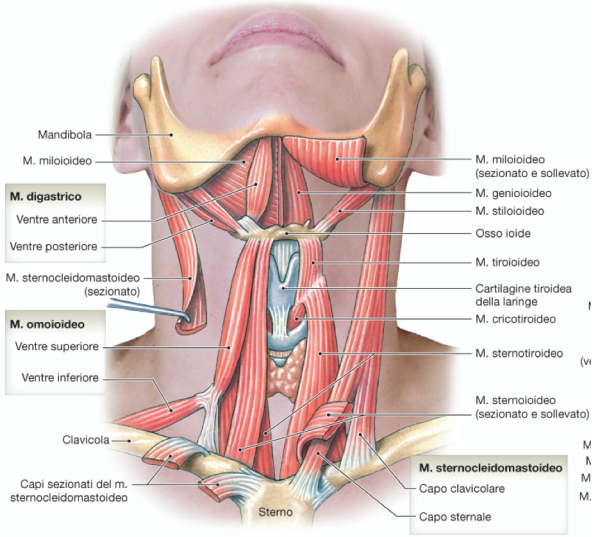

a Veduta anteriore dei muscoli del collo.

F. H. Martini, R. B. Tallitsch, J. L. Nath
Anatomia Umana
EdiSES

MUSCOLI ABBASSATORI ED INNALZATORI (MASTICATORI) DELLA MANDIBOLA

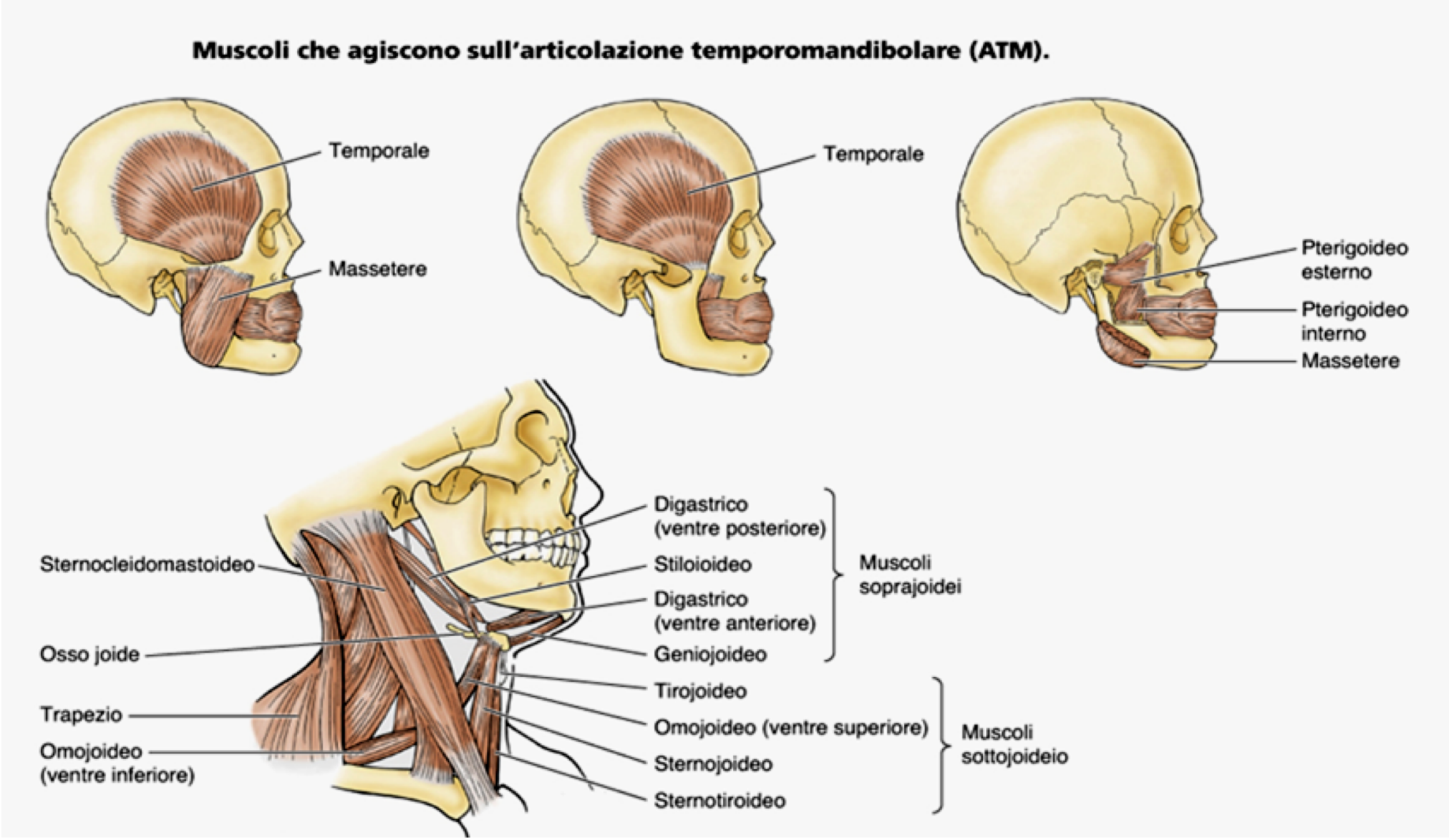

MUSCOLI MIMICI DEL MASSICCIO FACIALE e DEL COLLO

Sono strutture muscolari striate scheletriche che provvedono a modificare la morfologia della cute della regione del massiccio faciale (ossia del volto), al fine non solo di modificarne la cosiddetta mimica, ma anche di garantire funzioni biologiche essenziali, quale è l' atto della SUZIONE esplicato dal Muscolo BUCCINATORE, localizzato nella guancia.

ASPETTI della MIMICA FACIALE

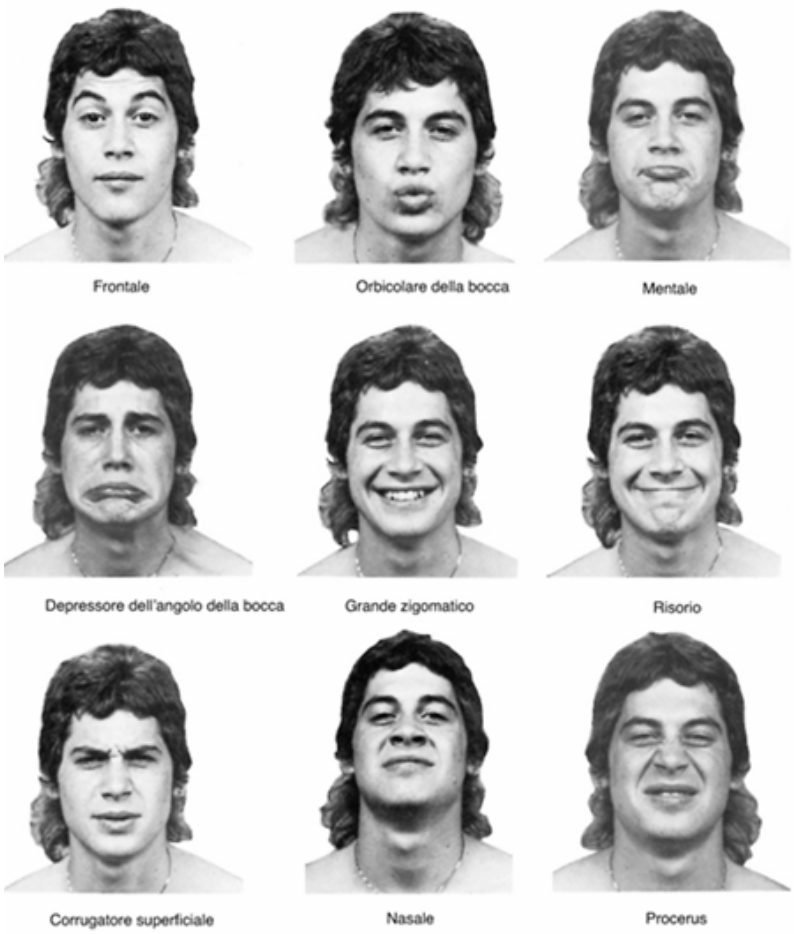

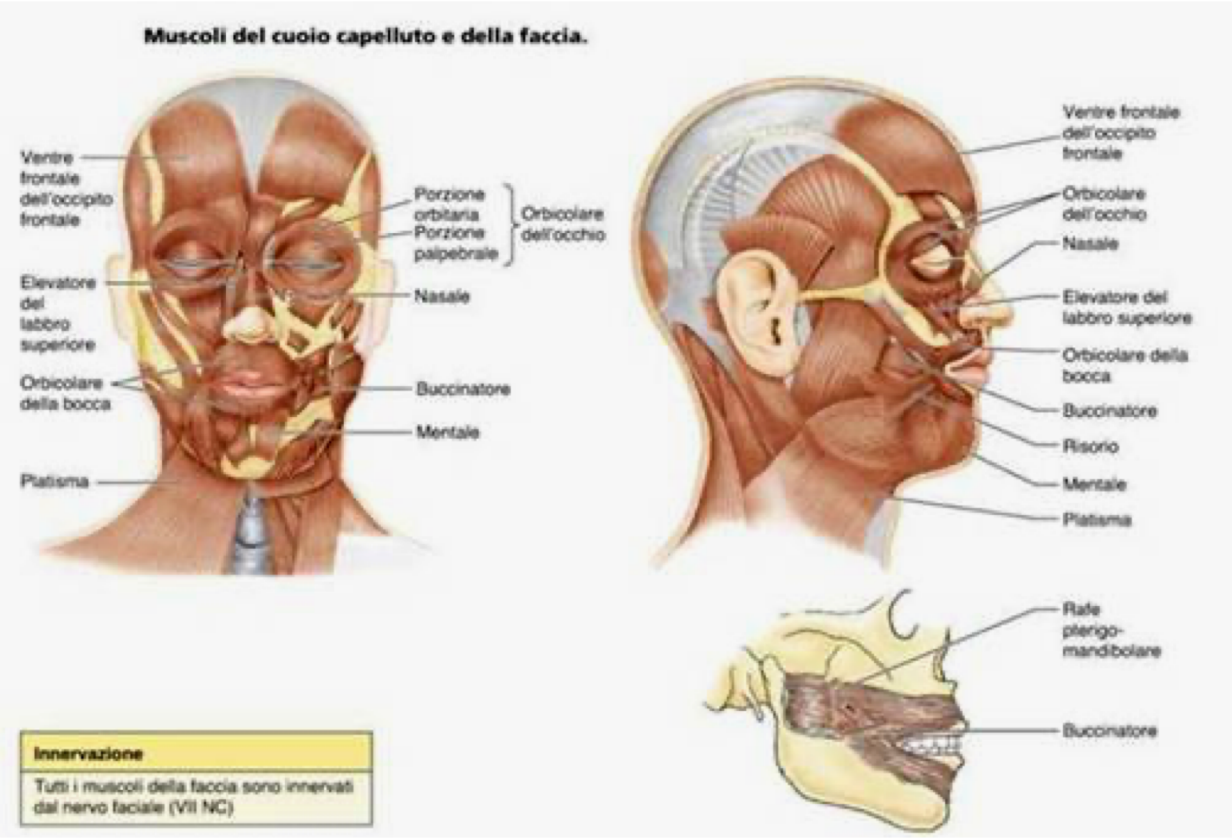

MUSCOLO PLATISMA

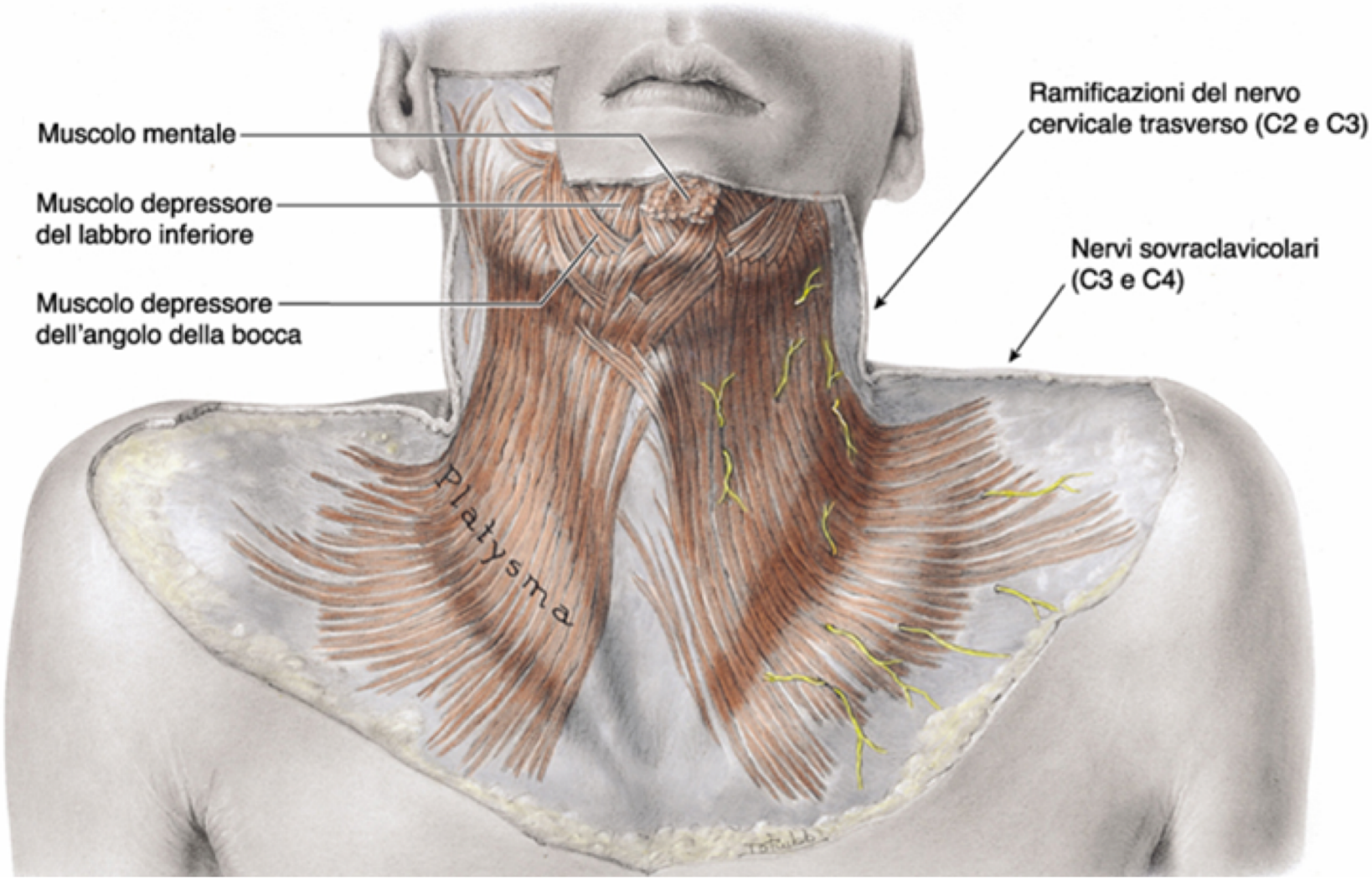

SCHELETRO ASSILE: COLONNA VERTEBRALE

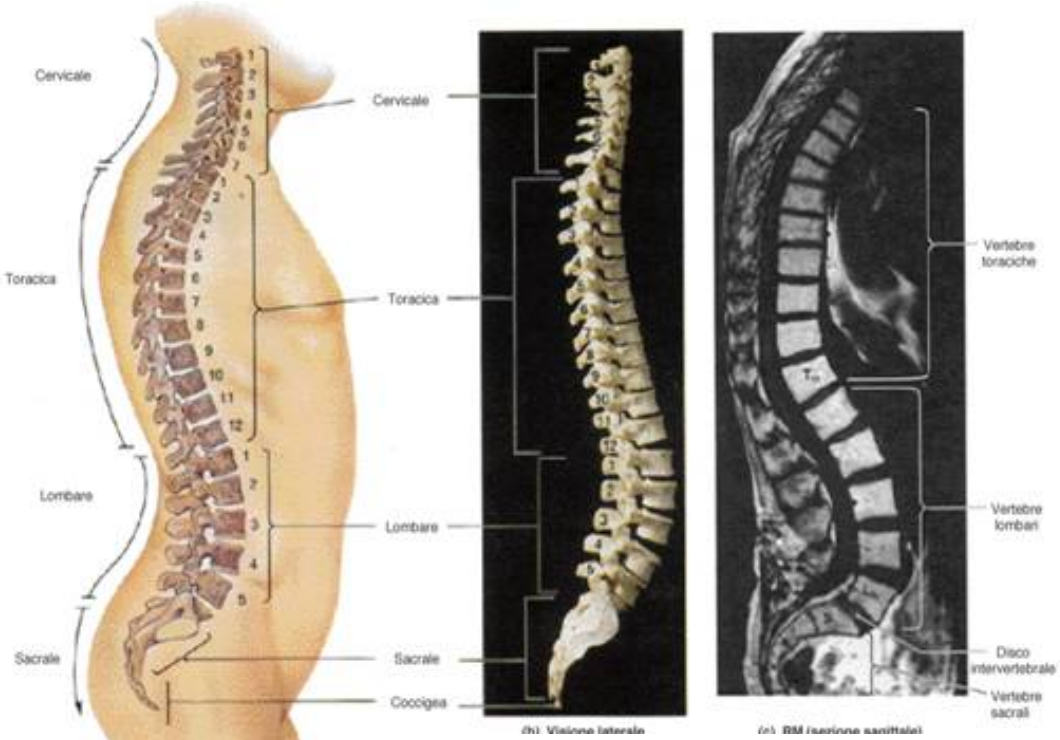

(a) Visione laterale

(b) Visione laterale

(c) RM (sezione sagittale)

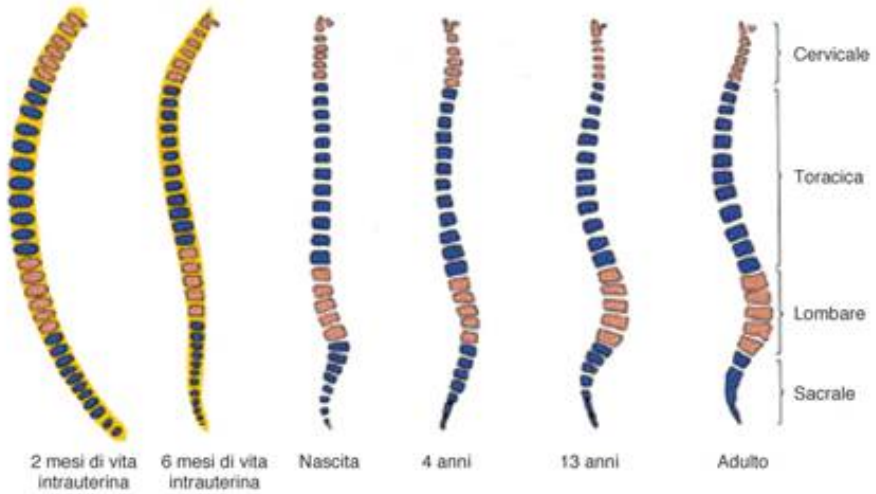

(d) Visioni laterali

COLONNA VERTEBRALE

Formazione scheletrica dello Scheletro Assile, costituita dal sovrapporsi di 33 o 34 ossa irregolari (VERTEBRE).

È situata sul piano sagittale nella parte posteriore del tronco e presenta delle curvature fisiologiche (LORDOSI CERVICALE e LOMBARE, CIFOSI TORACICA e SACRO-COCCIGEA), atte a meglio distribuire le forze gravitarie nella stazione eretta e non solo.

Le VERTEBRE mantengono la loro individualita' nei tratti cervicale (C), toracico (T) e LOMBARE (L), mentre nei tratti SACRALE (S) e COCCIGEO (Co) si fondono a formare rispettivamente il SACRO ed il COCCIGE.

E' coinvolta nella struttura scheletrica del collo, della gabbia toracica e del bacino (o pelvi).

SCHELETRO ASSILE: COLONNA VERTEBRALE

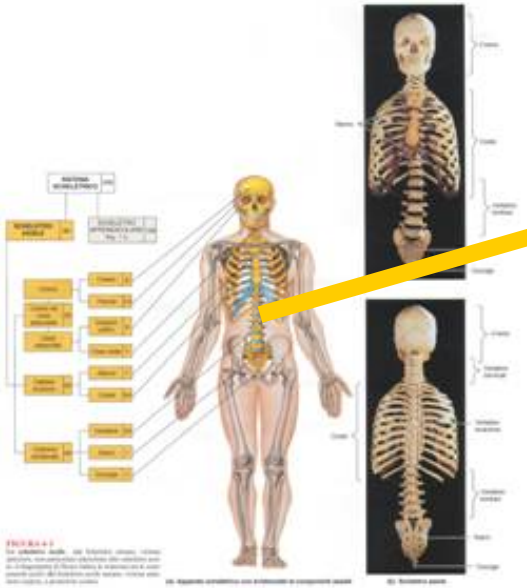

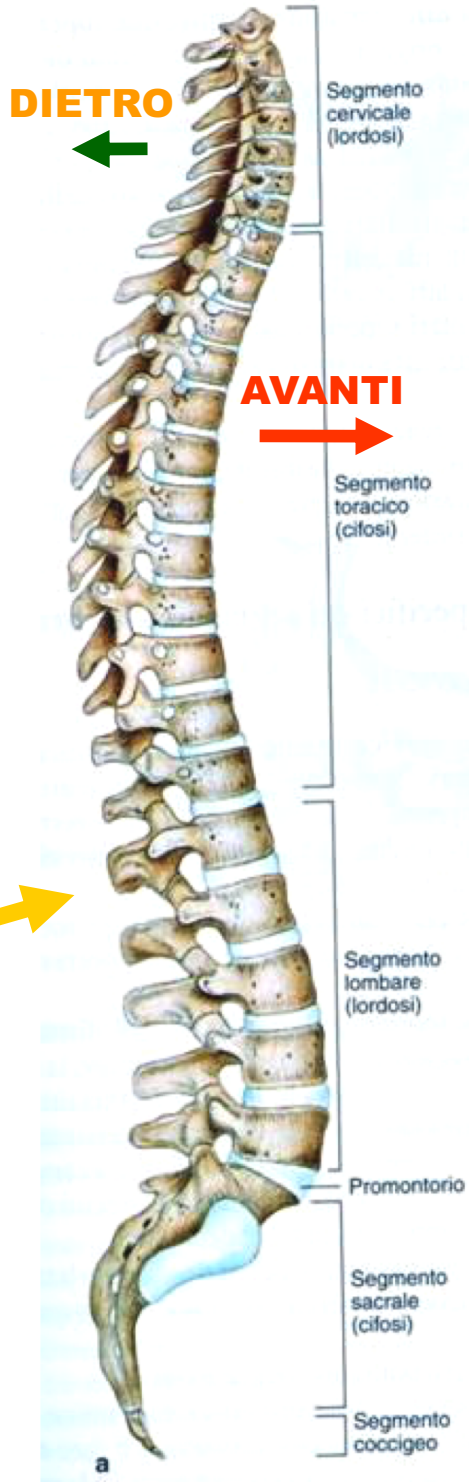

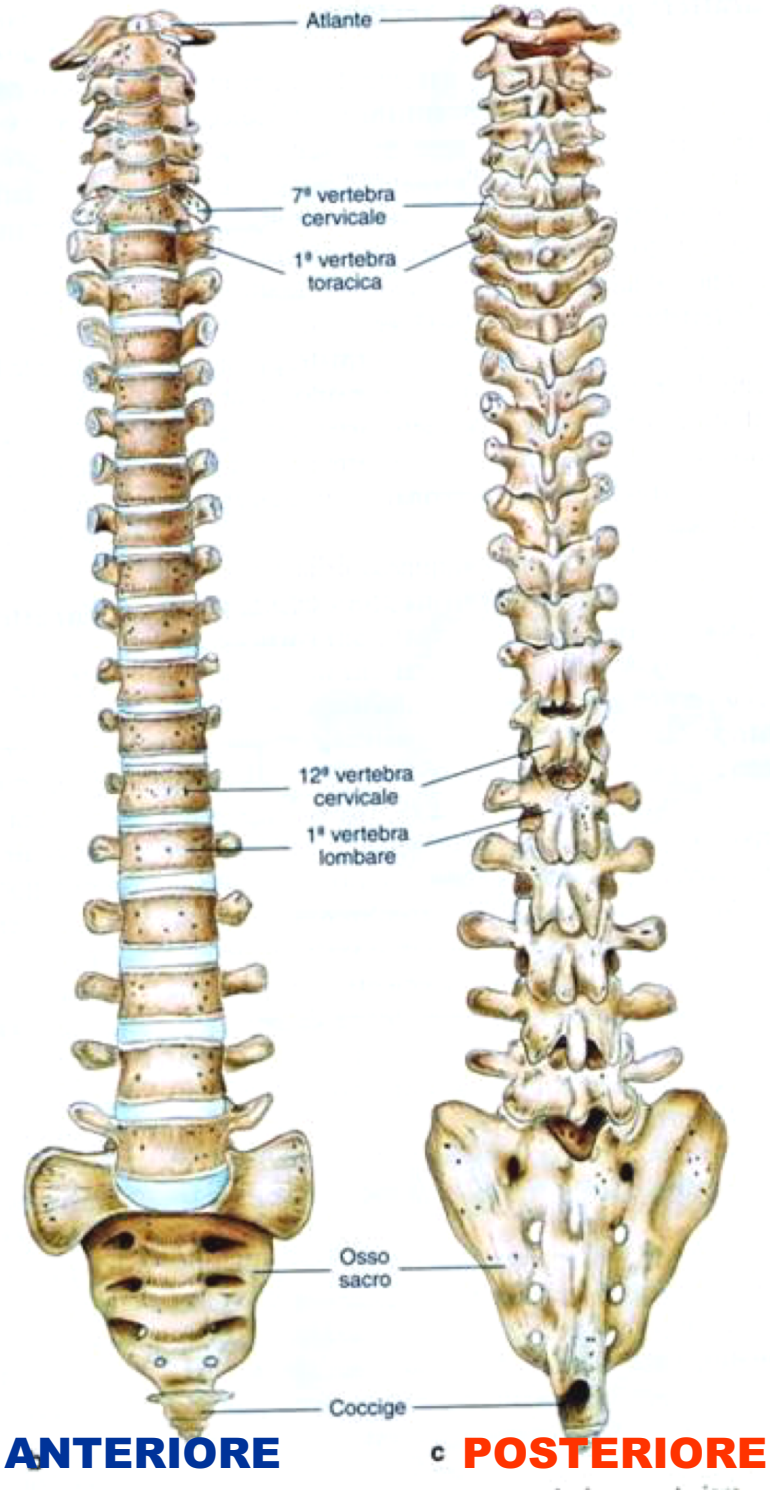

CARATTERISTICHE MORFOLOGICHE DI UNA VERTEBRA TIPO

- **CORPO VERTEBRALE**
- **PEDUNCOLI**
- **ARCO o LAMINA**
- **FORO VERTEBRALE (a formare il Canale Vertebrale)**
- **PROCESSO SPINOSO (formano la «Spina Dorsale»)**
- **PROCESSI TRASVERSI**

Nel TRATTO CERVICALE, le 7 VERTEBRE presentano fori nei processi trasversi per il decorso dei Vasi Vertebrali. La PRIMA VERTEBRA CERVICALE (C1 o ATLANTE) è PRIVA di CORPO, per consentire l' Articolazione tramite TROCOIDE con il DENTE della SECONDA (C2 o EPISTROFEO), che permette la ROTAZIONE della Prima sulla Seconda e, di conseguenza, della Testa sulla Colonna Vertebrale

VERTEBRA-TIPO:
CARATTERISTICHE MORFOLOGICHE GENERALI

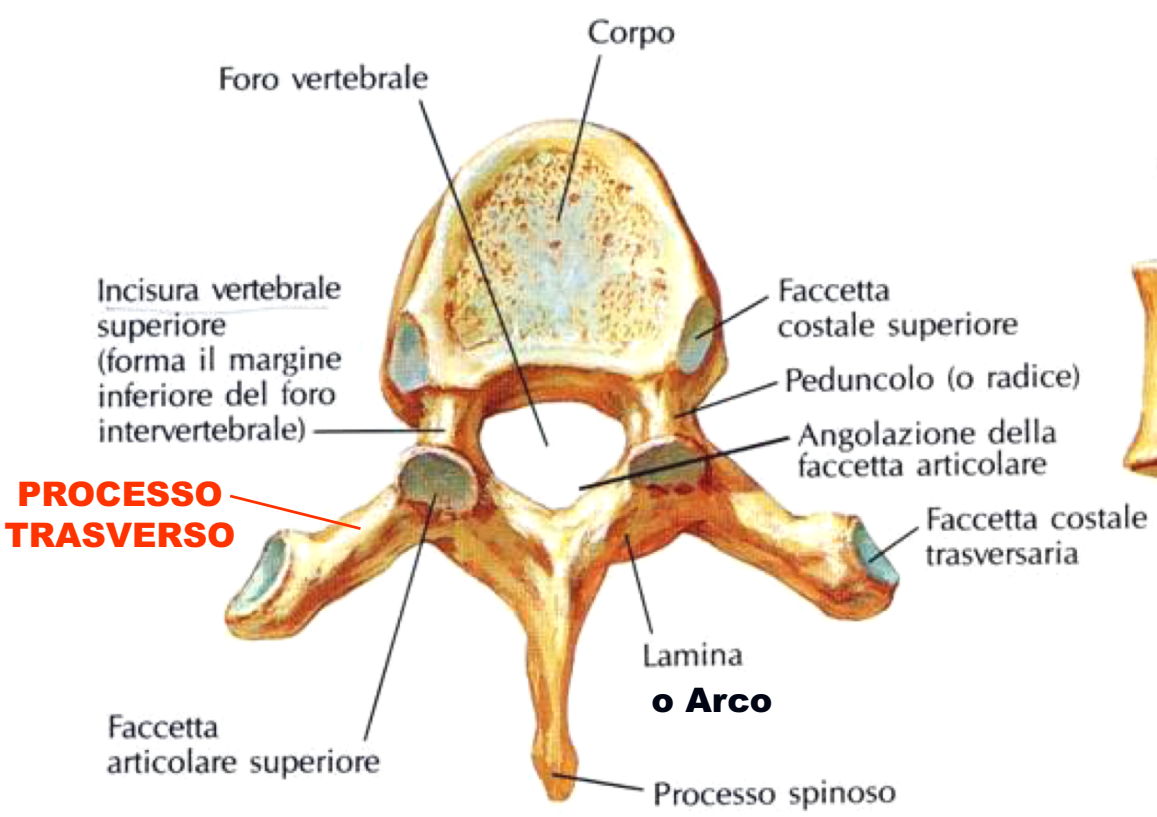

6ª vertebra toracica, vista superiormente

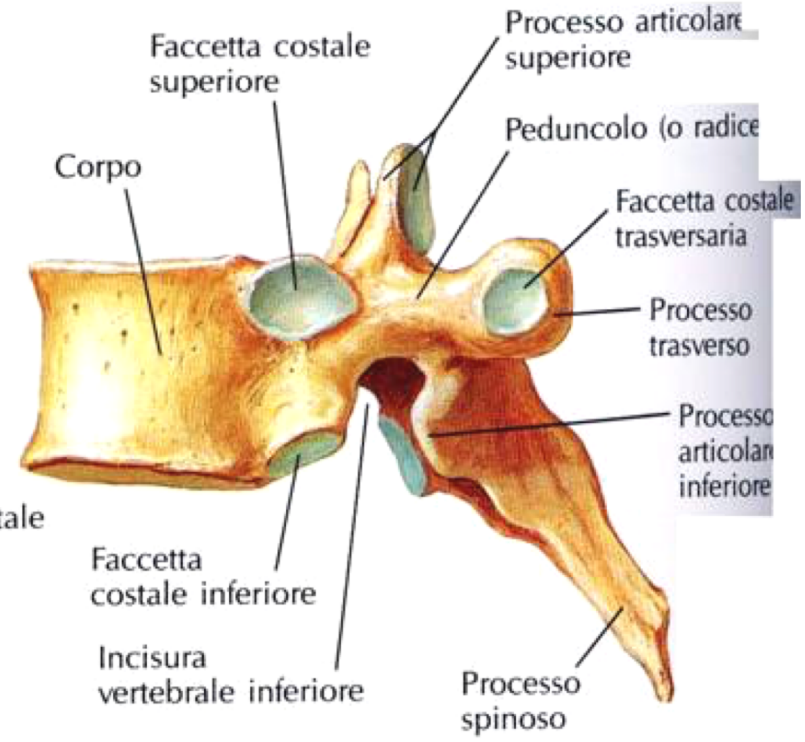

6ª vertebra toracica, vista lateralmente

Figura 6.21 **Vertebre cervicali.** Sono le vertebre più piccole e poste più in alto.

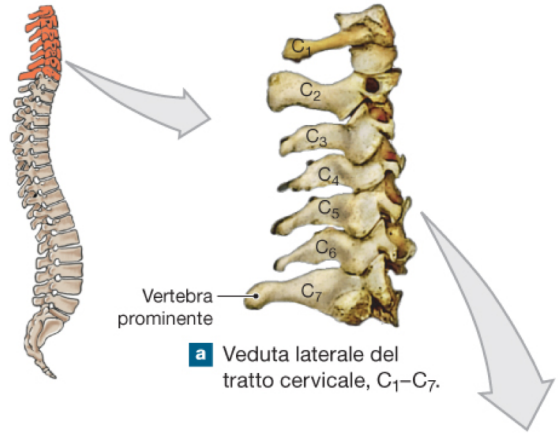

a Veduta laterale del tratto cervicale, C_1–C_7.

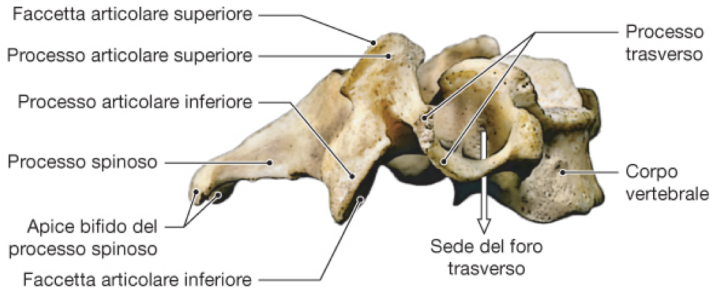

b Veduta laterale di una tipica vertebra cervicale (C_3–C_6).

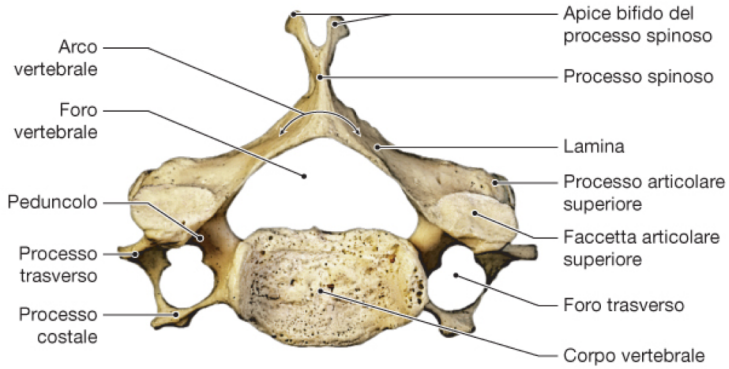

c Veduta superiore della stessa vertebra. Si notino le caratteristiche elencate in **Tabella 6.3**.

F. H. Martini, R. B. Tallitsch, J. L. Nath
Anatomia Umana
EdiSES

Figura 6.22 Atlante ed epistrofeo. Caratteristiche anatomiche delle vertebre C_1 (atlante) e C_2 (epistrofeo).

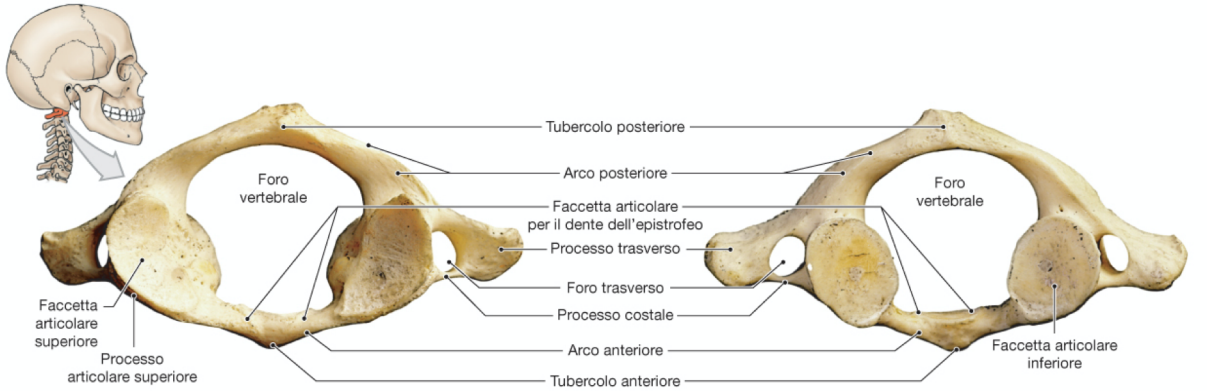

a Atlante, veduta superiore.

b Atlante, veduta inferiore.

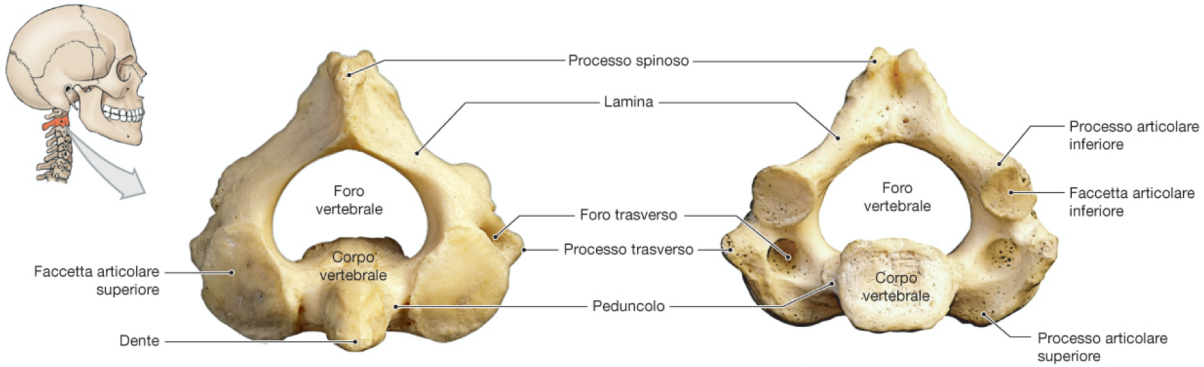

c Epistrofeo, veduta superiore.

d Epistrofeo, veduta inferiore.

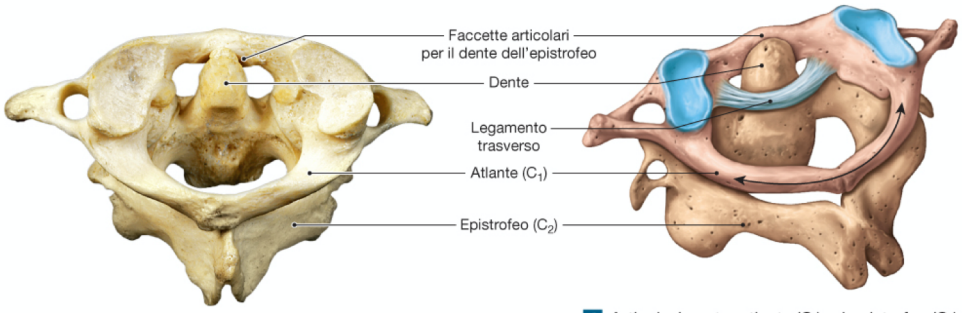

e Articolazione tra atlante (C_1) ed epistrofeo (C_2), veduta superiore e posteriore.

f Articolazione tra atlante (C_1) ed epistrofeo (C_2) che mostra il legamento trasverso che trattiene il dente dell'epistrofeo tra le faccette articolari dell'atlante.

Figura 6.23 Vertebre toraciche. Il corpo di ciascuna vertebra toracica si articola con le coste. Si notino gli aspetti caratteristici elencati nella **Tabella 6.3**.

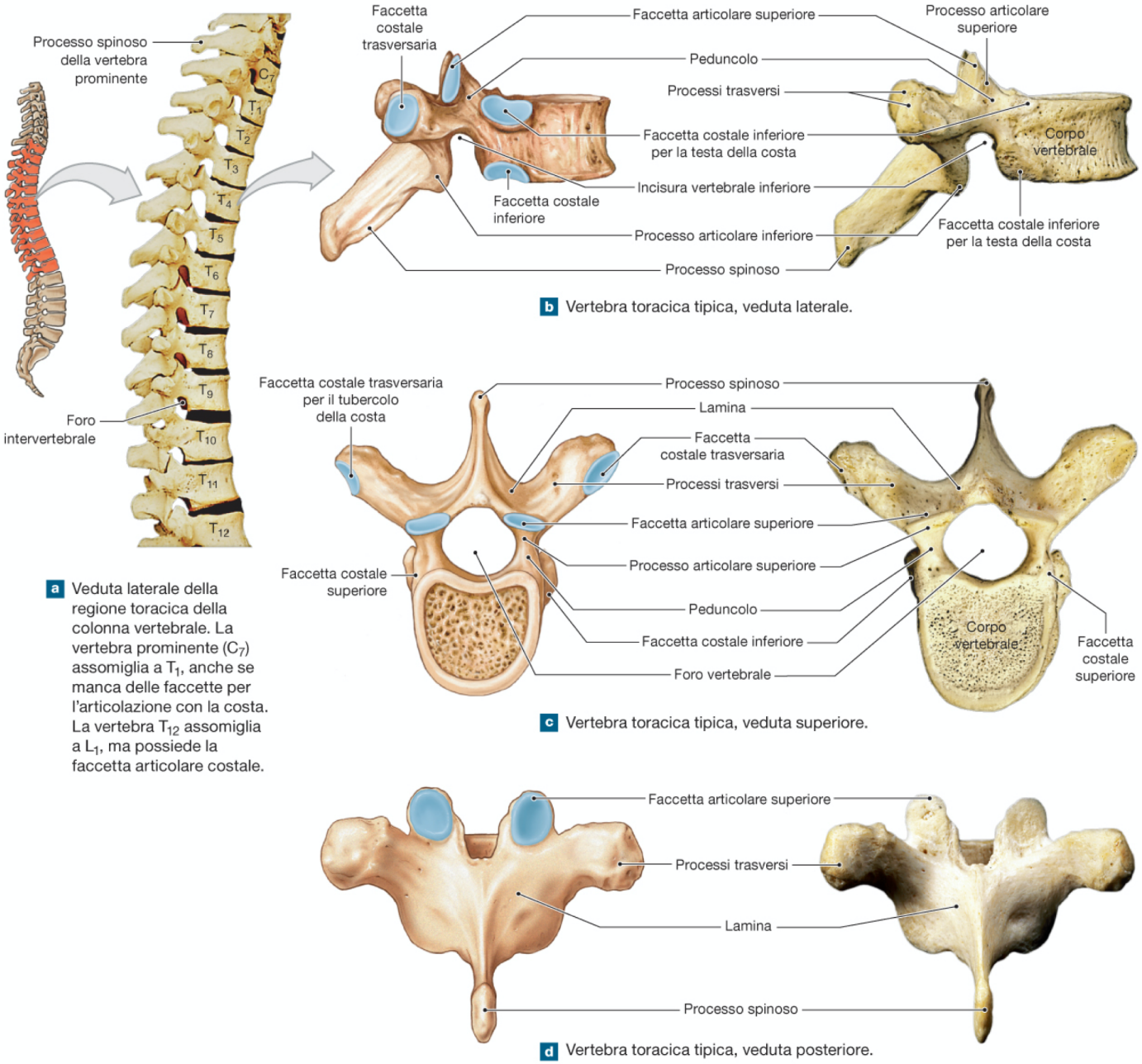

a Veduta laterale della regione toracica della colonna vertebrale. La vertebra prominente (C_7) assomiglia a T_1, anche se manca delle faccette per l'articolazione con la costa. La vertebra T_{12} assomiglia a L_1, ma possiede la faccetta articolare costale.

b Vertebra toracica tipica, veduta laterale.

c Vertebra toracica tipica, veduta superiore.

d Vertebra toracica tipica, veduta posteriore.

F. H. Martini, R. B. Tallitsch, J. L. Nath
Anatomia Umana
EdiSES

Figura 6.24 Vertebre lombari. Sono le vertebre più grandi e quelle che sorreggono la maggior parte del peso corporeo.

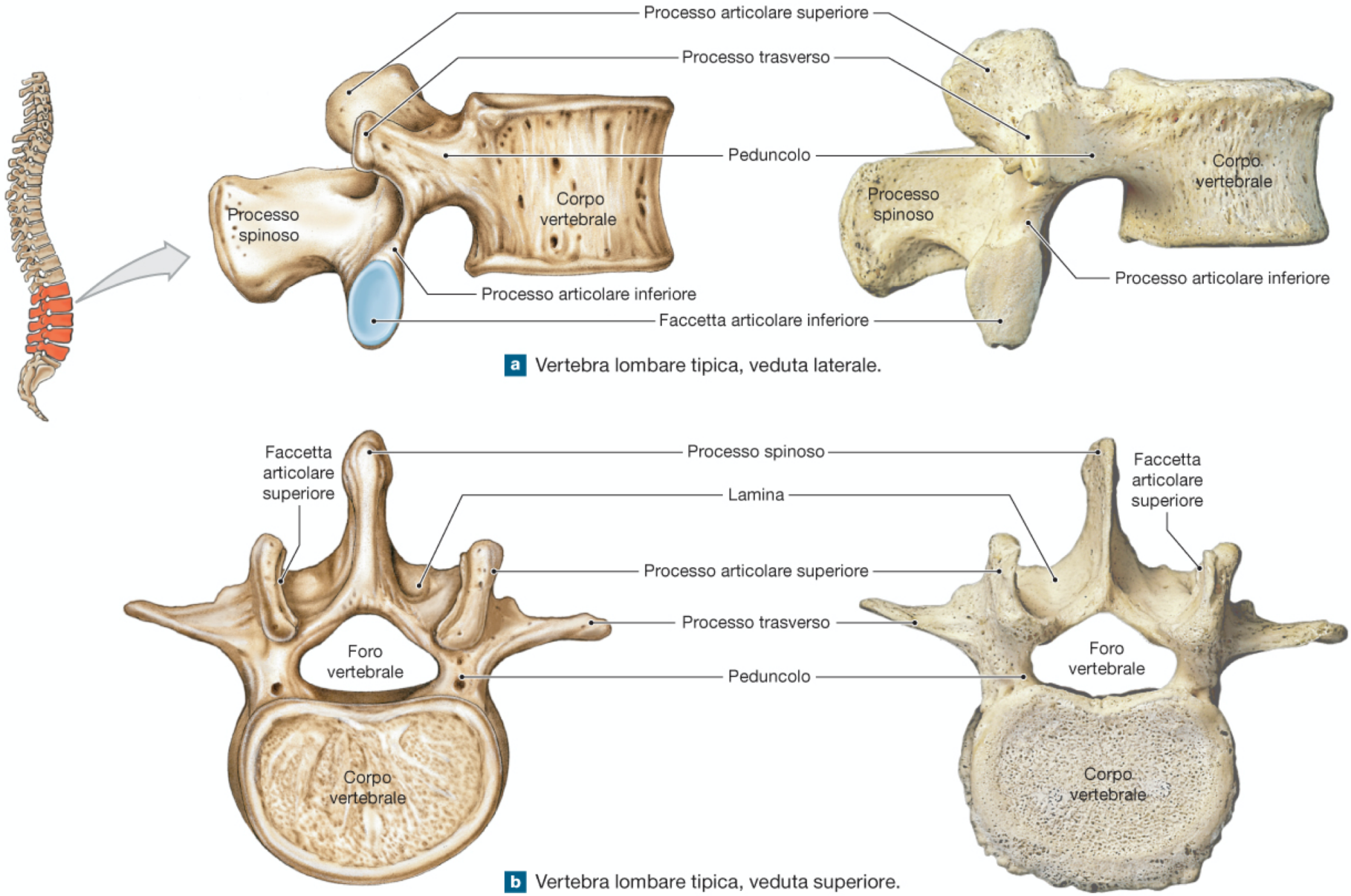

F. H. Martini, R. B. Tallitsch, J. L. Nath
Anatomia Umana
EdiSES

Figura 6.20 Anatomia delle vertebre. Anatomia di una vertebra tipo e disposizione delle articolazioni tra vertebre.

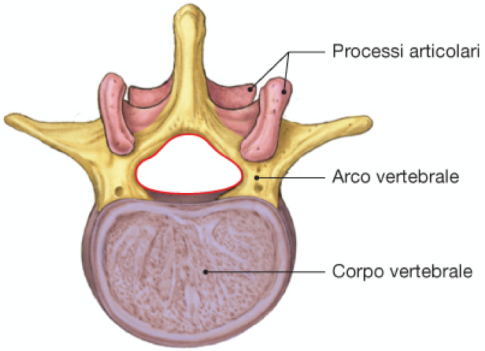

a Veduta superiore di una vertebra.

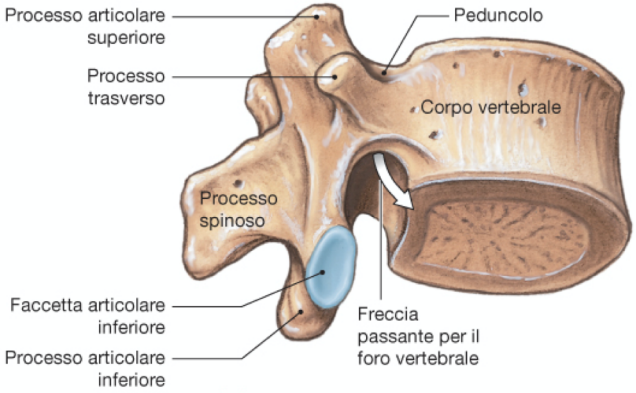

b Veduta laterale e inferiore di una vertebra.

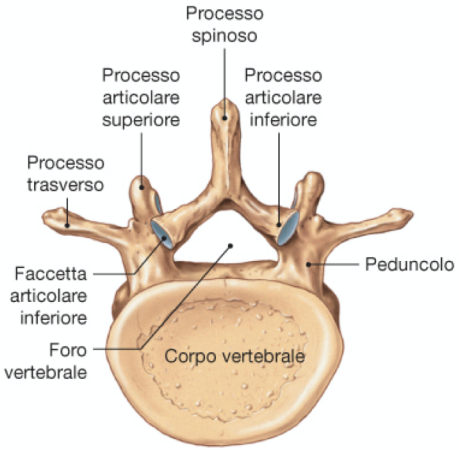

c Veduta inferiore di una vertebra.

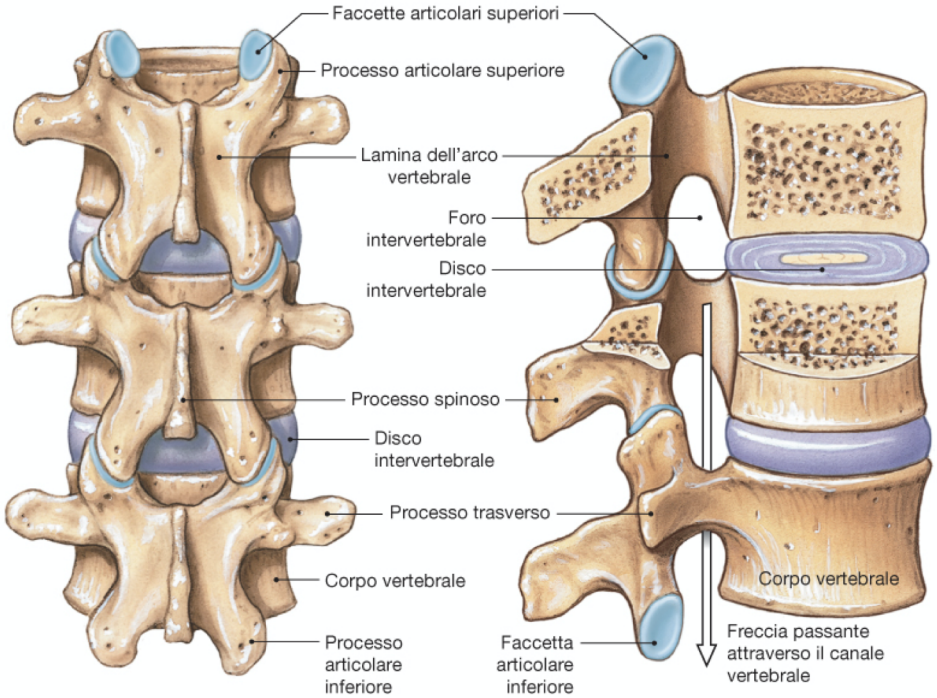

d Veduta posteriore di tre vertebre articolate.

e Veduta in sezione laterale di tre vertebre articolate.

F. H. Martini, R. B. Tallitsch, J. L. Nath
Anatomia Umana
EdiSES

Figura 6.25 **Sacro e coccige.** Le vertebre si fondono per formare sacro e coccige dell'adulto.

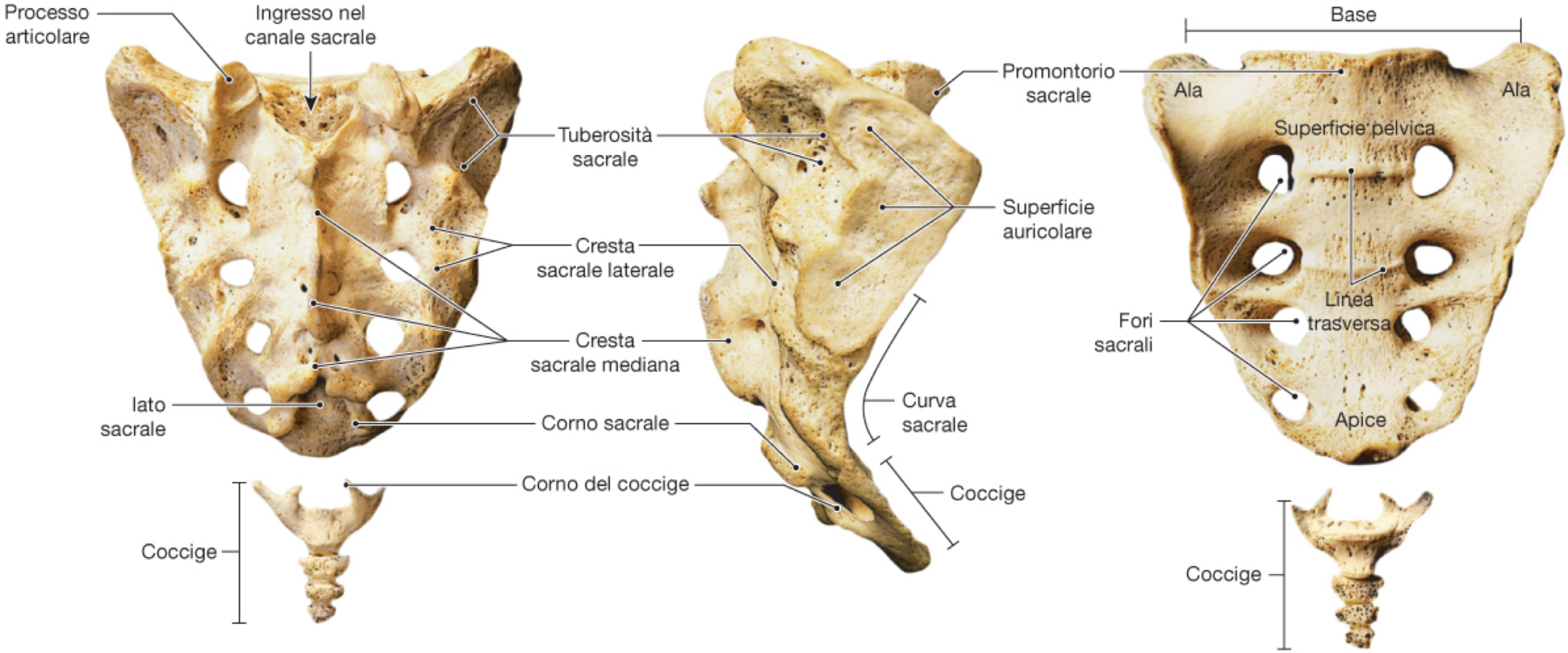

a Veduta posteriore. **b** Veduta laterale. **c** Veduta anteriore.

F. H. Martini, R. B. Tallitsch, J. L. Nath
Anatomia Umana
EdiSES