


Lezione 9 - Il Tessuto Osseo-1

Il Tessuto Osseo

- Connettivo specializzato con matrice calcificata
- Massima resistenza alla pressione e alla trazione
- Estremamente leggero
- Sostegno, protezione, leva e riserva di minerali
- Sistema dinamico che si riorganizza in funzione alle forze di carico
- E' sensibile allo stato nutrizionale e soggetto a controllo endocrino

Funzioni del tessuto osseo



FUNZIONI SCHELETRICHE	costituisce l'impalcatura interna dell'organismo
FUNZIONI MECCANICHE	sulle ossa si inseriscono tendini e legamenti
FUNZIONI DI PROTEZIONE	protezione dei visceri e delle parti molli dell'organismo
FUNZIONI TROFICHE	principale sede di deposito dello ione calcio (sali di Ca^{2+})
FUNZIONI EMOPOIETICHE	nelle cavità midollari risiede il midollo osseo emopoietico

Osservazione macroscopica

Classificazione morfologica

- **Ossa lunghe:** es. Femore, Omero (diafisi, epifisi)
- **Ossa corte:** es. Ossa della mano e del piede
- **Ossa piatte:** es. Ossa del cranio, scapole
- **Ossa irregolari:** es. Vertebre, sfenoide e etmoide del cranio
- **Ossa sesamoidi:** es. Rotula

Osservazione microscopica

Organizzazione del tessuto osseo

Costituito da matrice extracellulare **CALCIFICATA** detta **Osteoide** (componente inorganica=70% del peso dell'osso) + **cellule**



Figura 16.1 ▲ Osso lungo decalcificato. In seguito all'estrazione di sali minerali, l'osso perde la sua durezza e diventa flessibile senza, tuttavia, perdere la sua caratteristica forma.

Periostio a lamelle parallele esterne, ricco di fibre di collagene intrecciate (non è presente nelle superfici ricoperte di cartilagine articolare), forami nutritizi per il passaggio di vasi sanguigni (diverso da cartilagine!)

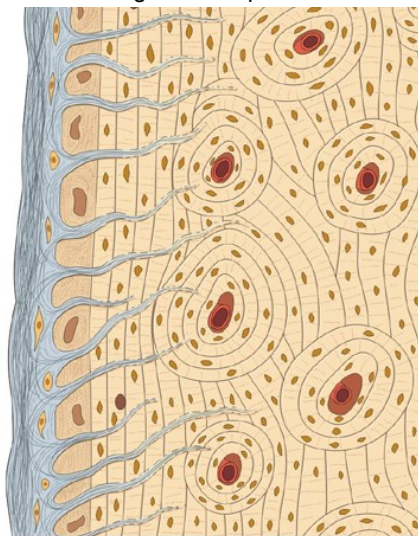
Strato interno al periostio con **cellule osteoprogenitrici**

Tessuto osseo con **osteoblasti**, **osteociti con lacune ossee** e **vasi sanguigni** (diverso da cartilagine!)

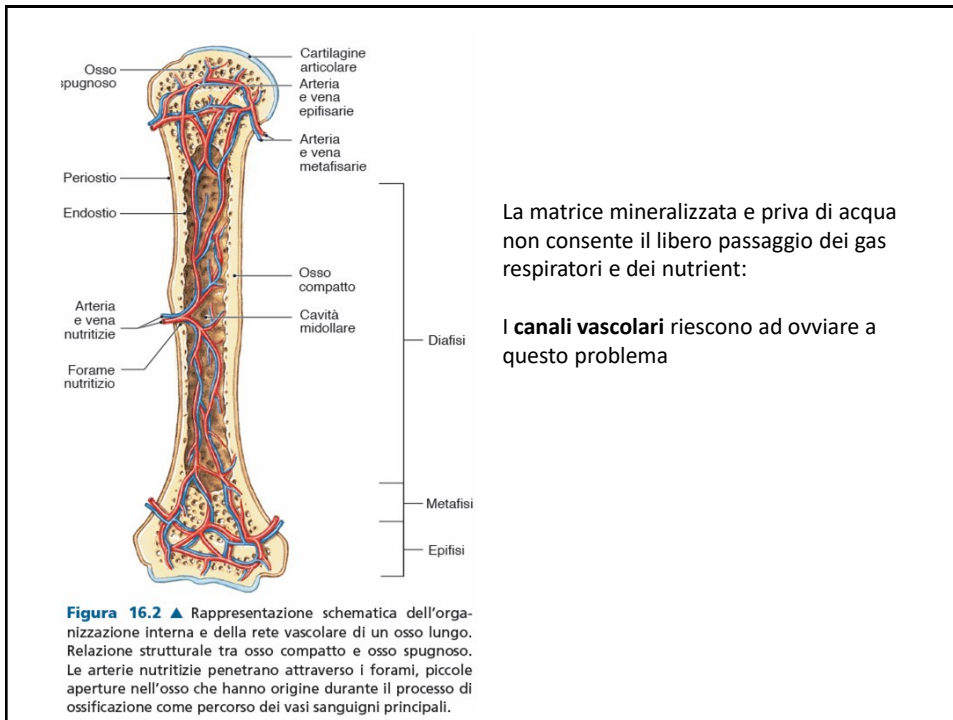
Endostio connettivo con **cellule osteoprogenitrici** che riveste le superfici delle **cavità midollari**

Il periostio

formato da grossi fasci di fibre. Alcune di esse (**FIBRE DI SHARPEY**) si addentrano nell'osso compatto ed arrivano agli osteoni periferici



© 2007 edi.ermes milano



Osservazione microscopica:

Le cellule del tessuto osseo

5 tipi cellulari:



Sono considerati stadi differenziativi stesse cellule e derivano da cellule mesenchimali

4. Cellule di rivestimento
5. Osteoclasti

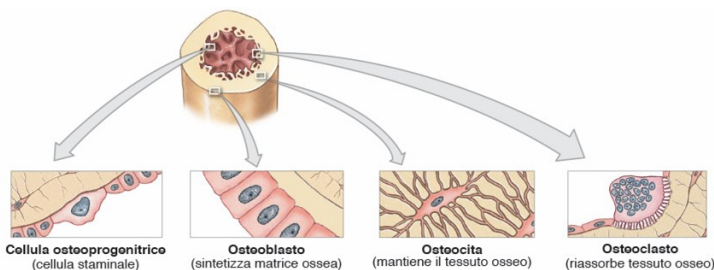


Figura 16.19 ▲ Rappresentazione schematica delle cellule del tessuto osseo. Le cellule osteoprogenitrici, gli osteoblasti e gli osteociti sono stadi differenziativi diversi dello stesso tipo cellulare, che si originano dalla cellula staminale mesenchimale. Gli osteoclasti derivano da precursori emopoietici, da cui derivano anche i macrofagi.

Osservazione microscopica: disposizione spaziale delle cellule dell'osso

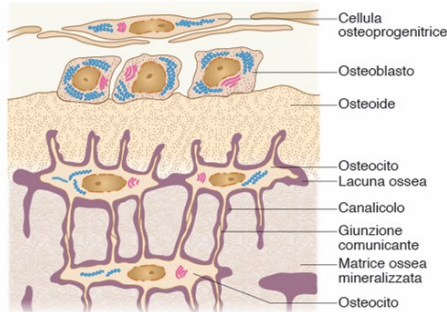


Figura 16.3 ▲ Rappresentazione schematica della disposizione di cellule osteoprogenitrici, osteoblasti e osteociti nella matrice ossea. Le cellule osteoprogenitrici costituiscono lo strato più interno del periostio e l'endostio, che riveste le cavità midollari e i canali vascolari. Esse possono differenziarsi in osteoblasti, che producono matrice ossea, inizialmente non mineralizzata (osteoidi). L'osteoidi man mano si calcifica intrappolando gli osteoblasti in lacune ossee, nelle quali si differenziano in osteociti. Gli osteociti dotati di sottili prolungamenti, che decorrono in canalicoli, entrano in rapporto con i prolungamenti di osteociti vicini mediante giunzioni comunicanti.

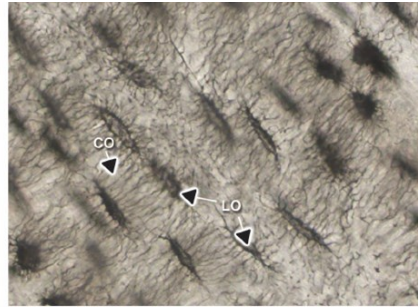


Figura 16.4 ▲ Sezione longitudinale di tessuto osseo compatto ottenuta per usura (nessuna colorazione). È evidente la comunicazione tra le diverse lacune ossee (LO) realizzata dalla fitta rete di canalicoli ossei (CO), attraverso cui fluiscono i nutrienti derivati dal circolo sanguigno. Gli osteociti contenuti nelle lacune immettono i loro processi citoplasmatici all'interno dei canalicoli stabilendo giunzioni comunicanti con i prolungamenti di osteociti vicini.

Osservazione microscopica

Osteociti:

Cellule mature dell'osso

Metabolicamente poco attivi

Canalicoli ossei

Giunzioni comunicanti (Gap junctions)

Agiscono da mecano-sensori

Segnalano mediante:

cAMP, osteocalcina, IGF-1

Osteolisi osteocitaria (MMP)

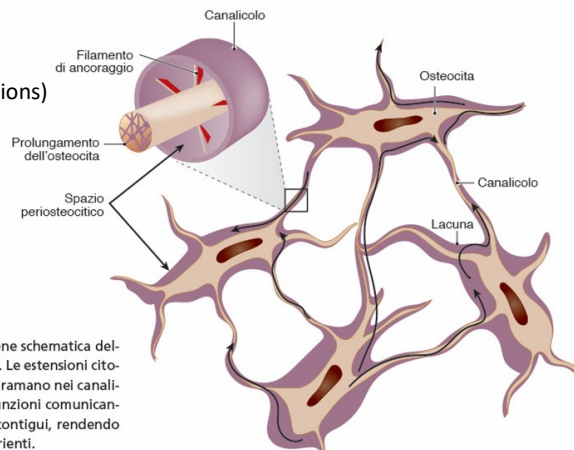


Figura 16.23 ► Rappresentazione schematica della comunicazione tra gli osteociti. Le estensioni citoplasmatiche di queste cellule si diramano nei canalicoli ossei e si connettono con giunzioni comunicanti ai prolungamenti di osteociti contigui, rendendo possibile il trasferimento dei nutrienti.

Osservazione microscopica

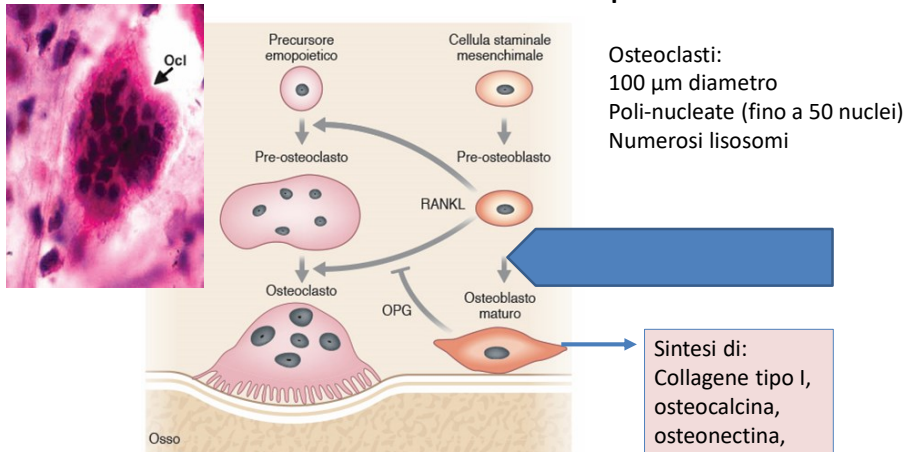


Figura 16.21 ▲ Rappresentazione schematica della regolazione dell'attività degli osteoclasti. Gli osteoclasti sono controllati da segnali secreti dagli osteoblasti, come RANKL (*Ligand of Receptor Activator of Nuclear Factor κB*), che attiva gli osteoclasti portando alla degradazione della matrice ossea, e OPG (osteoprotegerina) che lega RANKL impedendone il legame al suo recettore.

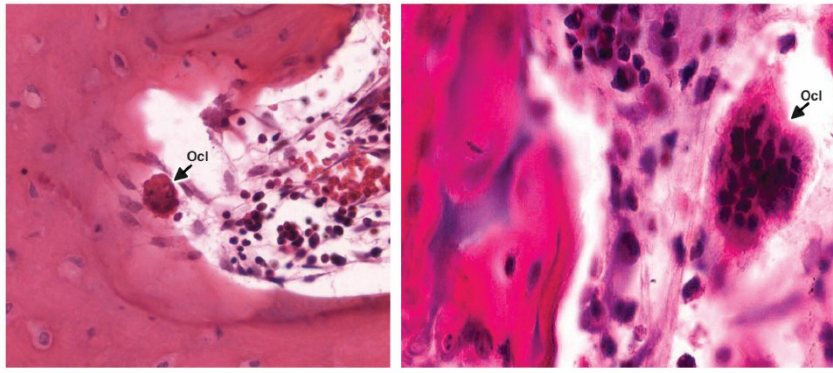
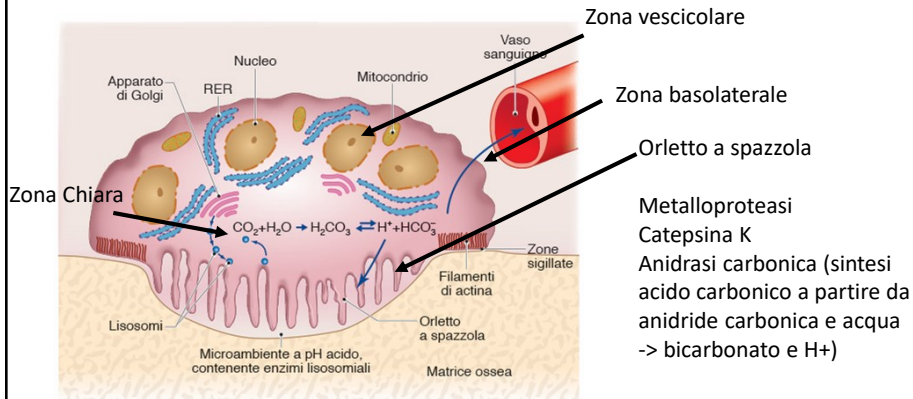


Figura 16.24 ▲ Sezione di tessuto osseo spugnoso decalcificato. (A) È evidente un osteoclasto multinucleato (Ocl), accolto nella lacuna di Howship, sulla superficie della matrice ossea in fase di riassorbimento. (B) Osteoclasto multinucleato osservato ad elevato ingrandimento. (A) Colorazione ematosilina-eosina. (B) Colorazione emalume-eosina.

Osteoclasti

Regolati da paratormone (PTH) e calcitonina



Classificazione strutturale: tipi di osso

Tessuto osseo non lamellare :

primario o immaturo, fibre disposte casualmente filogeneticamente antico

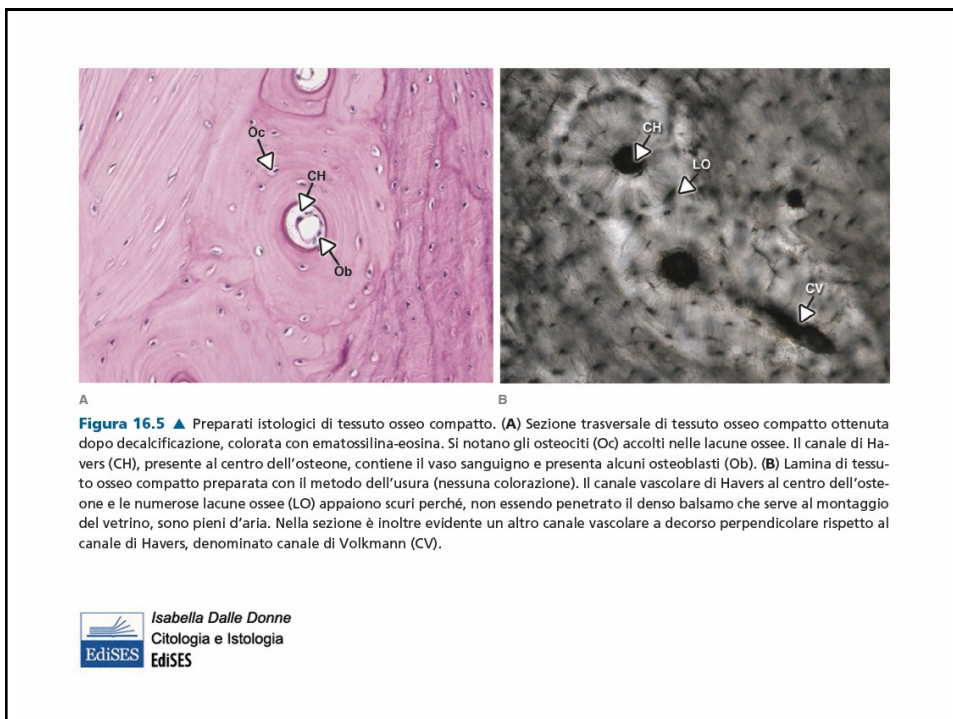
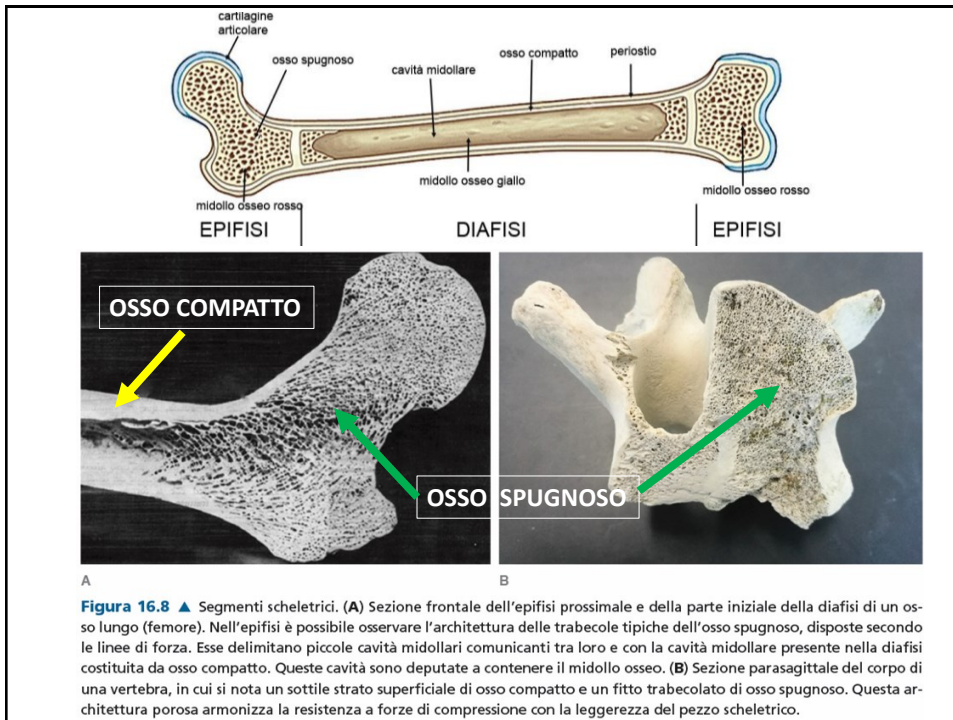
- (1) Fibre collagene disposte in **fasci intrecciati**. Scheletro definitivo di Vertebrati inferiori e l'osso primario (=scheletro embrionale e fetale) dei Mammiferi. E' il primo tessuto osseo che si forma durante la riparazione delle fratture ed in tutti i casi in cui vi è neodeposizione di tessuto osseo.
- (2) Fibre collagene disposte in **fasci paralleli**: è caratteristico degli Uccelli, è raro e transitorio nei Mammiferi.

Tessuto osseo lamellare

Fibre della matrice extracellulare sono altamente organizzate.

1. - **COMPATTO**: spazi esigui e ridotta componente cellulare
2. - **SPUGNOSO** (o trabecolare): ricco di spazi occupati dal midollo osseo

Le 2 forme si continuano una nell'altra senza un confine netto



Il tessuto **osseo lamellare** è costituito da lamelle di spessore 3-7 μm , cementate da sostanza amorfa

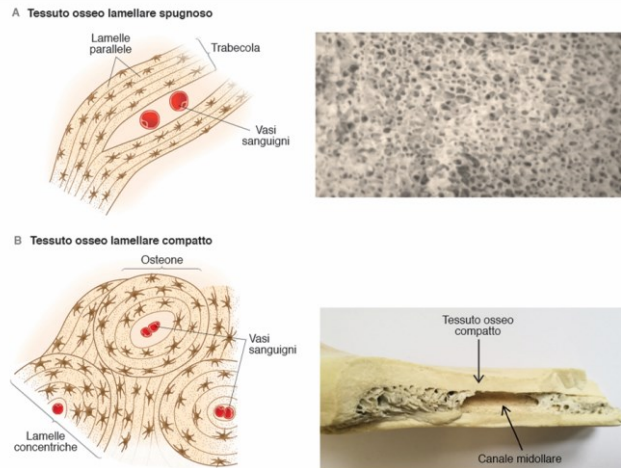


Figura 16.7 ▲ Visione macroscopica del tessuto osseo lamellare spugnoso e compatto e rappresentazione schematica della loro organizzazione microscopica. (A) Nel tessuto osseo spugnoso, l'aspetto spongiforme è dovuto alla disposizione architettonica di trabecole ossee, ciascuna costituita da lamelle parallele tra loro, che delimitano cavità contenenti vasi sanguigni e midollo osseo. (B) Il tessuto osseo compatto, che appare come una massa densa, è caratterizzato soprattutto da osteoni, strutture cilindriche realizzate grazie a lamelle disposte concentricamente intorno ad un canale vascolare.

Cavità midollari del tessuto osseo spugnoso

Midollo **ROSSO** (eritroblasti, fibre reticolari = stroma, vasi sanguigni)

Nell'adulto: ossa piatte cranio, vertebre, epifisi ossa lunghe

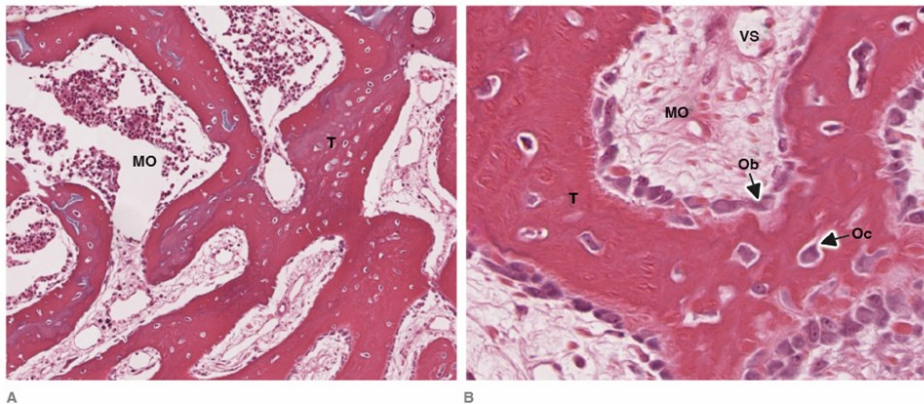


Figura 16.9 ▲ (A-B) Sezioni di tessuto osseo lamellare spugnoso. Preparato decalcificato e colorato con ematossilina-eosina a due diversi ingrandimenti. Nelle sezioni si apprezza la rete di trabecole (T) delimitanti le cavità midollari contenenti midollo osseo (MO) e vasi sanguigni (VS). Nello spessore delle trabecole sono presenti le lacune ossee, le quali contengono gli osteociti (Oc), mentre gli osteoblasti (Ob) sono allineati sul margine dove viene deposta nuova matrice ossea, che appare meno colorata.

Cavità midollari del tessuto osseo spugnoso

Midollo **GIALLO** (adipociti uniloculari, tipico ossa età avanzata, diafisi osse lunghe)

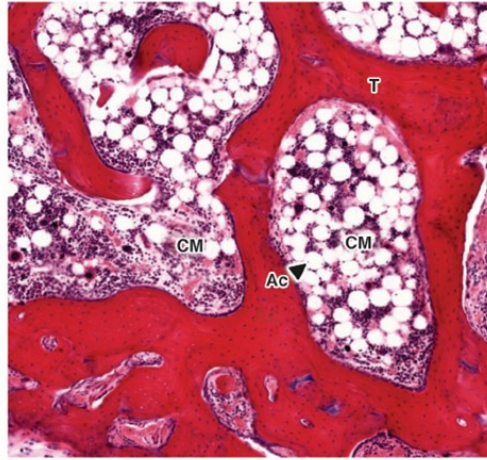


Figura 16.10 ▲ Sezione di tessuto osseo spugnoso decalcificato. Nelle cavità midollari (CM) delimitate dalle trabecole ossee (T) è presente sia midollo osseo rosso sia midollo osseo giallo. Ac: adipocita uniloculare. Colorazione Picrosirius-ematossilina.

Struttura dell'osso maturo

Sistemi lamellari dell'osso compatto

- lamelle circolari est. (periferiche)
- lamelle circolari int.
- osteoni
- lamelle interstiziali

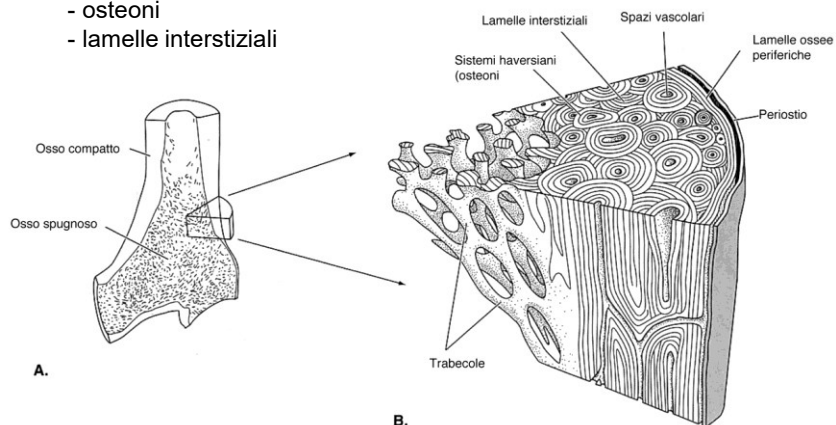
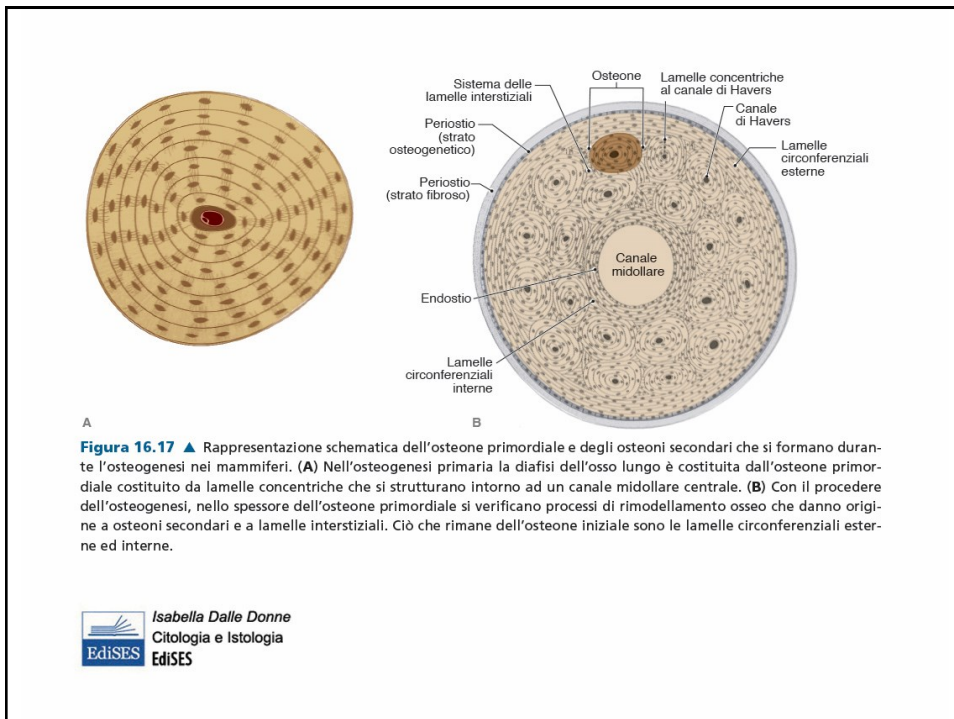
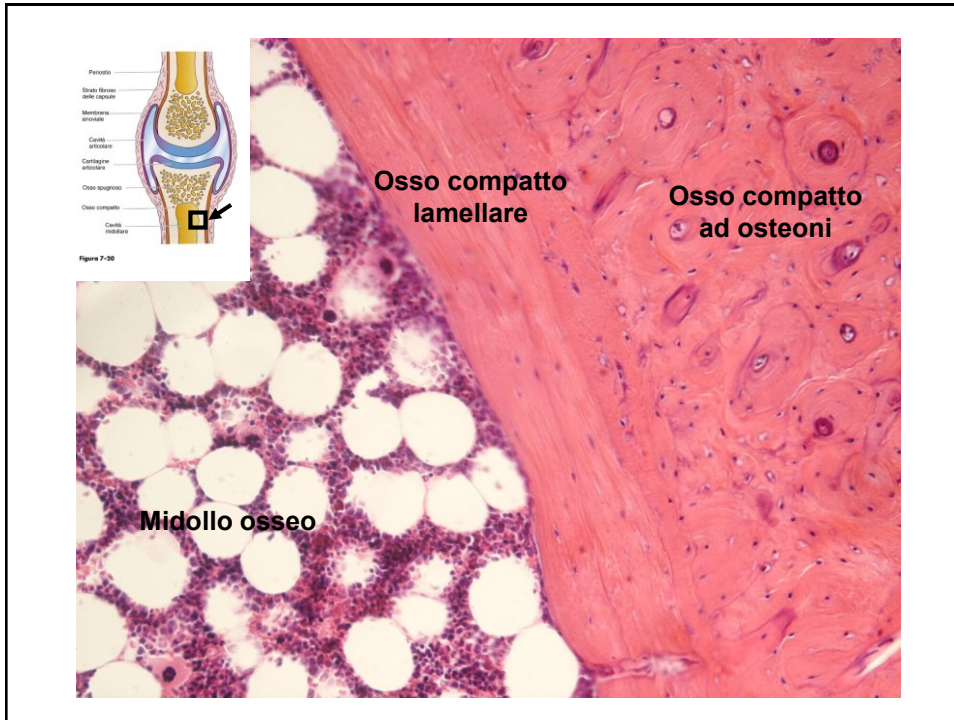
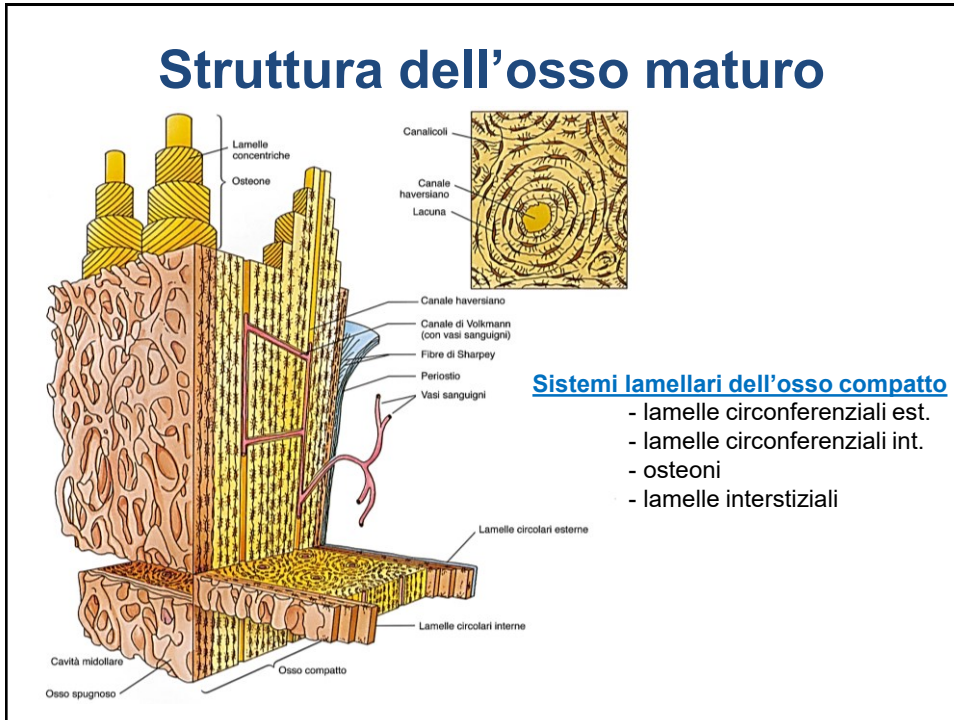


FIGURA 5-13



Struttura dell'osso maturo



Sistemi lamellari dell'osso compatto

- lamelle circolarziali est.
- lamelle circolarziali int.
- osteoni
- lamelle interstiziali

Struttura dell'osso maturo

Osteoni = sistemi di Havers da 4 a 20 lamelle

Canale centrale: 1 venula, 1 arteriola, 1 vaso linfatico, fibre nervose
 Linea cementale (connettivo calcif. che delimita il perimetro)

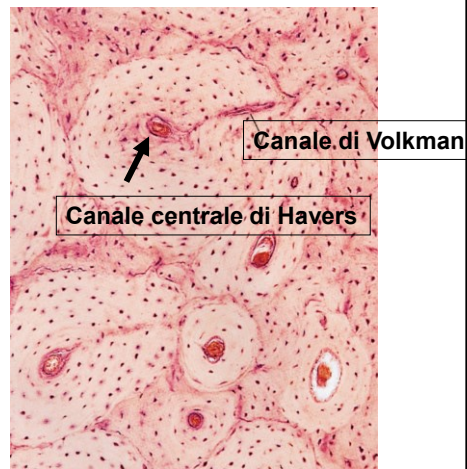
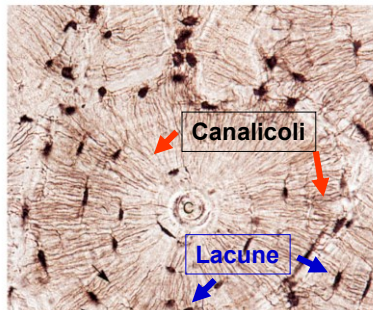
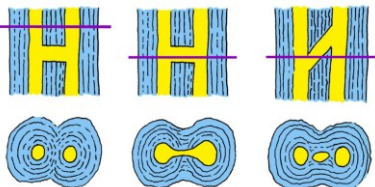


Figura 7-12



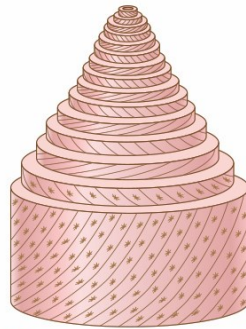



Figura 16.15 ▲ Rappresentazione schematica della disposizione delle fibre collagene nelle lamelle concentriche di un osteone. In ogni lamella le fibre collagene decorrono parallelamente tra loro e hanno un andamento elicoidale ma in lamelle contigue hanno direzioni opposte. Nell'insieme questa organizzazione conferisce all'osso resistenza al carico applicato in tutte le direzioni.


Isabella Dalle Donne
 Citologia e Istologia
 EdiSES

Osso compatto lamellare

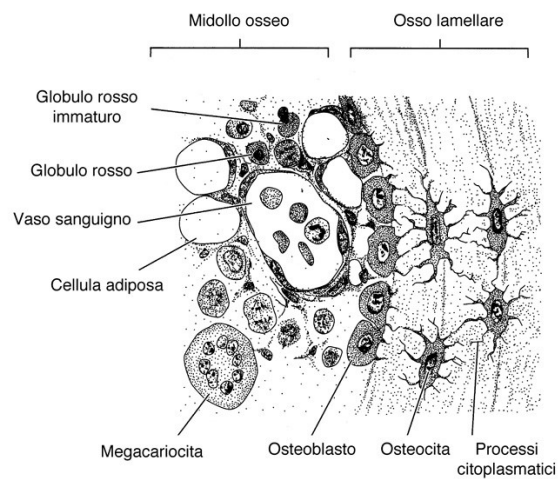


FIGURA 5-9

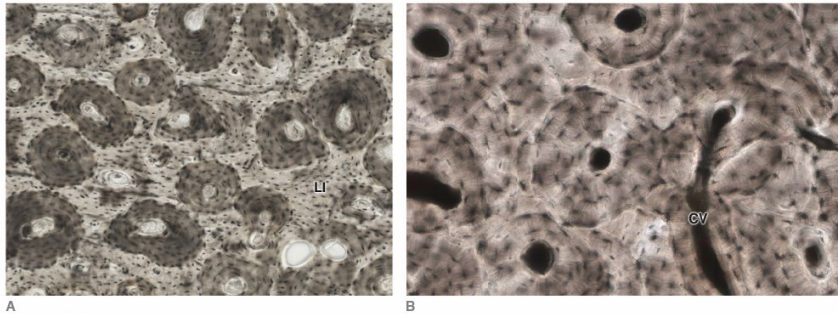



Figura 16.13 ▲ (A-B) Sezione trasversale di tessuto osseo compatto ottenuta per usura (nessuna colorazione) a due diversi ingrandimenti. L'osservazione microscopica a piccolo ingrandimento evidenzia come l'osso compatto della regione diafisaria di un osso lungo sia in prevalenza costituito da osteoni, qui sezionati trasversalmente. Gli spazi tra gli osteoni sono riempiti da lamelle interstiziali (LI). CV: canale di Volkmann.


 Isabella Dalle Donne
 Citologia e Istologia
 Edises

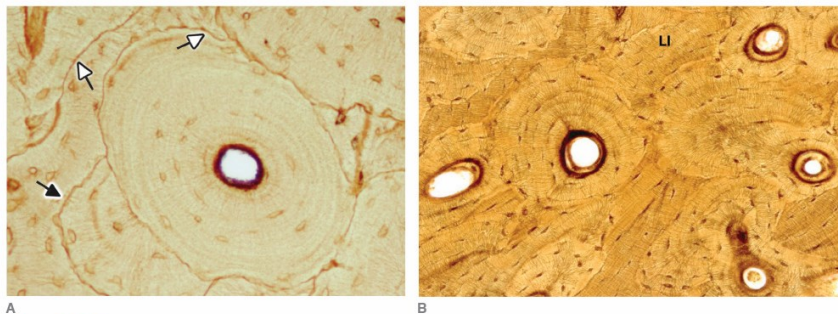



Figura 16.14 ▲ (A-B) Sezione trasversale di tessuto osseo compatto ottenuta per usura osservato a due diversi ingrandimenti. Sono evidenti le linee cementanti che delimitano gli osteoni (*freccia bianca*). Il residuo di un osteone rimaneggiato è ancora parzialmente delimitato dalla sua linea cementante (*freccia nera*). LI: lamelle interstiziali. Impregnazione aurica.


 Isabella Dalle Donne
 Citologia e Istologia
 Edises

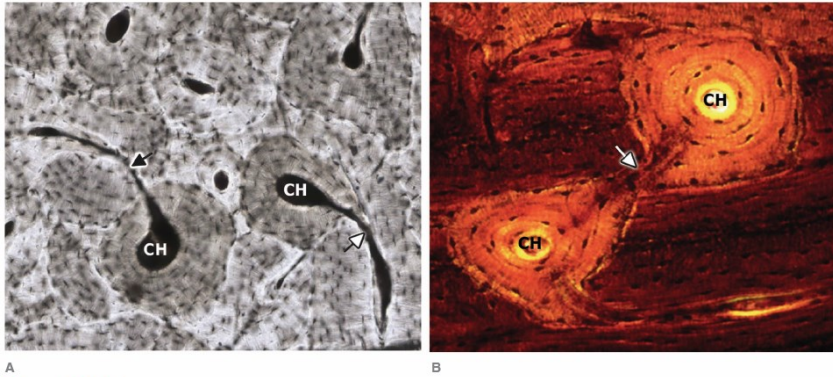


Figura 16.18 ▲ (A-B) Sezioni trasversali di osso compatto ottenute per usura. Sono evidenti i canali di Volkmann (*freccia*) che mettono in comunicazione i canali di Havers (CH) di differenti osteoni. (A) Nessuna colorazione. (B) Colorazione Schmorl.