

Diagnosi ortodontica

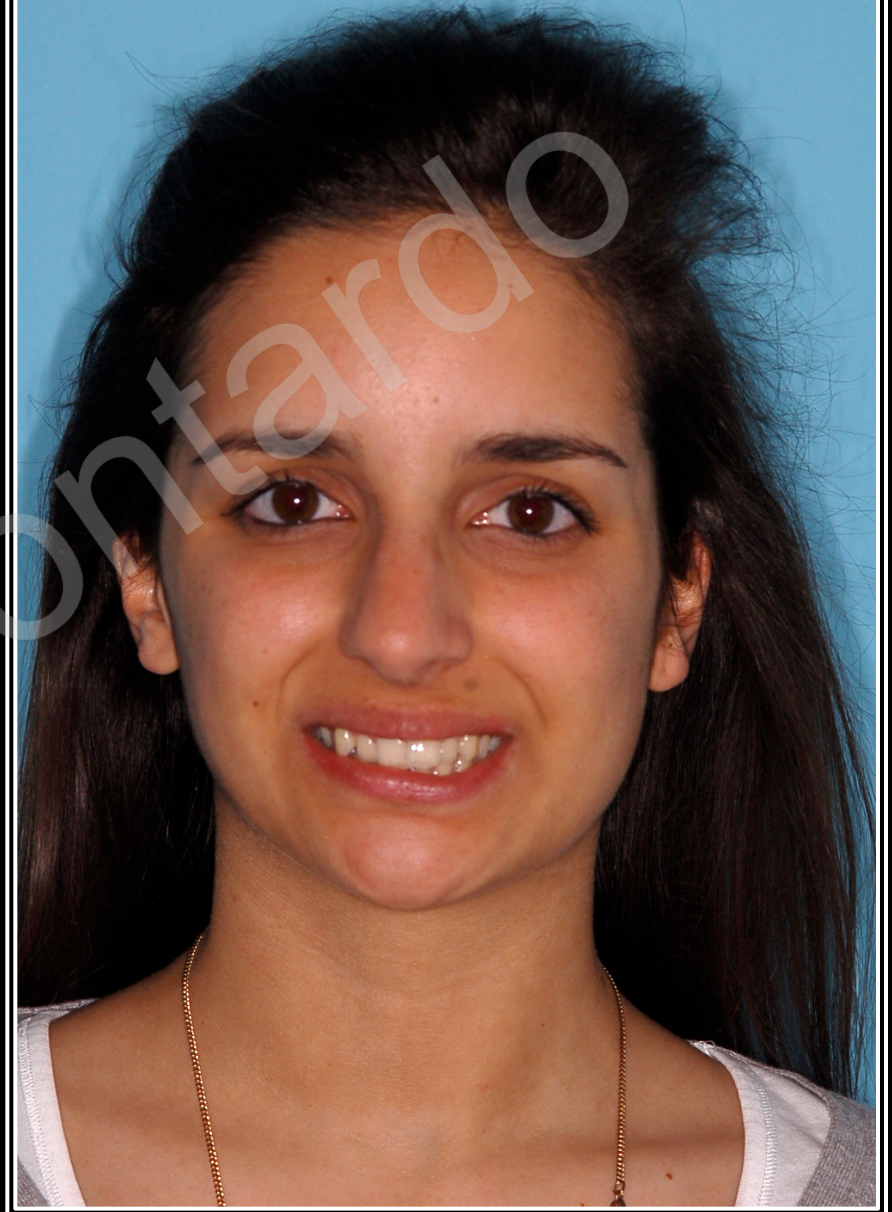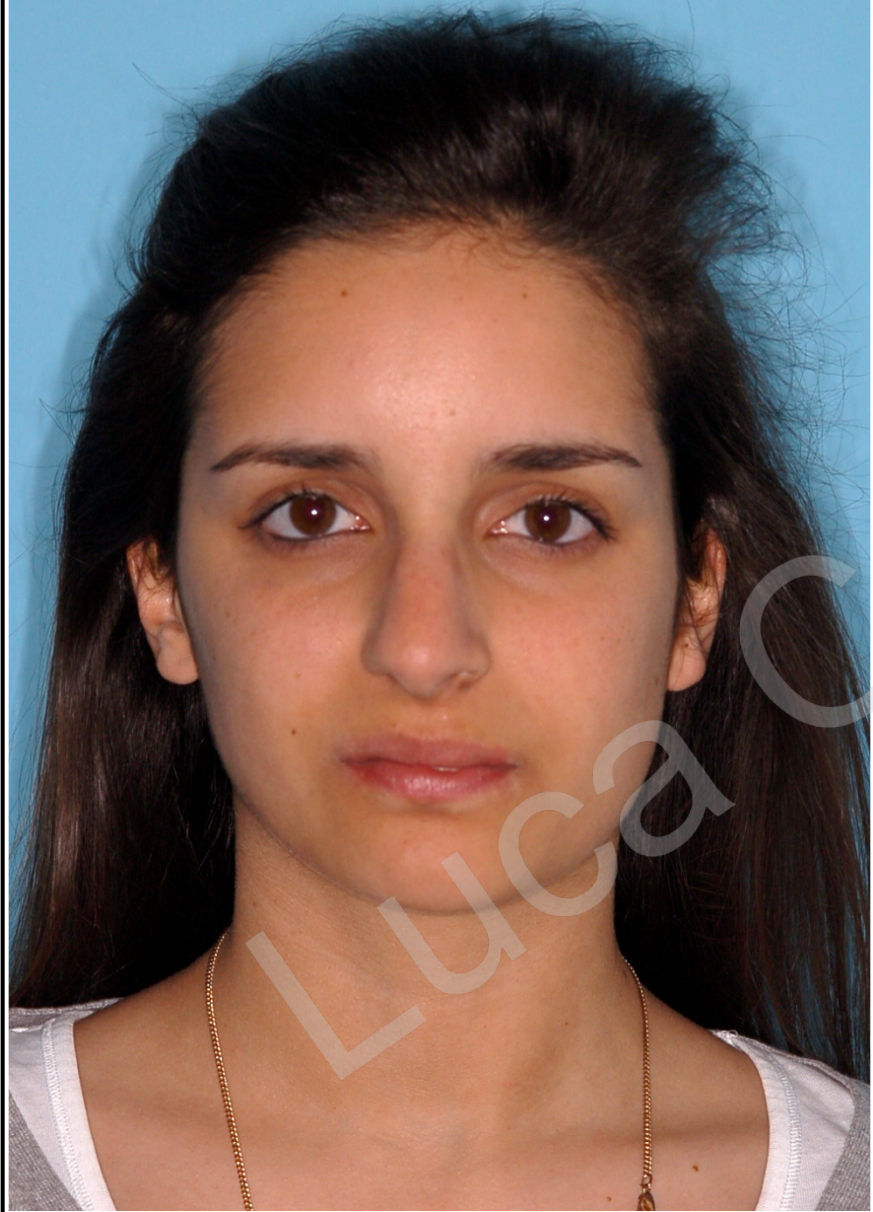Caso clinico n°1

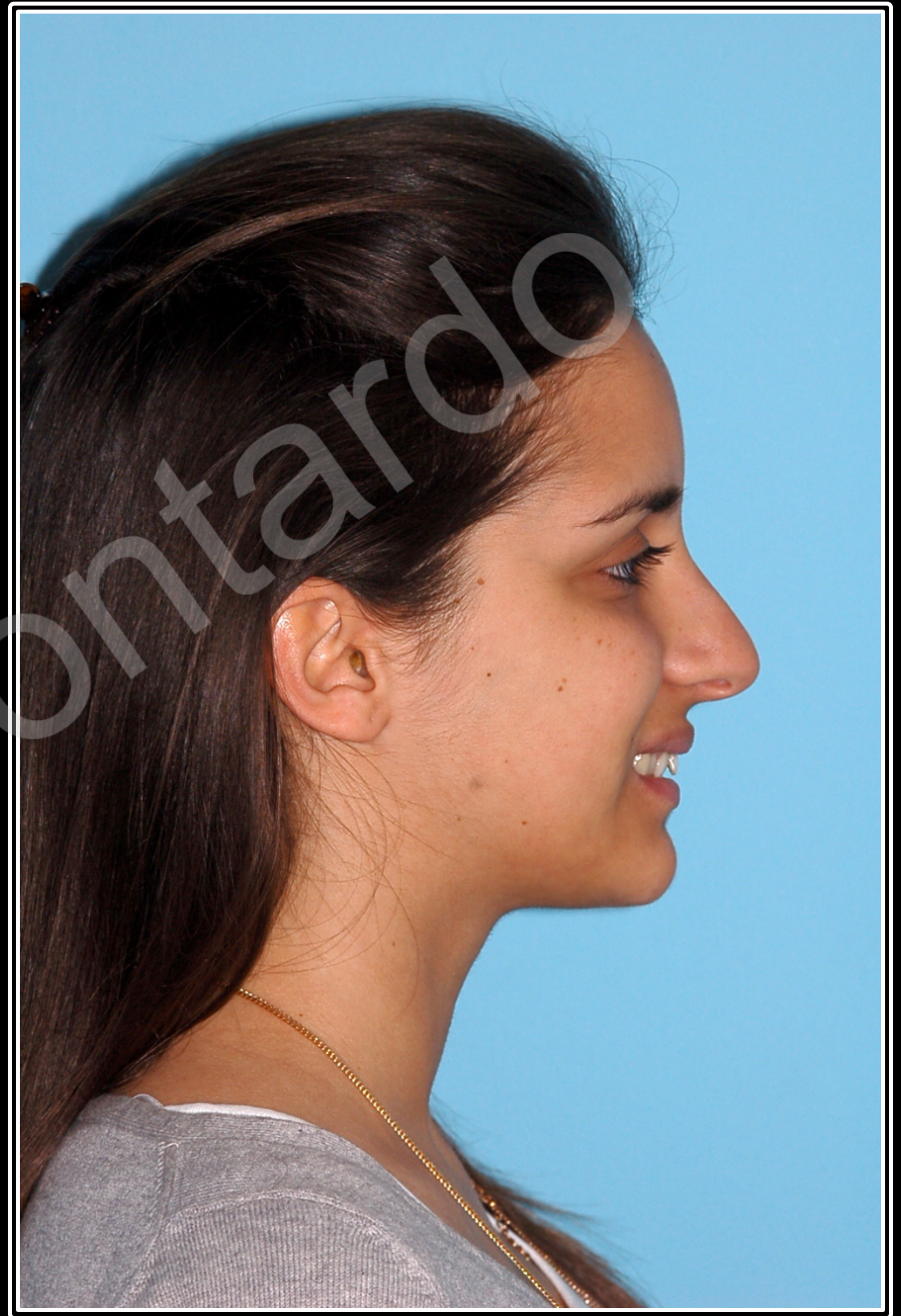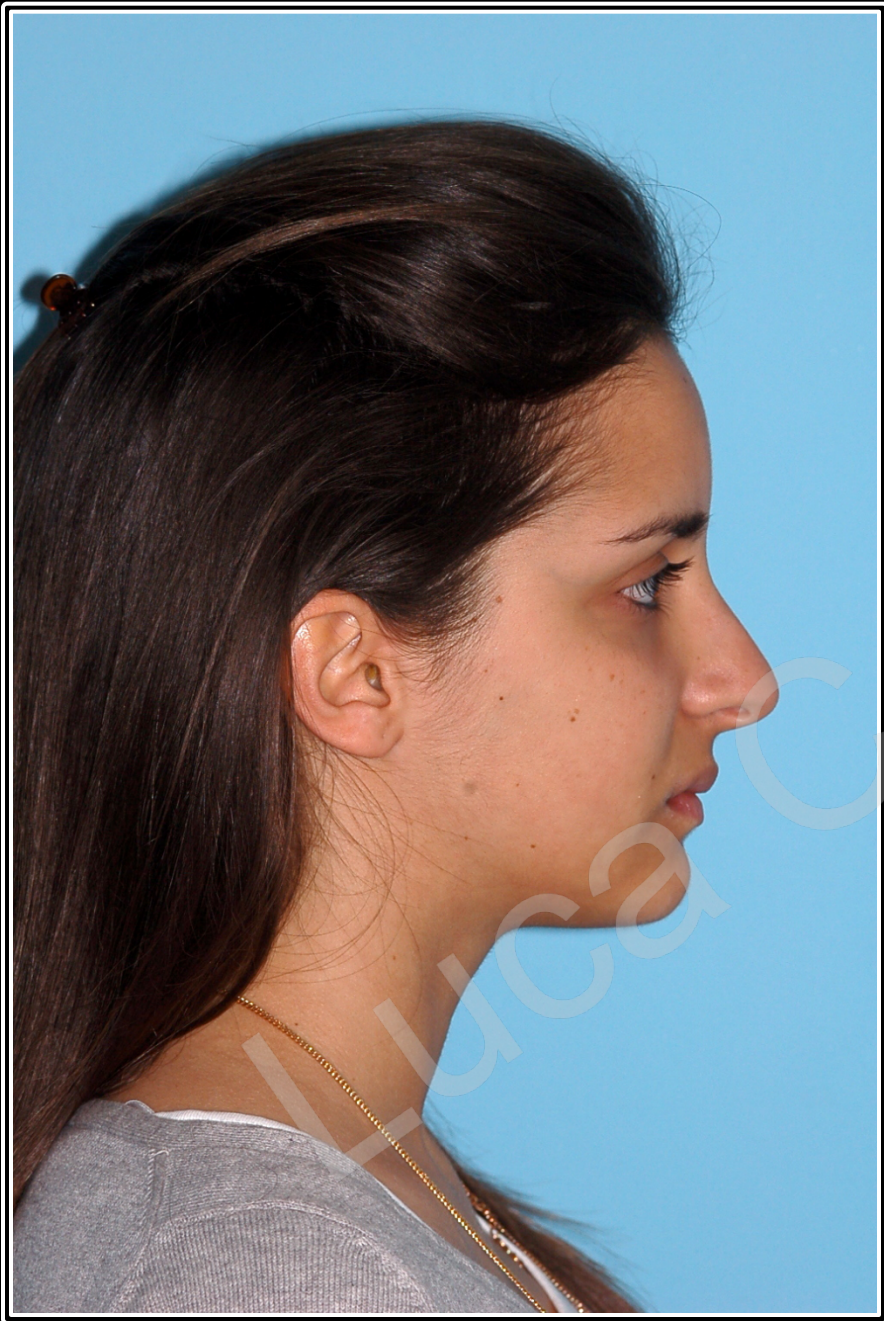dr. Luca Contardo

Corso di Laurea Magistrale in Odontoiatria e Protesi Dentaria

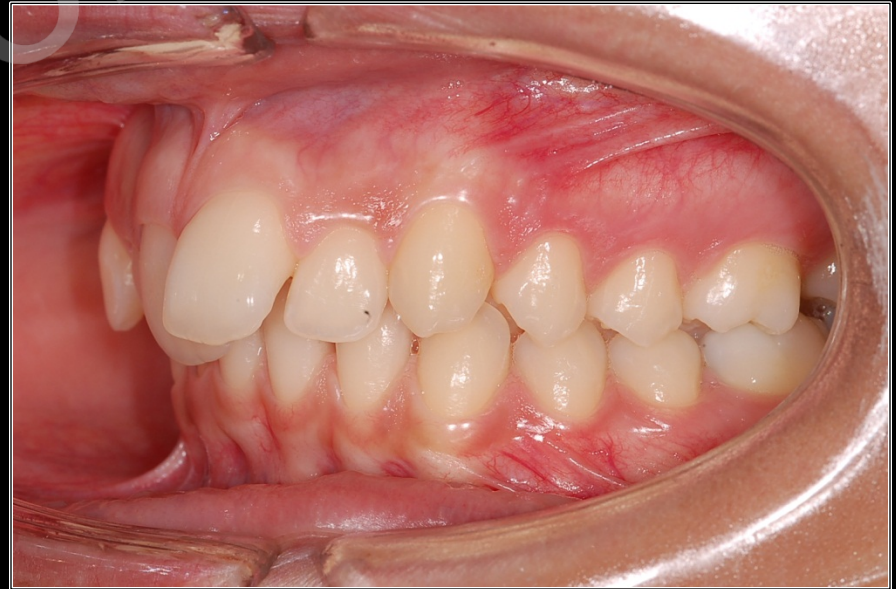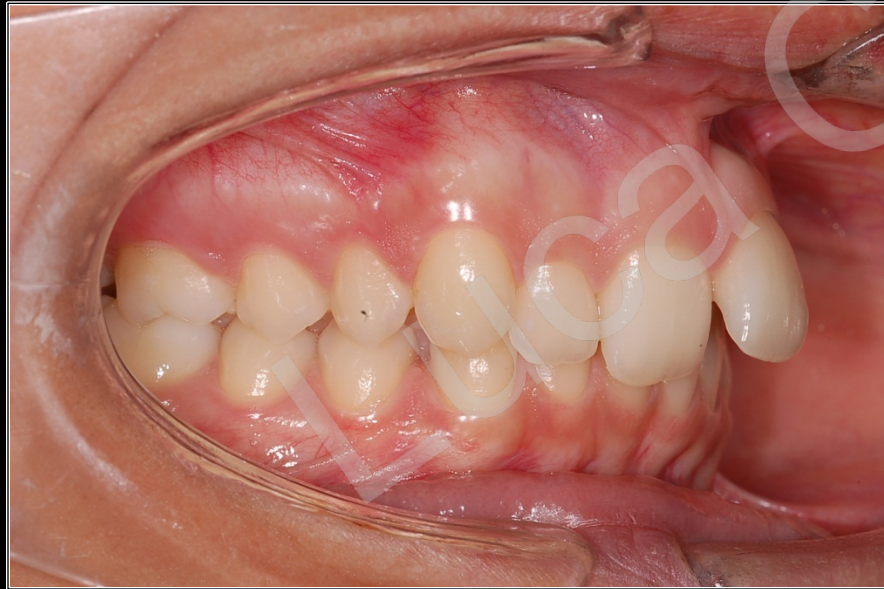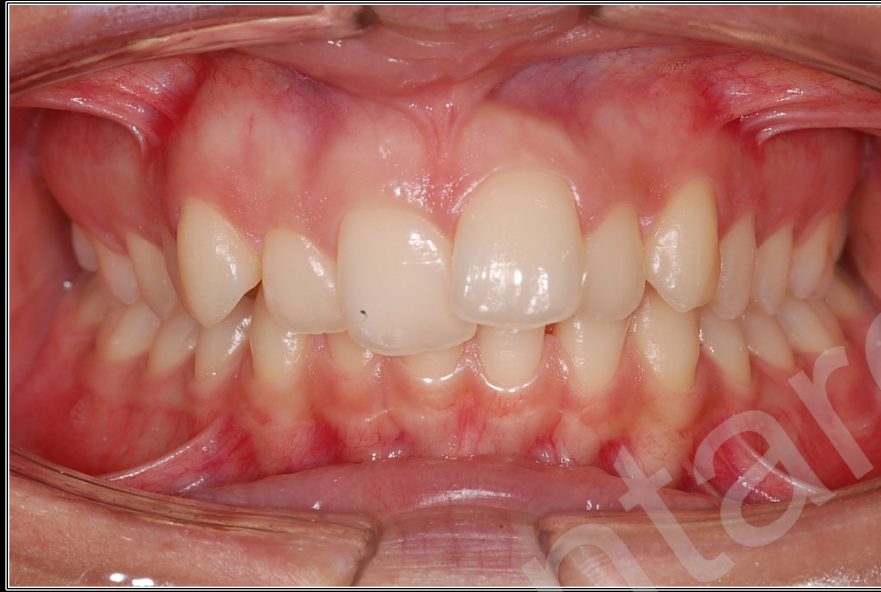Modulo: Ortognatodonzia 1
CI: Odontoiatria Pediatrica ed Ortodonzia

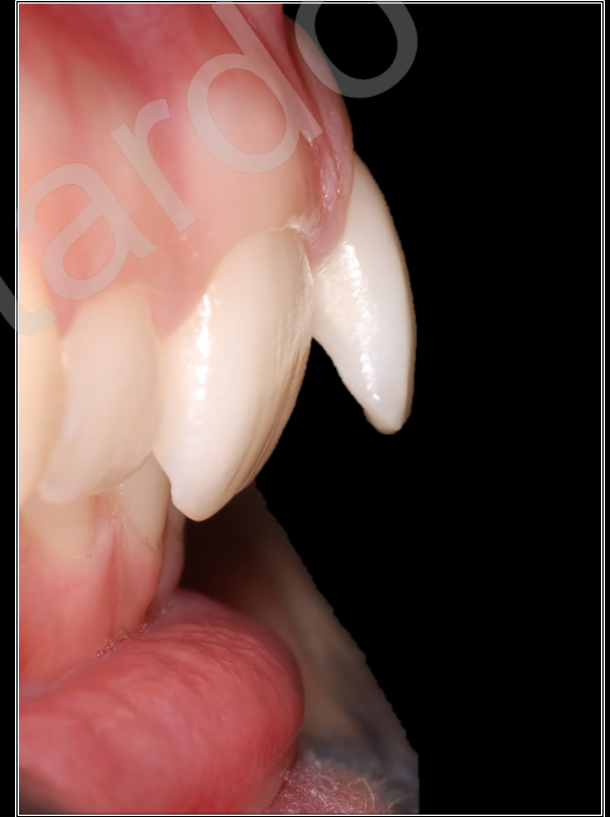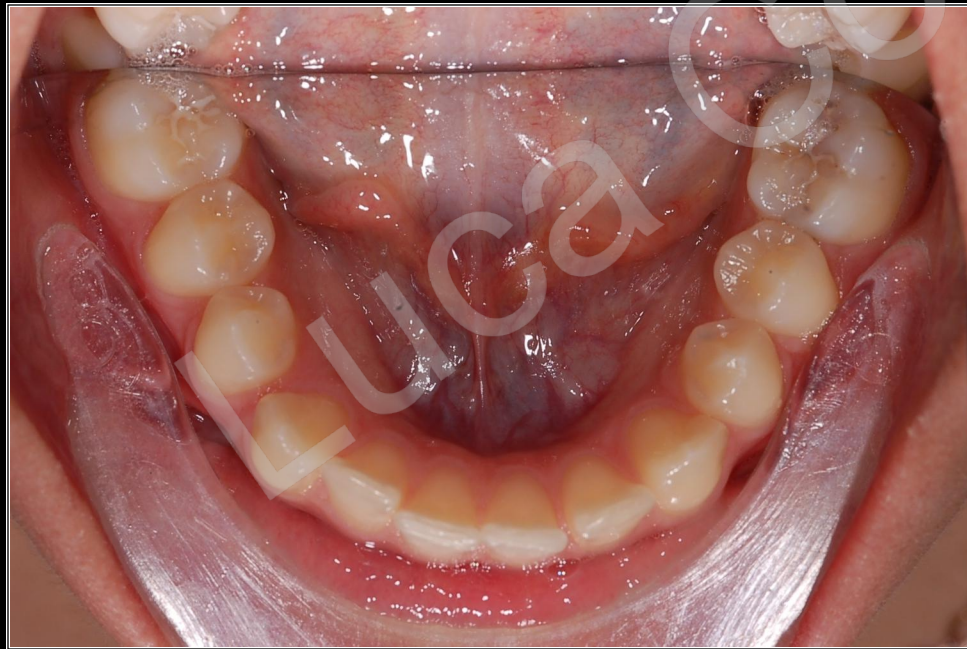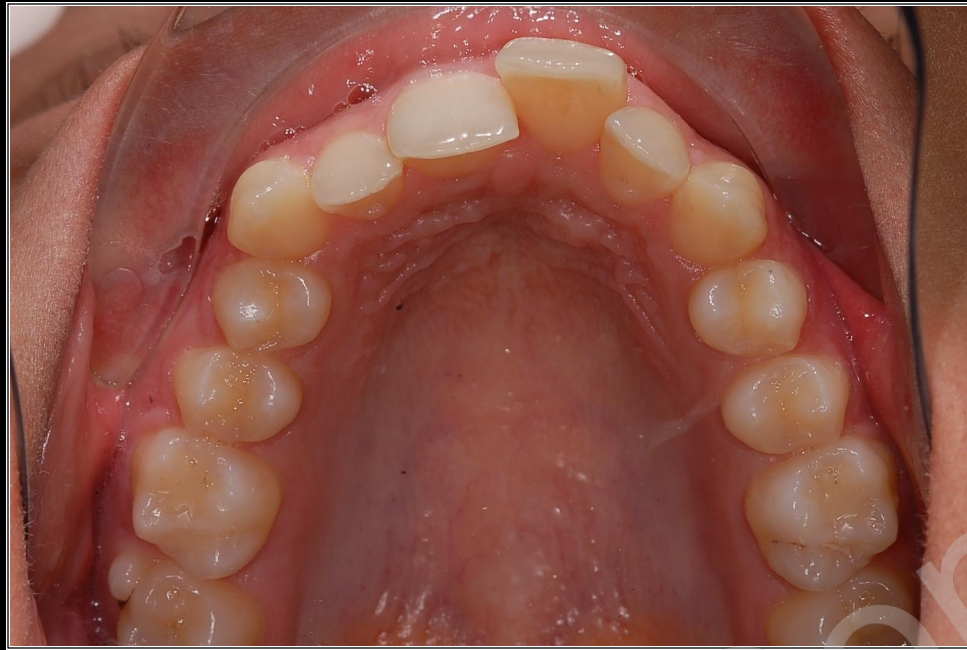
F.G. 17, 5 anni

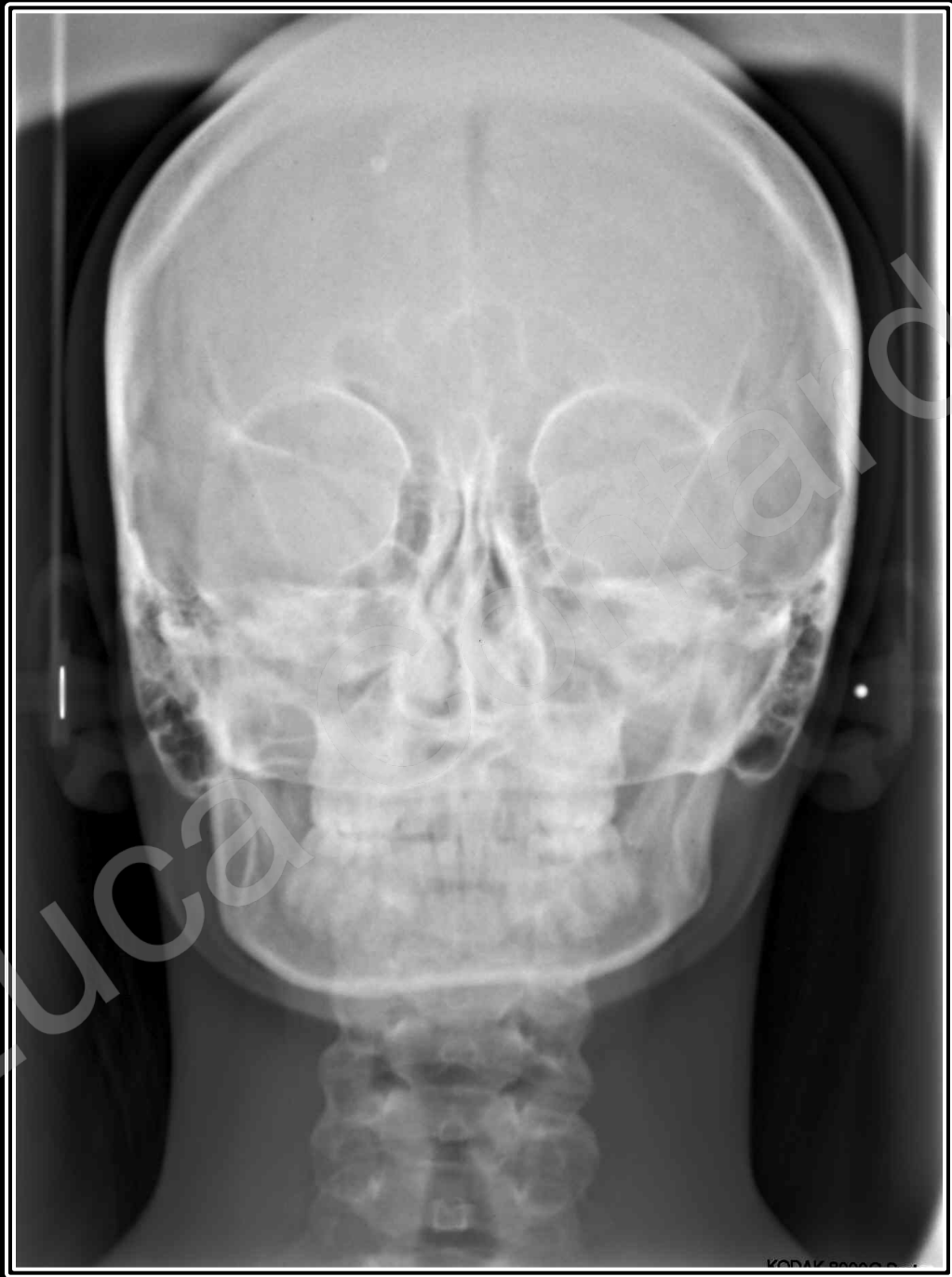

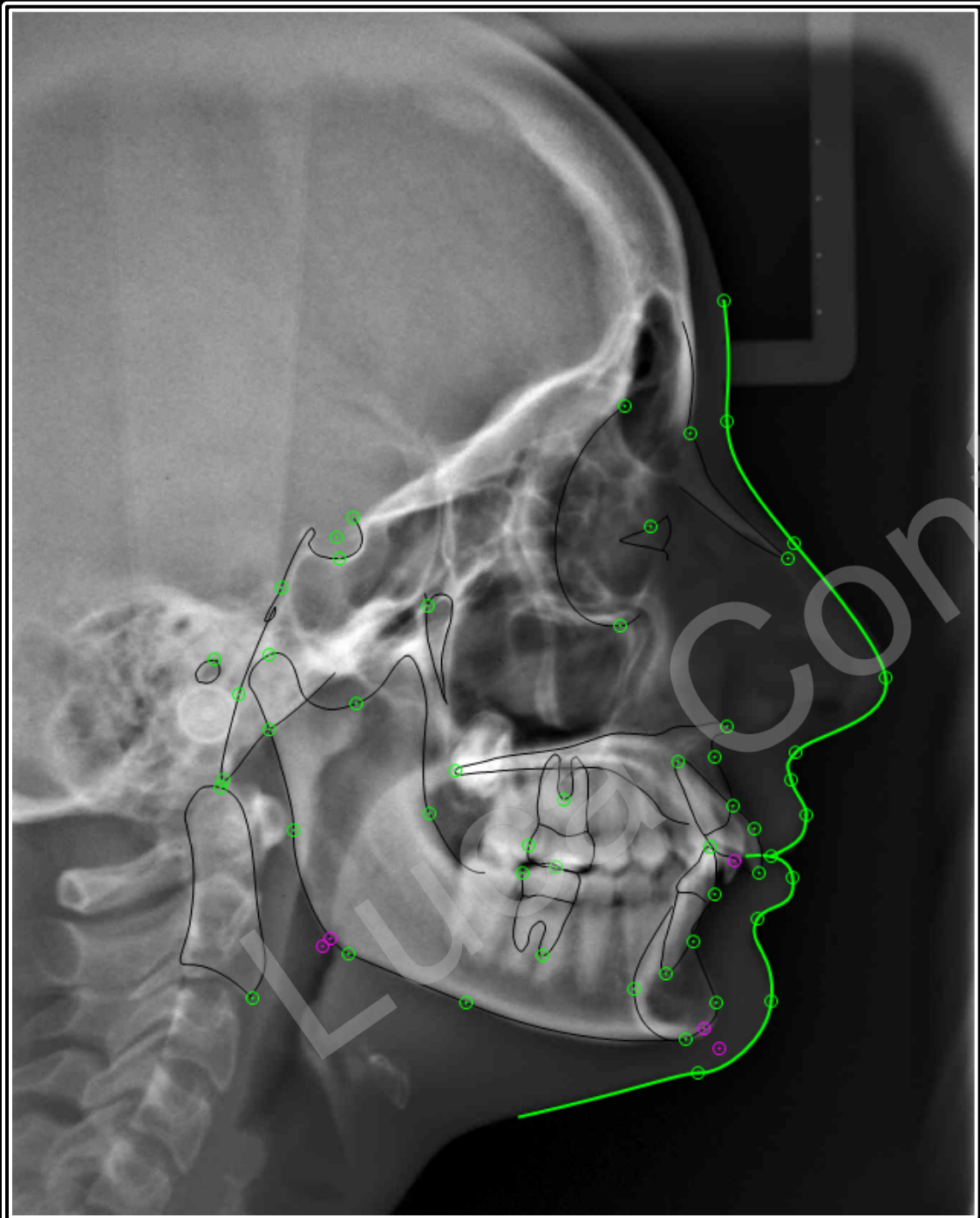












SCHELETRICO SAGITTALE

SNA	77,2	82
SNP _g	73,6	80
ANP _g	3,6	2

SCHELETRICO VERTICALE

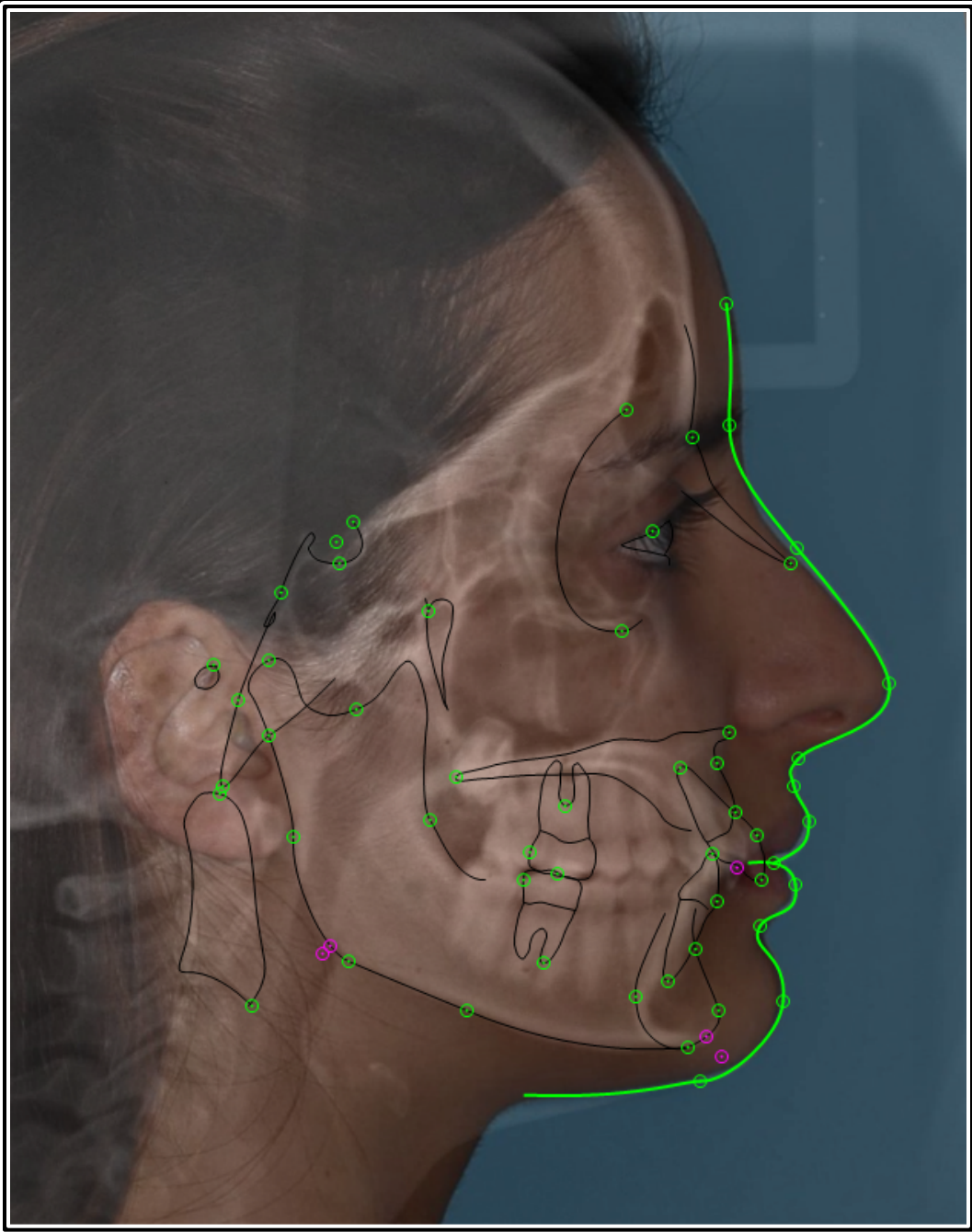
I Max	8,7	8
I Mdb	35,4	33
Max [^] Mdb	26,7	25

RAPPORTI DENTO BASALI

U1 [^] Max	116	110
L1 [^] Mdb	96	94
Comp L1	-0,75	2

RAPPORTI DENTALI

OVB	5,6	3,5
OVJ	7,5	2
U1 [^] L1	124,4	132



Allo studente è richiesto:

- 1) Analisi del profilo su immagine fotografica utilizzando almeno due linee di riferimento, calcolo delle proporzioni del viso
- 2) Interpretazione dei dati del tracciato cefalometrico:
 - Diagnosi scheletrica
 - Inclinazione dentale
- 3) Diagnosi dentale

Pregasi inviare documento word con quanto richiesto