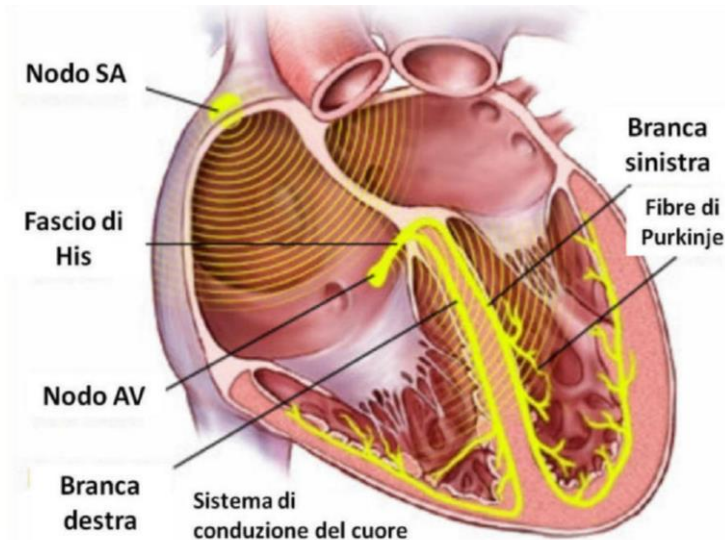


ELETTROCARDIOGRAMMA



L' Elettrocardiogramma

È una indagine diagnostica non invasiva che consiste nella registrazione grafica dell'attività elettrica del cuore.



Impulsi che si generano e si propagano attraverso la parete degli atri e ventricoli provocando la contrazione.

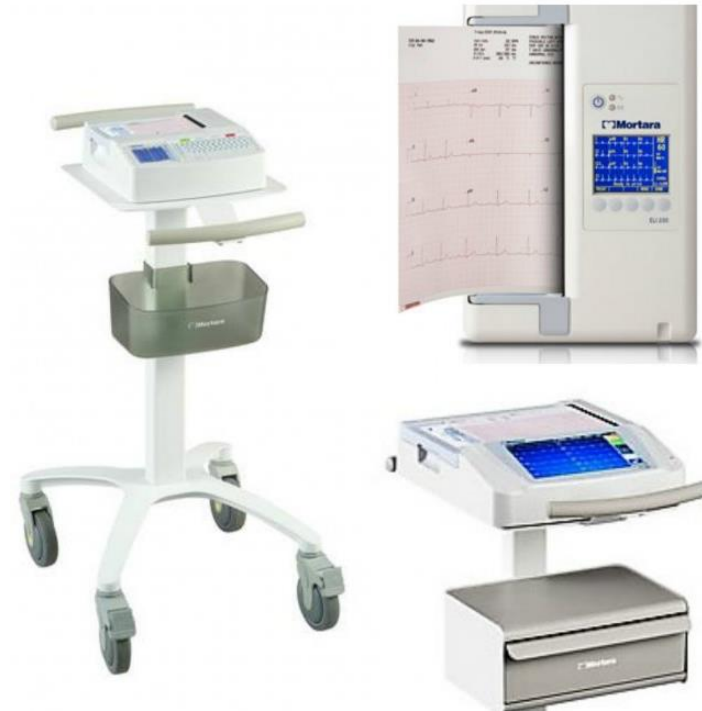L' Elettrocardiogramma

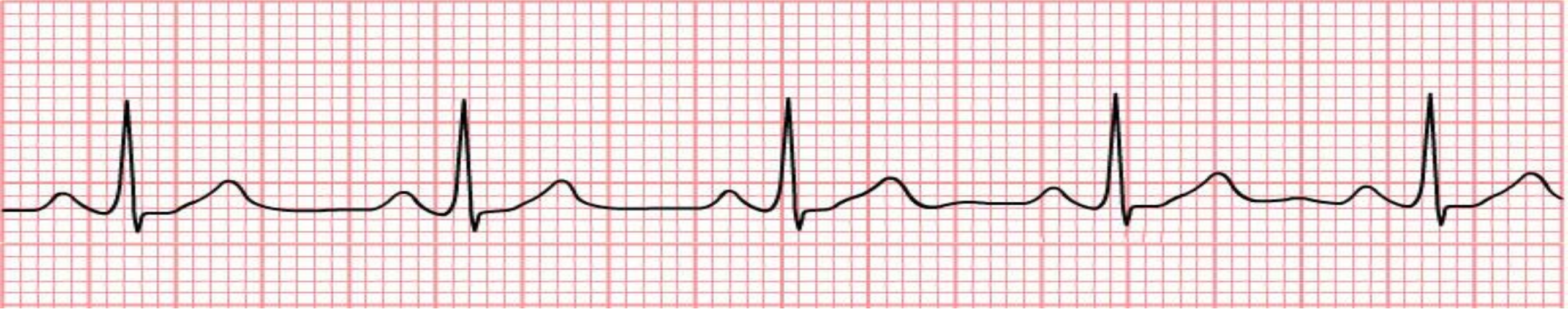Lo strumento per fare l'elettrocardiogramma è
l'elettrocardiografo



Dispositivo computerizzato che, attraverso degli elettrodi, registra la funzione cardiaca e la traduce graficamente su un foglio di carta millimetrata.

Il grafico ottenuto dopo la registrazione prende il nome di **tracciato**.





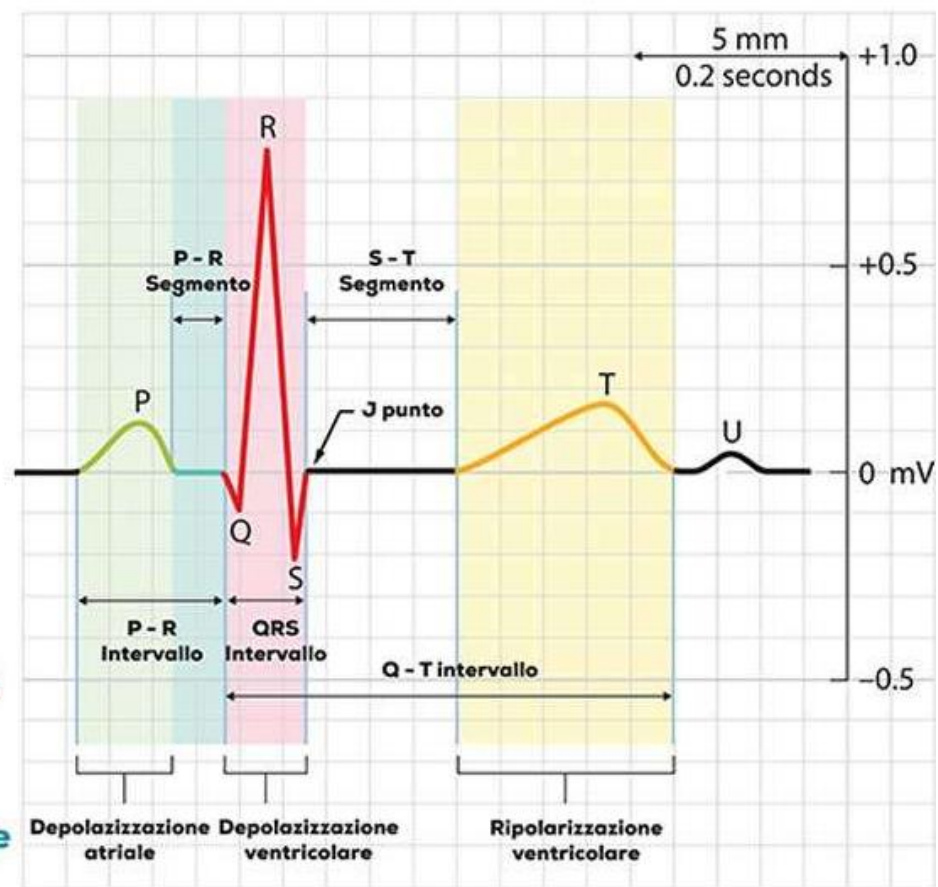
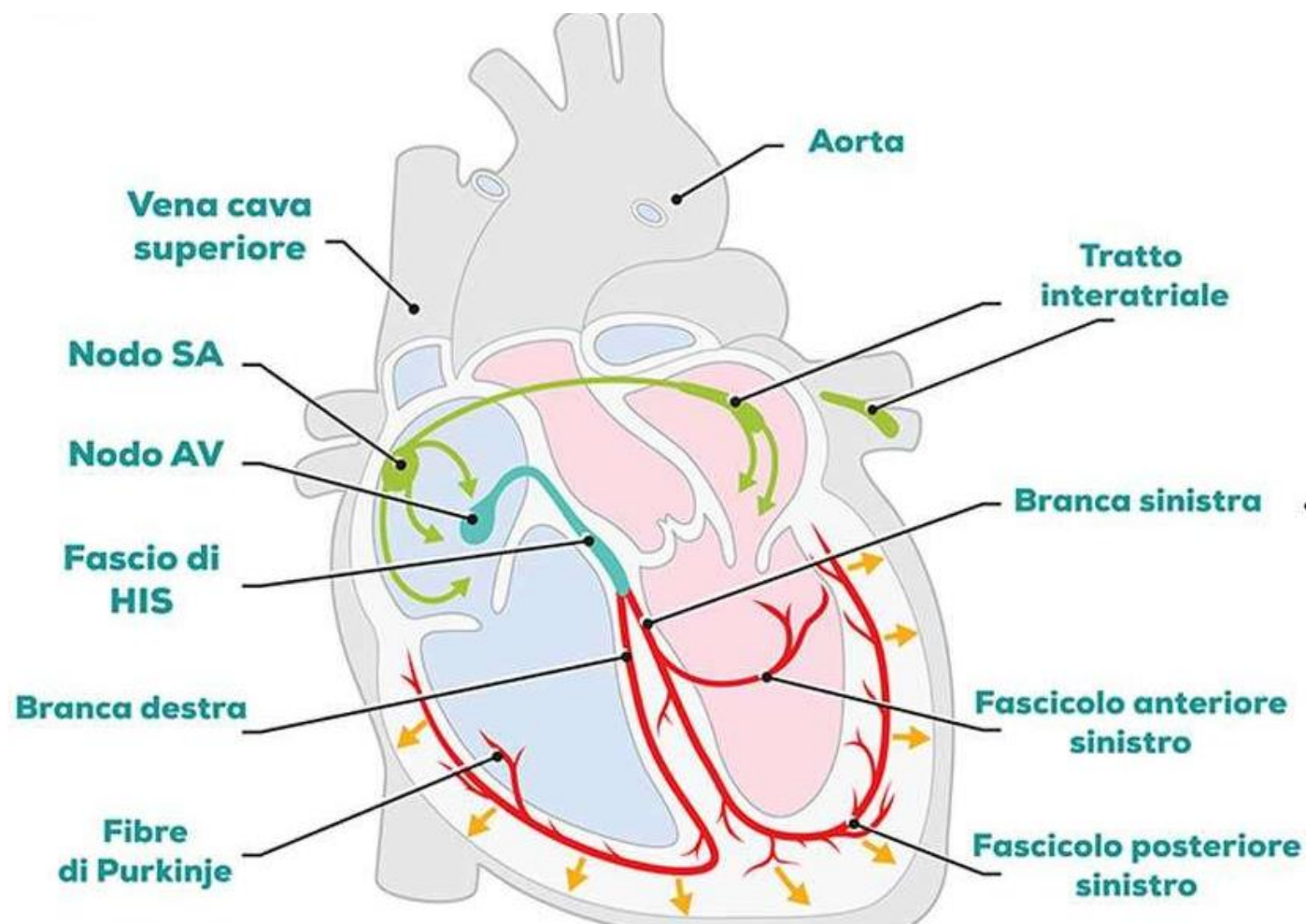
La morfologia dell'ECG è rappresentata da un'onda elettrocardiografica nella quale si contraddistinguono tre diverse deflessioni.

Einthoven, un fisiologo del primo '900 (premio Nobel per la medicina nel 1924) **contrassegnò le tre principali deflessioni con delle lettere dell'alfabeto:**

Onda P – complesso QRS – Onda T

L'Ecg è composto da onde ed intervalli.

Si definiscono positive le onde che stanno sopra la linea isoelettrica e, negative quelle che stanno sotto.



L'Elettrocardiogramma

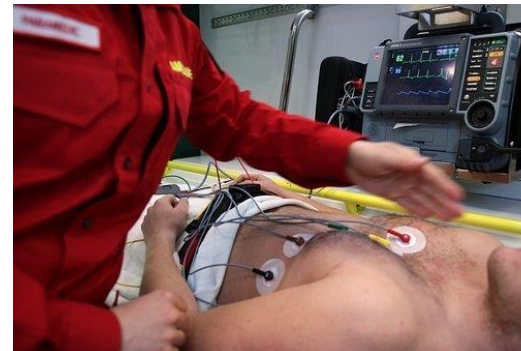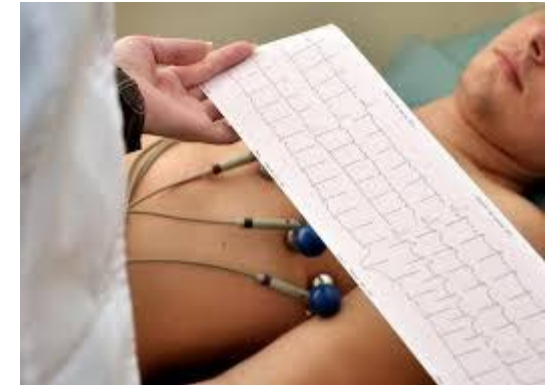Le informazioni fornite dall'ECG richiedono di essere analizzate ed interpretate **considerando la situazione clinica globale della persona.**

- Persone con problemi cardiaci (angina pectoris, IMA, aritmie, pericardite,...)
- Alterazioni dell'equilibrio idro-elettrolitico (disidratazione, k, Ca,...)
- Instabilità clinica (ipovolemia, politraumi, ipossia acuta)

L'Elettrocardiogramma:

CONTESTO:

- Regime di ricovero
- Ambulatoriale
- Ambulanza
- Domicilio

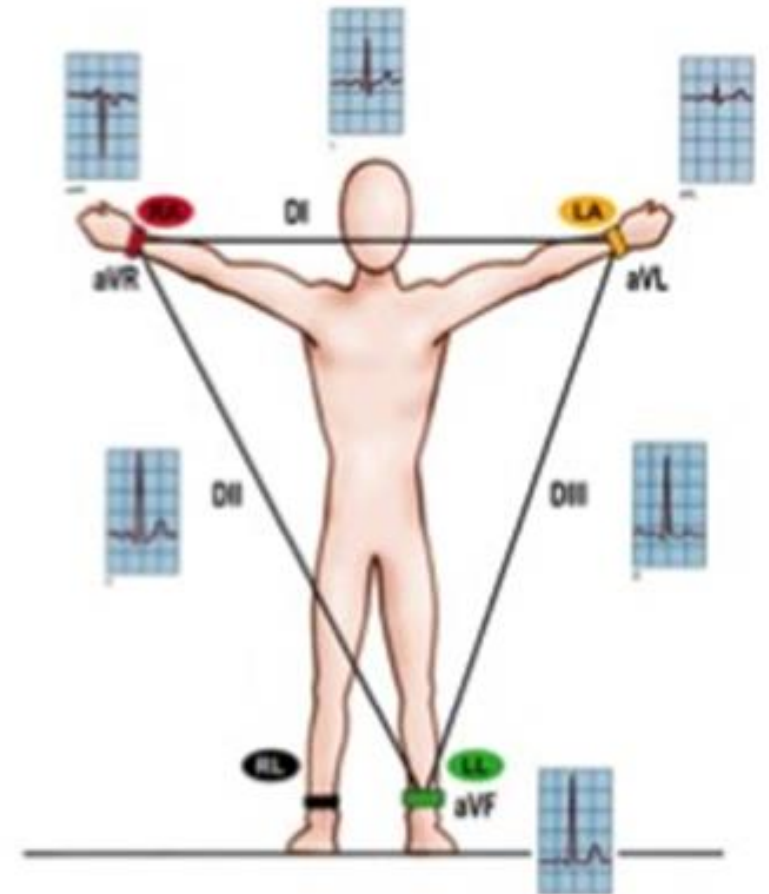


L' Elettrocardiogramma

Derivazioni periferiche DI, DII, DIII , aVR, aVL e aVF.

Esplorano l'attività elettrica sul **piano frontale**

- aVR -- Elettrodo rosso: braccio destro
- aVL -- Elettrodo giallo: braccio sinistro
- aVF -- Elettrodo verde: gamba sinistra
- Elettrodo nero: gamba sinistra



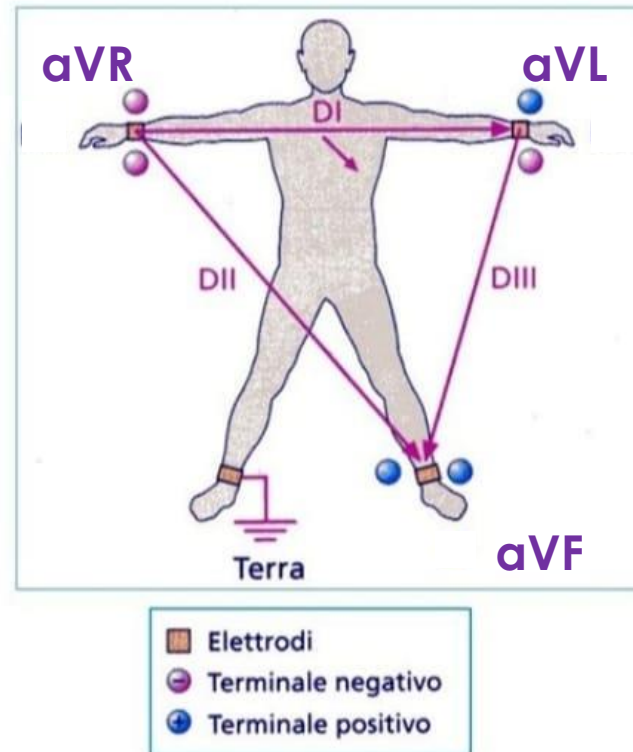
Triangolo di Einthoven

D I
D II
D III

} bipolari

a VR
a VL
a VF

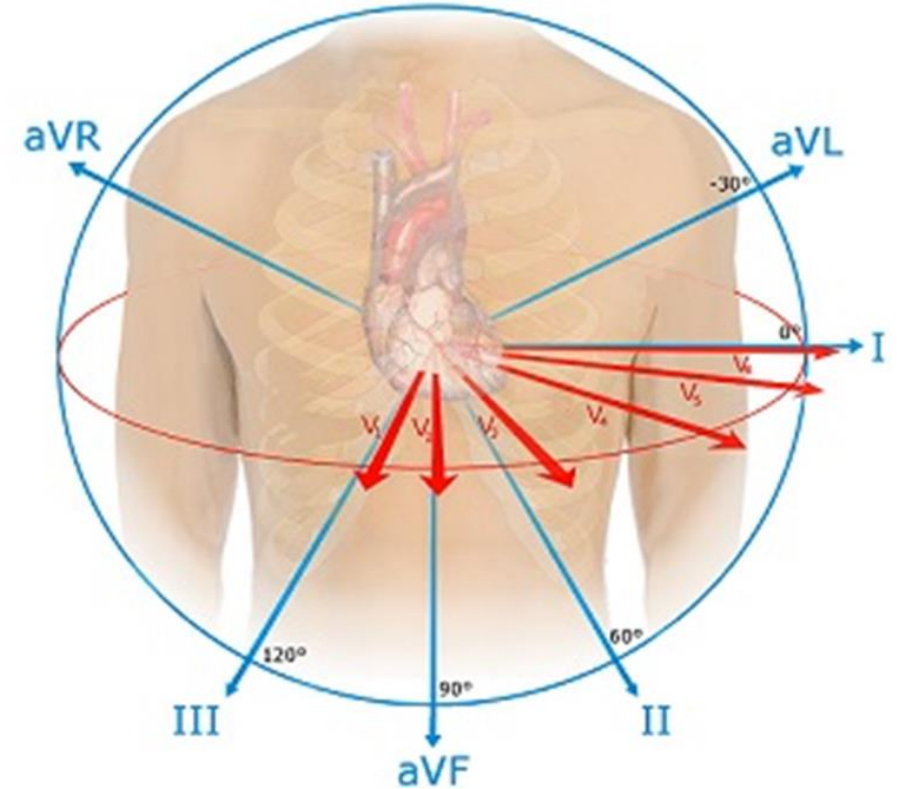
} monopolari



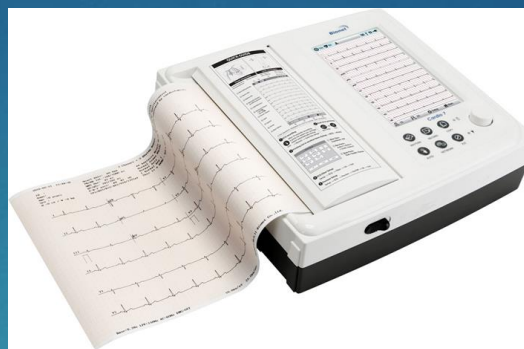L'Elettrocardiogramma:

Derivazioni precordiali: V1, V2, V3, V4, V5 e V6.


esplorano l'attività elettrica
sul piano orizzontale.



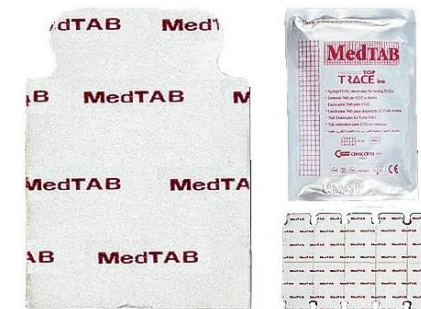Materiali:



- Elettrocardiografo + carta millimetrata
- Elettrodi cutanei
- Tricotomo
- Telino/lenzuolo



Elettrodi a «bottono»



Elettrodi a «francobollo»

Persona corretta
Posizione corretta degli elettrodi
Qualità del tracciato



Materiali:

Cavi conduttori



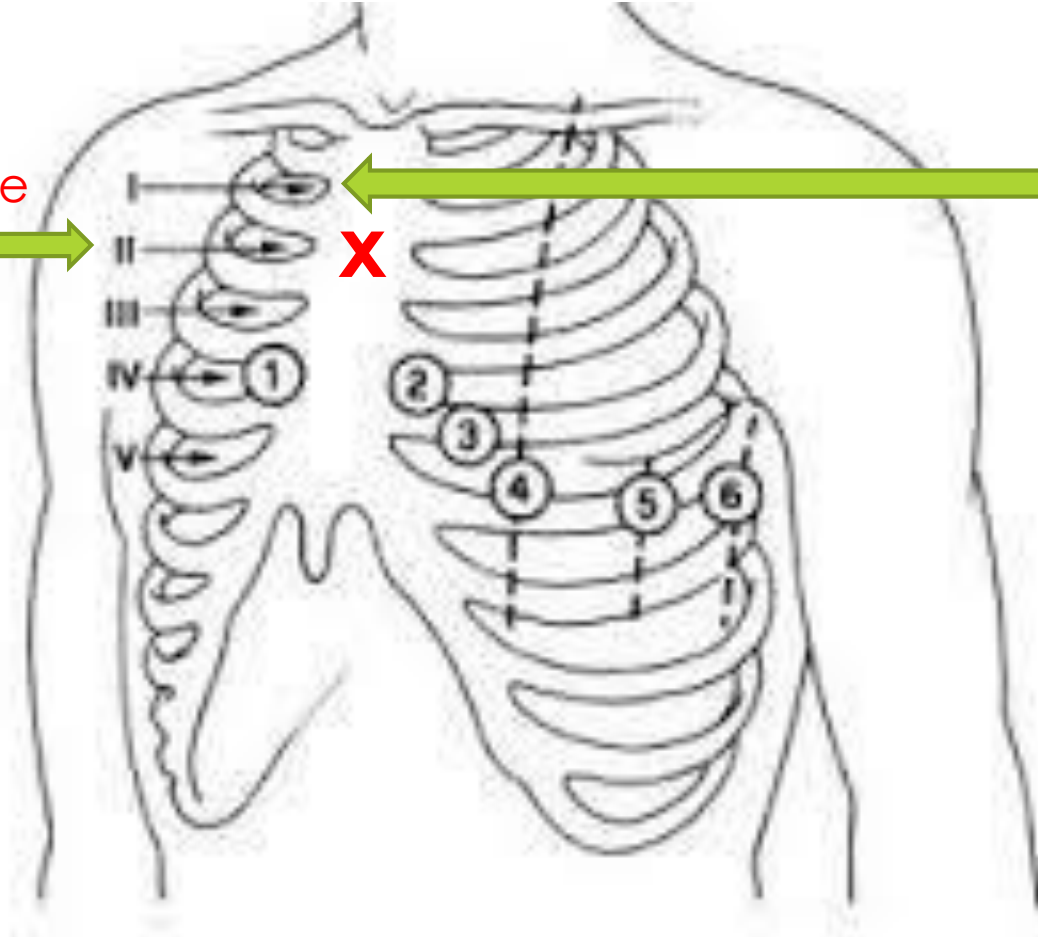
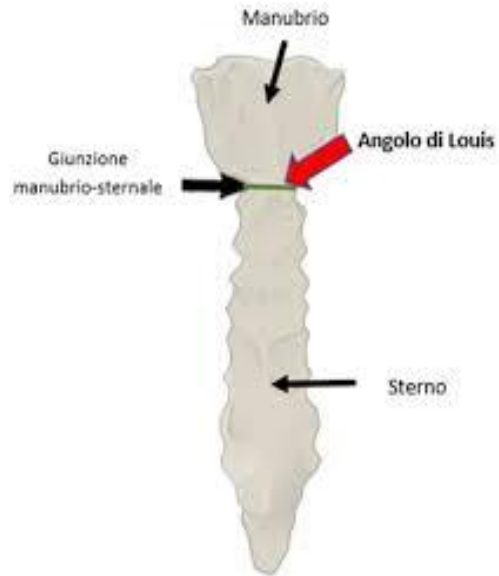
Morsetti



PUNTO DI REPERE 4° SPAZIO INTERCOSTALE

Punto di reperi dal 2° spazio intercostale

L'angolo di Louis è la sporgenza che congiunge il corpo al manubrio dello sterno



A partire dalla clavicola che copre la prima costa, si individua il 1° spazio intercostale dal quale è possibile arrivare al 4° spazio.

L'Elettrocardiogramma:

V1 : quarto spazio intercostale para sternale dx

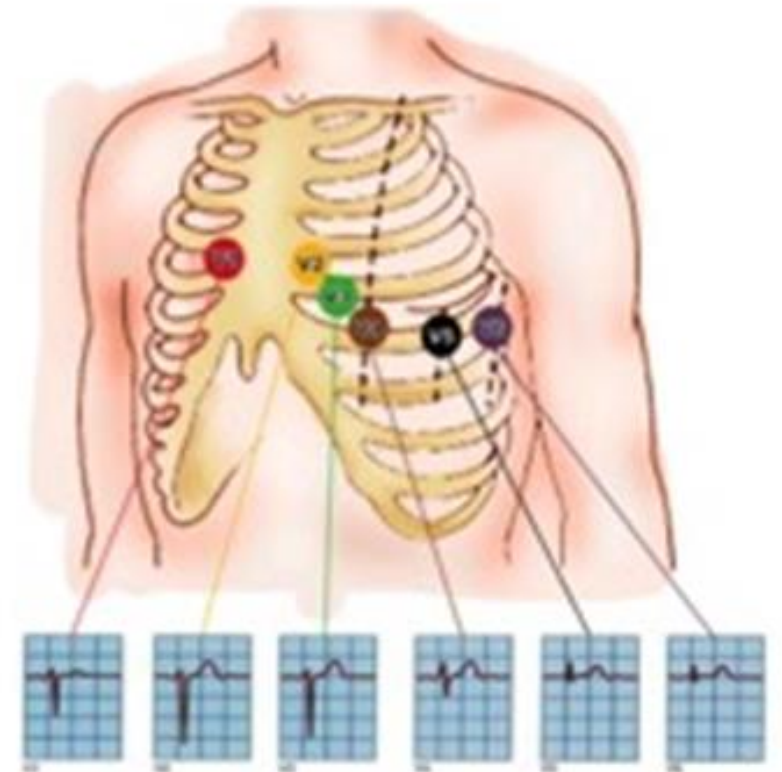
V2 : quarto spazio intercostale para sternale sx

V3: tra V2 e V4

V4: quinto spazio intercostale sx sulla linea emiclaveare

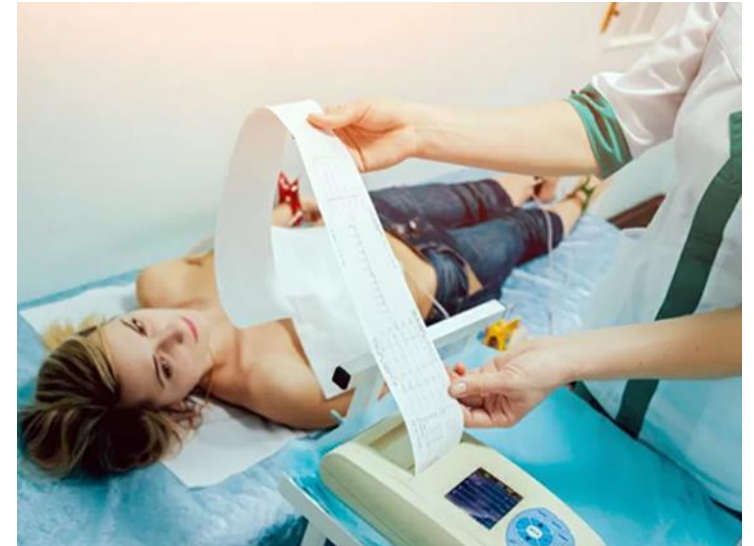V5: quinto spazio intercostale sx sulla linea ascellare anteriore

V6: quinto spazio intercostale sx sulla linea ascellare media

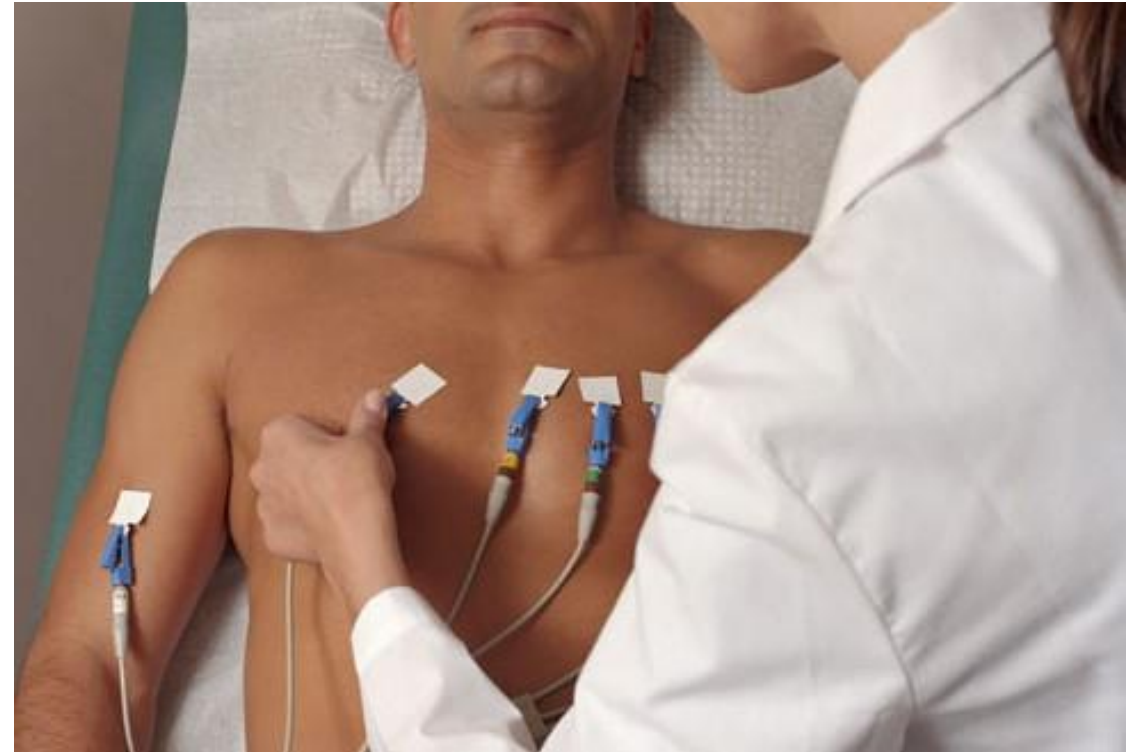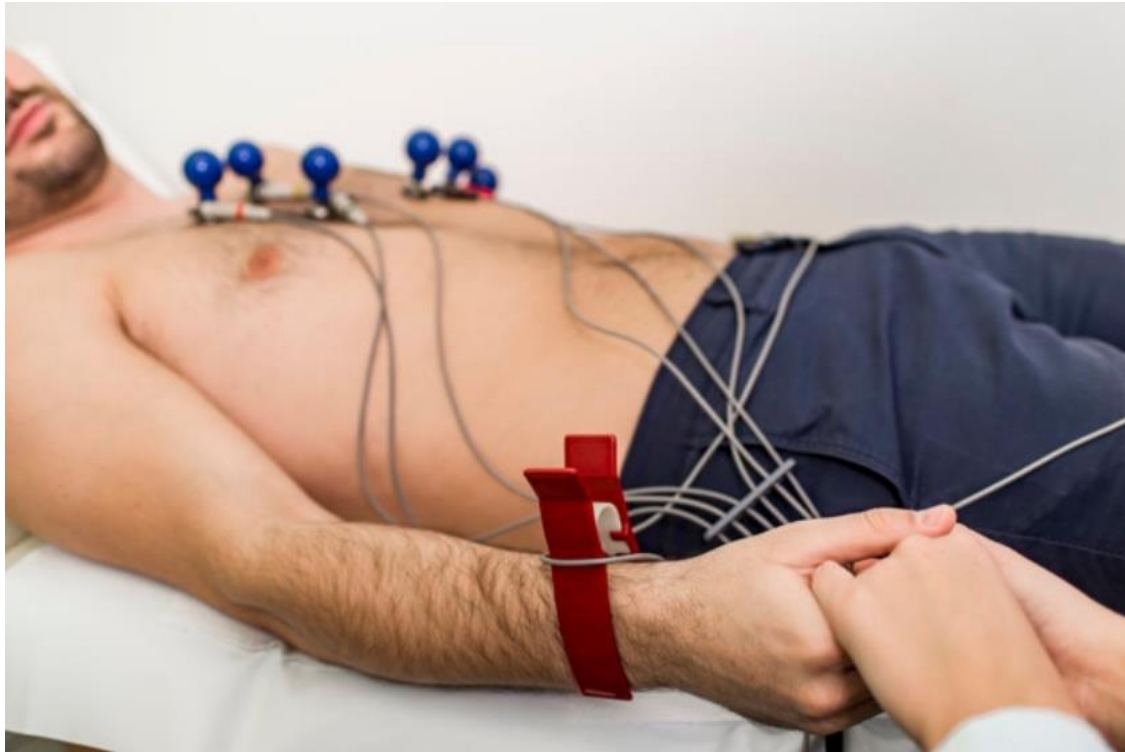


ECG: Preparazione e valutazione dell'assistito

- Presentarsi
- Identificare la persona
- Spiegare la procedura e valutare il livello di collaborazione
- Assicurare un ambiente confortevole, riscaldato
- Garantire la Privacy
- Far assumere alla persona una posizione sdraiata e rilassata con il torace scoperto ed estremità libere (*occhi chiusi, fermo durante la procedura per evitare artefatti*)
- Valutare l'eventuale tricotomia



- Collegare i cavi e gli elettrodi
- Inserire i dati anagrafici della persona

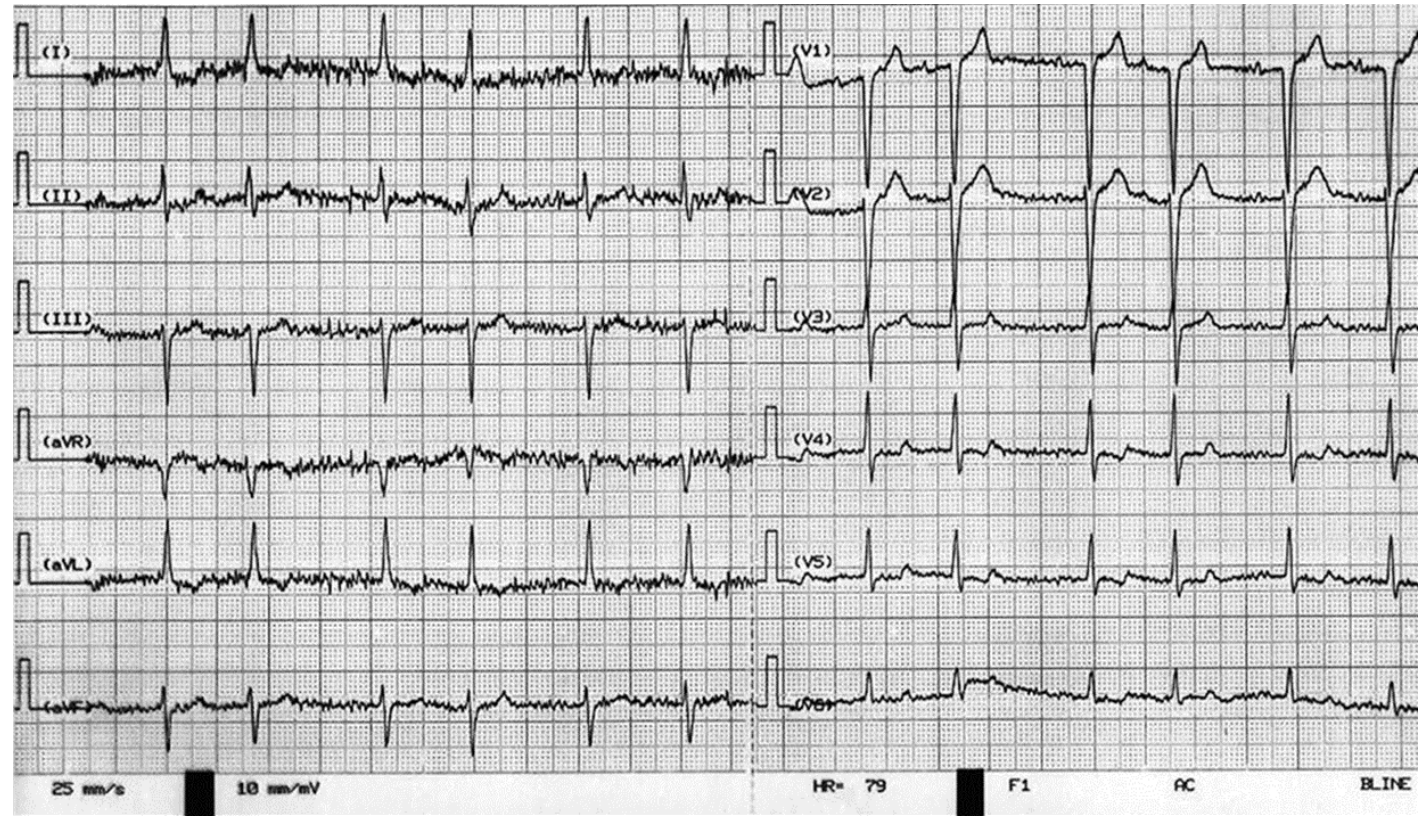


ECG: Preparazione e valutazione dell'assistito

- In caso di artefatti di una o più derivazioni non interpretabili, controllare e sistemare gli elettrodi



Ripetere l'esame

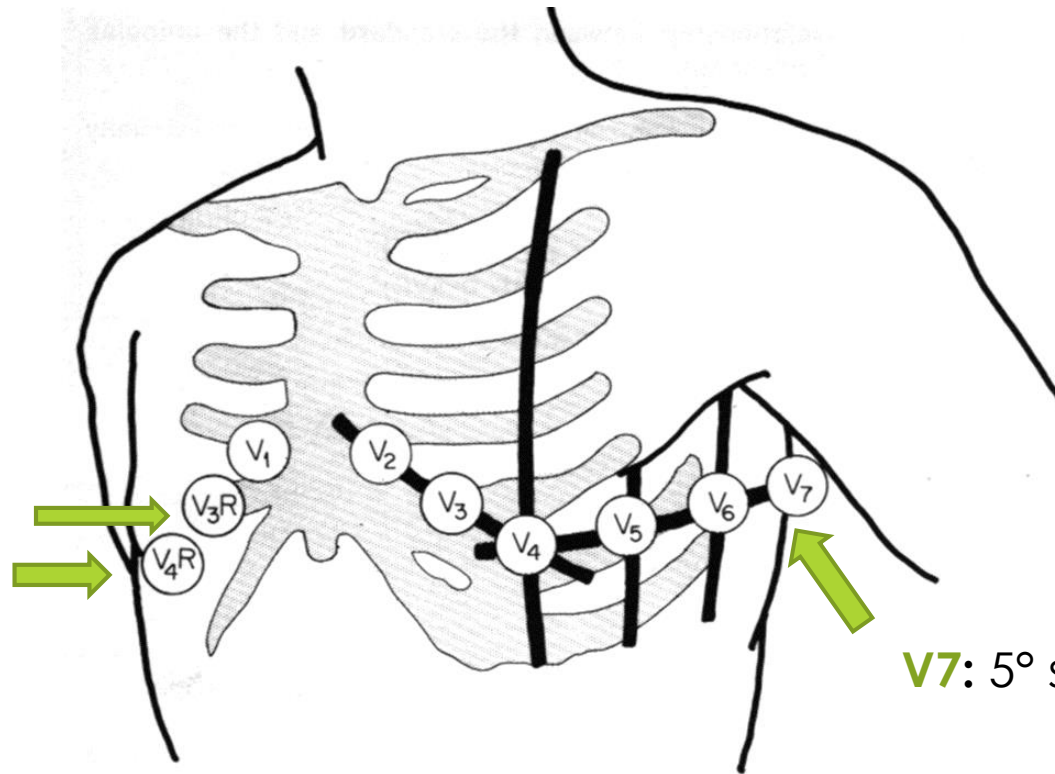


ECG: Preparazione e valutazione dell'assistito

- Al termine della registrazione staccare i cavi e rimuovere e gli elettrodi;
- Pulire l'eventuale gel e far rivestire la persona
- Eliminare il materiale monouso;
- Riordinare l'apparecchio e metterlo in carica;
- Lavaggio sociale delle mani;
- Consegnare il tracciato dell'ECG al medico o scaricarlo in rete
- Documentare la procedura sul diario infermieristico

Casi particolari: Derivazioni destre

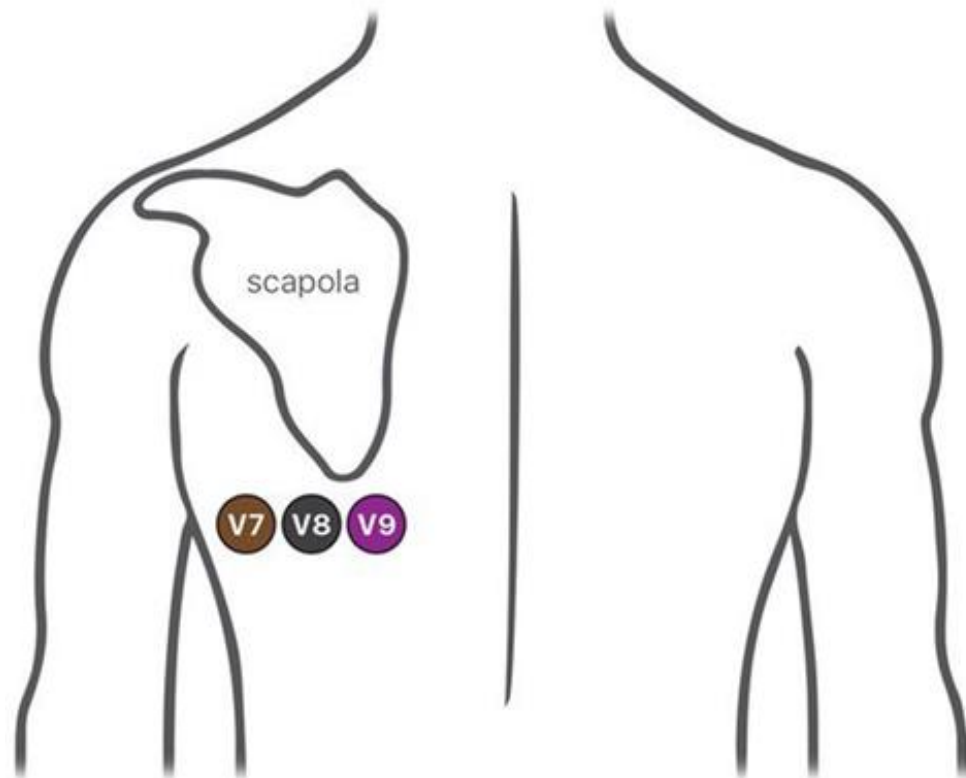
V3R e **V4R**
speculari a
V3-V4



Otterremo un ECG dove al posto di V1-V2-V3 o V4-V5-V6 avremo **V4R, V3R e V7**

V7: 5° spazio linea ascellare posteriore

Casi particolari: Derivazioni posteriori



- **V7:** 5° spazio linea ascellare posteriore
- **V8:** 5° spazio linea medio-scapolare
- **V9:** 5° spazio linea paravertebrale sx

Otterremo un ECG dove al posto di V1-V2-V3 o V4-V5-V6 avremo **V7, V8 e V9**

Posizionamento elettrodi: Casi particolari:

➤ Pz non **può stare disteso**:

- riportare la **posizione** sul tracciato.

➤ Pz con **amputazione** di uno o piu' arti:

- elettrodo in un **punto qualsiasi** del moncone dell'arto.

➤ Presenza di **medicazioni e gessi**:

- **periferiche** in qualsiasi punto libero degli arti;
- rinunciare per le **precordiali** o scegliere punti vicini, ma segnalare la modifica.

Artefatti....

Tremori muscolo-scheletrici

- **Rigidità dell'utente dovuta alla tensione** (in tal caso invitare il paziente a rilassarsi quanto più possibile)
- **Contrazioni e/o tremori involontari causati da patologie** come il morbo di Parkinson, altre malattie o lesioni neurologiche...

UNA STRATEGIA

Se la persona trema ma è collaborante, se è distesa invitarla a stendere le braccia lungo il corpo ed infilare le mani con il palmo rivolto all'insù sotto le natiche. → può aiutare a ridurre i tremori in particolare degli arti superiori.

Artefatti....

Altri artefatti non dipendenti dalla persona


potrebbero essere causati dal mal contatto tra i cavi ed i morsetti sugli elettrodi.

- Controllare il buon ed efficace collegamento dei morsetti con i cavi
- Controllare il posizionamento dei morsetti sugli elettrodi
- Controllare la buona adesione degli elettrodi sulla cute

!! Errori più comuni

- Non inserire i dati anagrafici della persona
- Invertire gli elettrodi periferici
- Invertire gli elettrodi precordiali
- Posizione scorretta degli elettrodi precordiali

- Ripetere la procedura
- Allungare i tempi di refertazione
- Disagio per la persona



AUTO

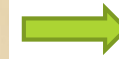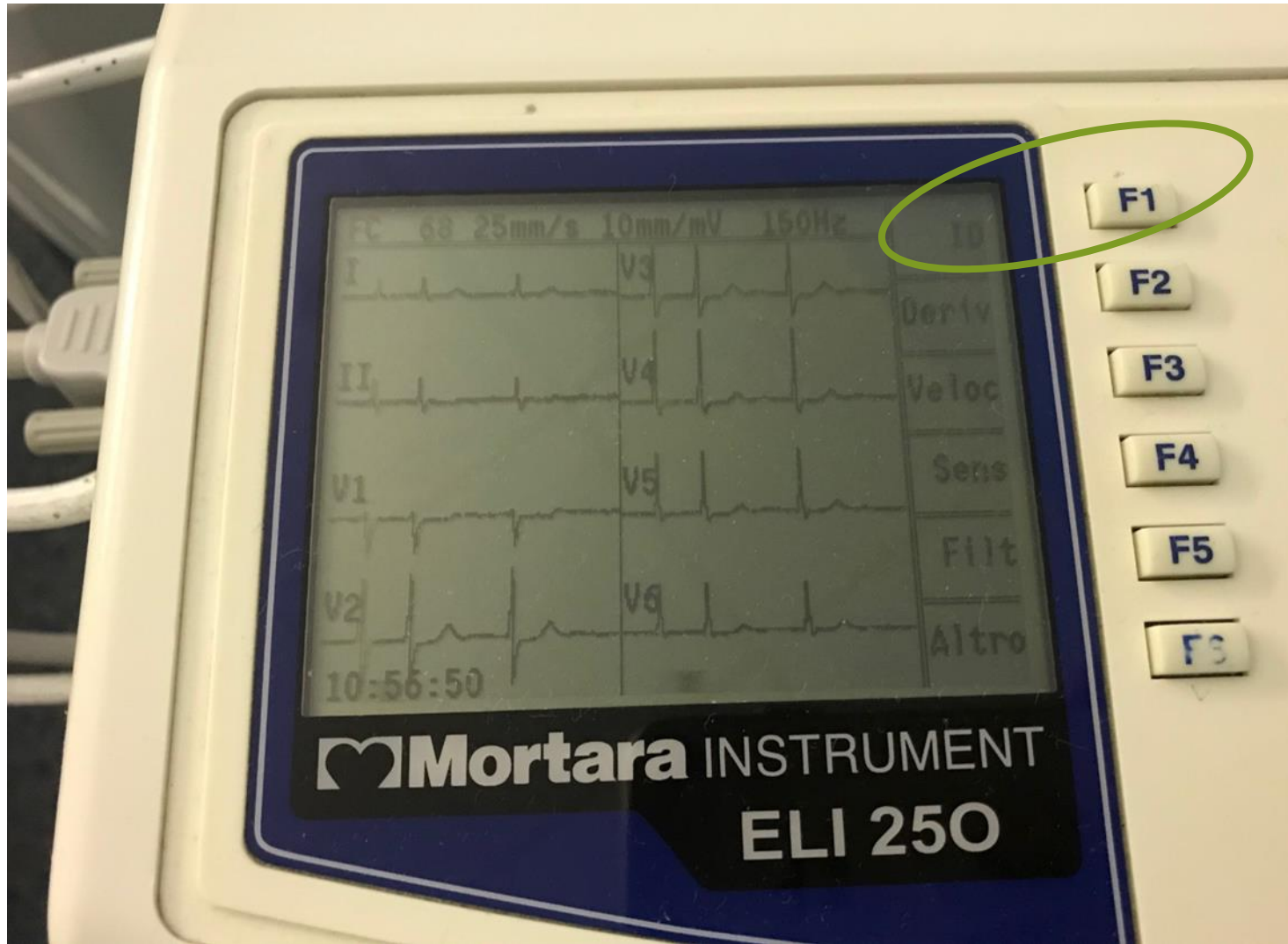
➤ acquisizione ECG

RHY

➤ traccia lunga,
destre/posteriori

XMT

➤ scaricare ECG in rete



Inserire SEMPRE:

- nominativo paziente;
- data di nascita;
- sesso;
- reparto.



scaricare gli ECG in rete!

L'Elettrocardiogramma: velocità di scorrimento

Velocità carta 25 mm/sec

1 mm = 40 msec (standard)

Velocità carta 50 mm/sec

1 mm = 20 msec

Velocità carta 10 mm/sec

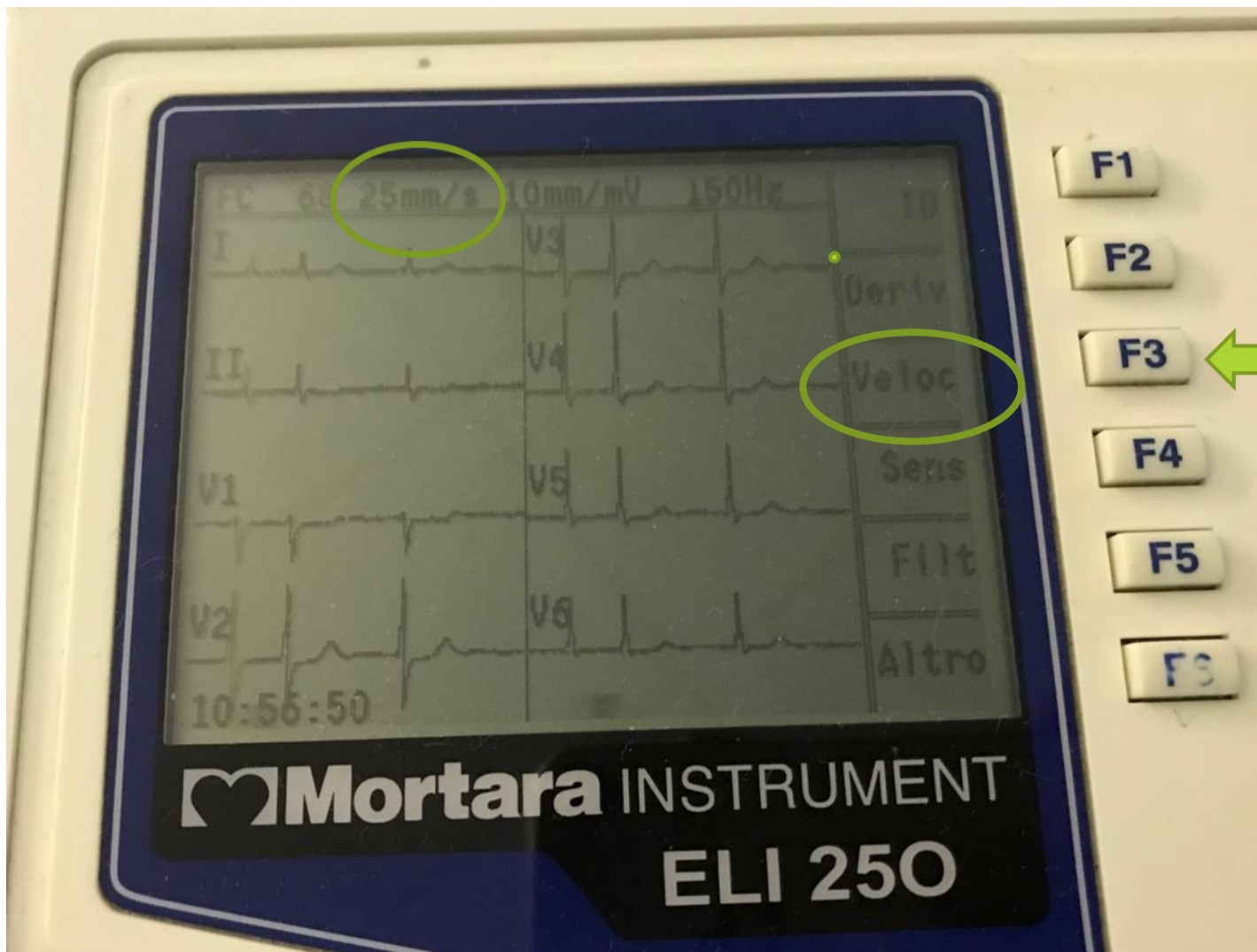
1 mm = 100 msec

Scorrimento a **50 mm/sec** si ottengono **complessi più larghi**

➤ permette di apprezzare meglio alcuni particolari, ma simula bradicardie!

Per registrazioni **molto lunghe** si può scegliere scorrimento a **10 mm/sec**

➤ complessi più stretti, ma risparmio carta.



Evidenziare sempre uno scorrimento non standard della carta

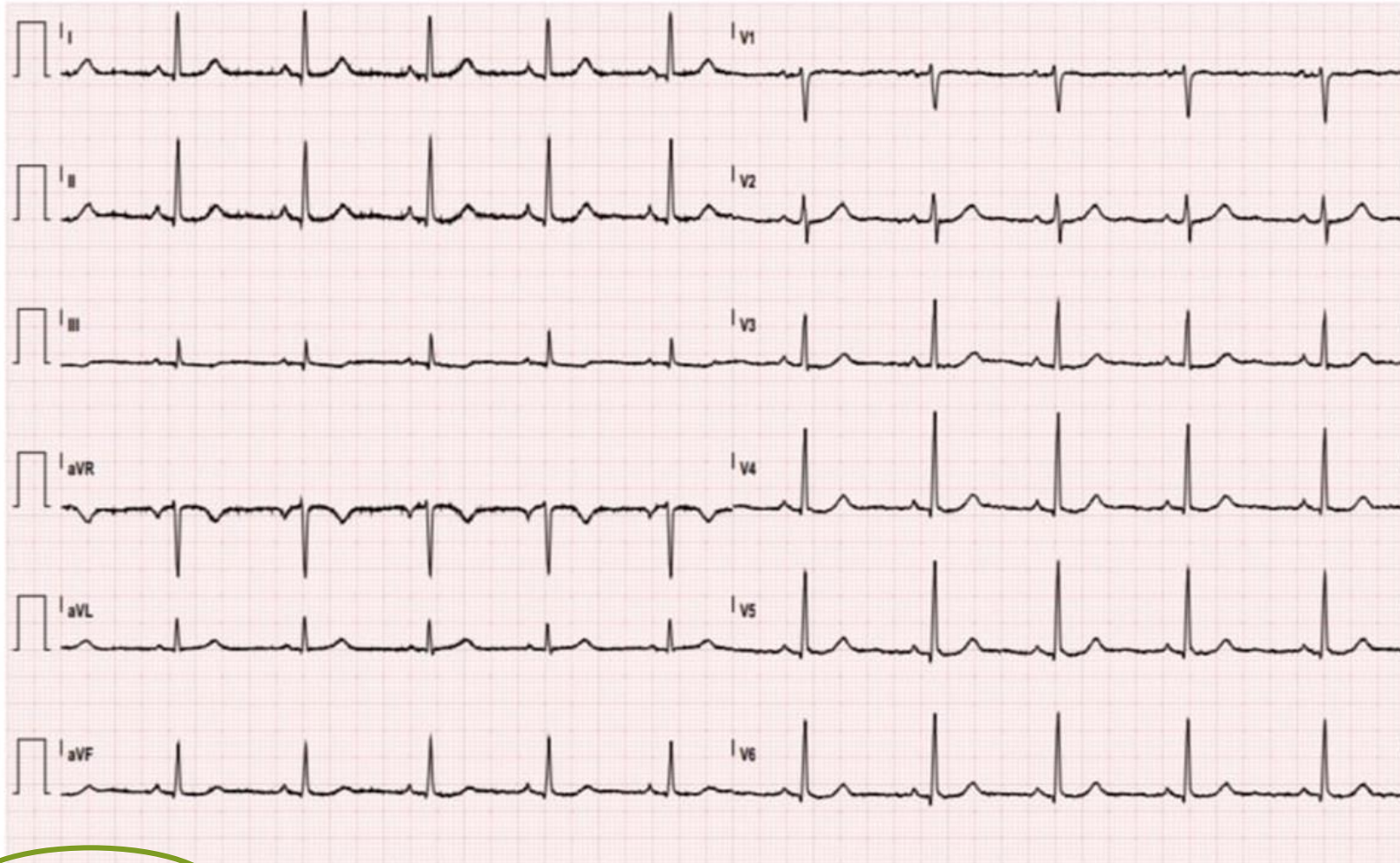


Cognome:
Nome:
Dt.Nasc.:
Sesso:
ID:
C.R.A.:
Reparto:
C.F.:

Eta':

Vent rate: 63 BPM
PR int: 157 ms
QRS dur: 90 ms
QT/QTc: 402/409 ms
P-R-T axes: 43 45 24

RITMO SINUSALE
ECG NORMALE
Refertato da



25 mm/s 10 mm/mV

46 0 7865

Cosa devo valutare appena vedo il tracciato elettrocardiografico?

- FC
- Ritmo
- Presenza dell'onda P
- Morfologia del QRS
- Rapporto onda P-QRS
- Tratto ST

Tipi di Elettrocardiogramma:

A seconda dei sintomi e del tipo di problematica evidenziato o sospettato esistono anche altre tipologie di ECG che possono essere effettuate

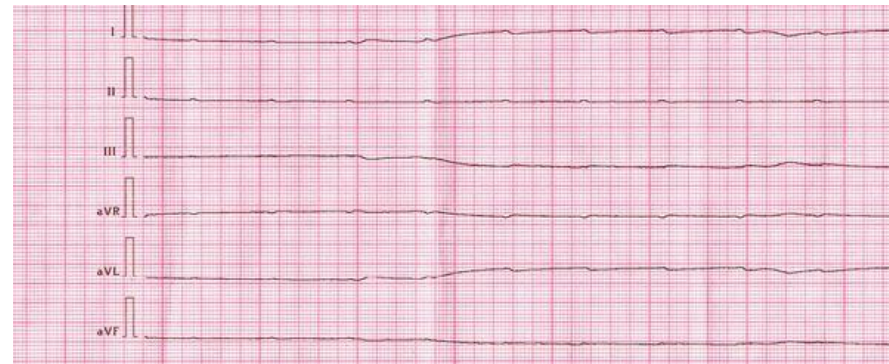
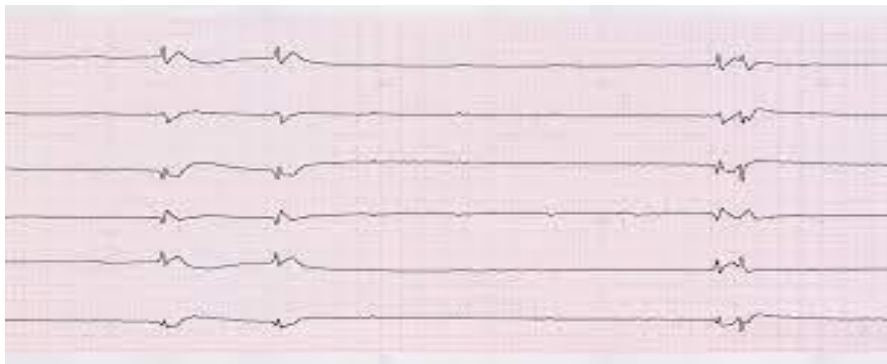
- **ECG basale**: (a riposo): si tratta della **modalità di esame classica**, con il paziente sdraiato in posizione supina su di un lettino e gli elettrodi posizionati sul suo corpo;
- **ECG da sforzo**: è la valutazione del cuore sotto stress fisico con **monitoraggio in tempo reale dell'elettrocardiogramma e della pressione arteriosa**. Permette di osservare il comportamento della pressione arteriosa e di evidenziare l'insorgenza di aritmie e di fenomeni di ischemia miocardica durante lavoro fisico;
- **ECG dinamico holter**: viene effettuato con un piccolo **elettrocardiografo portatile** che permette la registrazione dell'**attività cardiaca in continuo per 24 ore**, evidenziando fenomeni (aritmie, insufficienza coronarica etc.) che altrimenti non sarebbero noti;

TANATOGRAMMA:

Consiste nella **registrazione dell'elettrocardiogramma per 20 minuti consecutivi** durante i quali non ci deve essere attività elettrica cardiaca, ed il tracciato elettrocardiografico deve essere privo di artefatti o complessi;



Eseguito, su richiesta, quando è necessario certificare la morte clinica di una persona



TANATOGRAMMA:

- Prima di iniziare la registrazione controllare che ci sia carta a sufficienza, collegare l'elettrocardiografo alla rete elettrica per evitare che si spenga durante la registrazione.
- Eseguire prima un normale ECG a 12 derivazioni;
- Successivamente si posizionano solo gli elettrodi periferici e si riduce la velocità a 5 mm/sec.
- Importante è controllare sempre l'ora di inizio e di fine sulla carta millimetrata in quanto i tempi devono corrispondere a venti minuti di registrazione per rendere il tanatogramma legalmente valido.

!! Alla data !!

DOMANDE ?

