

Il download del materiale implica l'accettazione del divieto di estrazione delle immagini e la diffusione esterna del materiale e di condivisione con terzi non iscritti al corso.



UNIVERSITÀ
DEGLI STUDI
DI TRIESTE

Appunti apparato respiratorio Parte 1

CdS in FARMACIA e CTF
Corso di Anatomia Umana
Prof.ssa Ponti Cristina

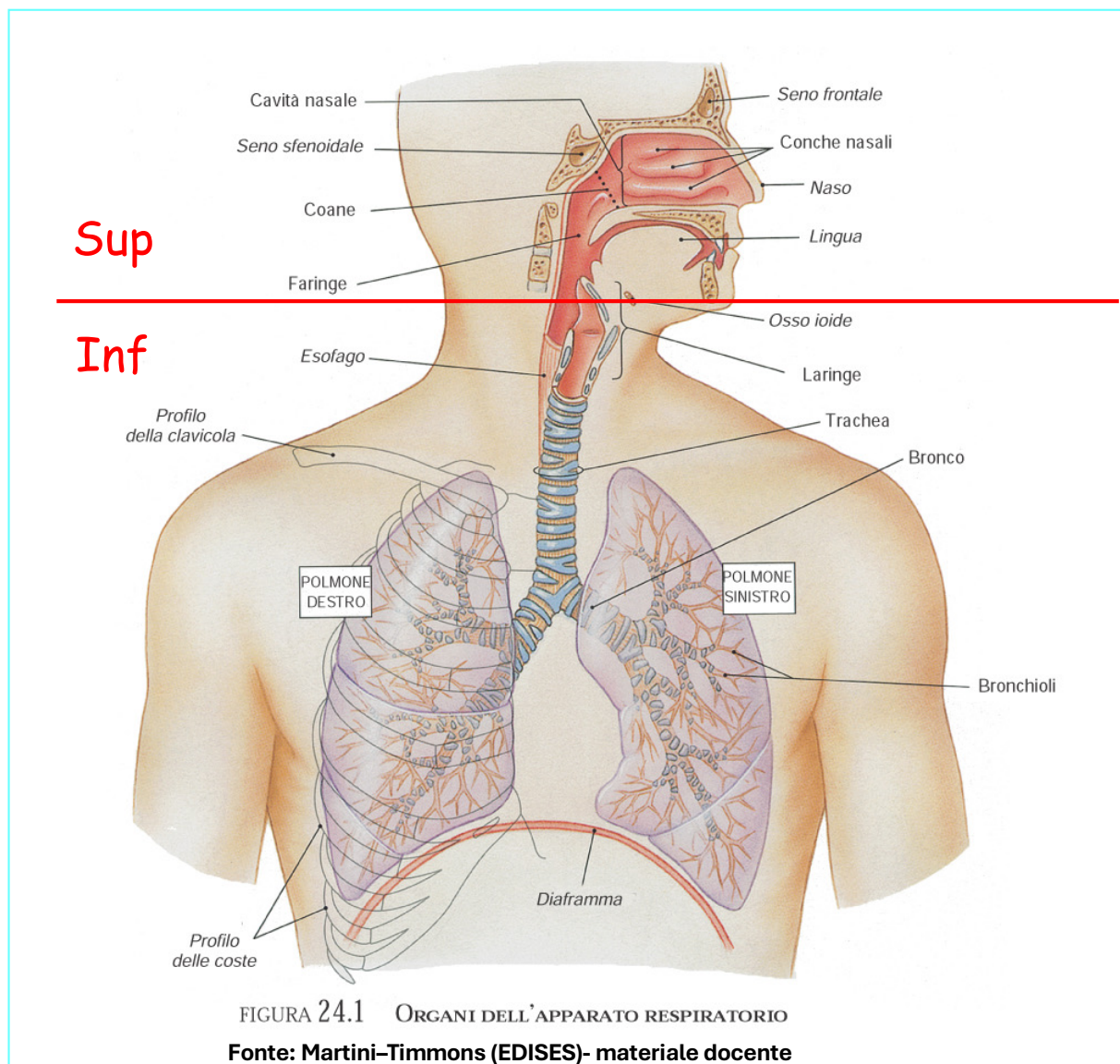


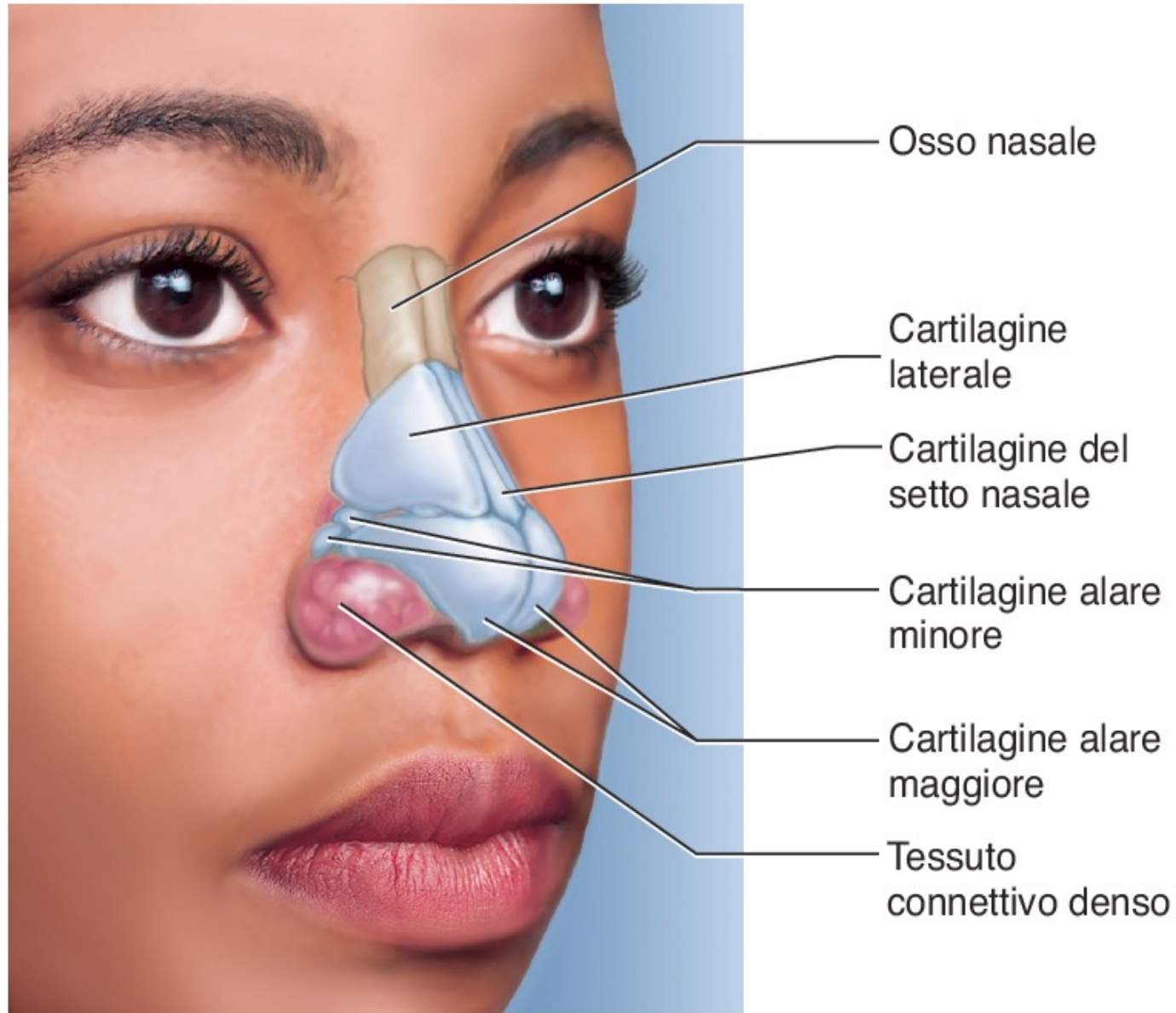Funzioni dell'apparato respiratorio

- Area di scambio dei gas tra sangue e aria
- conduzione dell'aria verso gli alveoli
- protezione superfici respiratorie
- fonazione
- omeostasi acido/base e pressoria dei fluidi corporei

Vie aeree superiori: naso, cavità nasali, seni paranasali, faringe

Vie aeree inferiori: laringe, trachea, bronchi, polmoni





© McGraw-Hill Education/Joe De Grandis, photographer

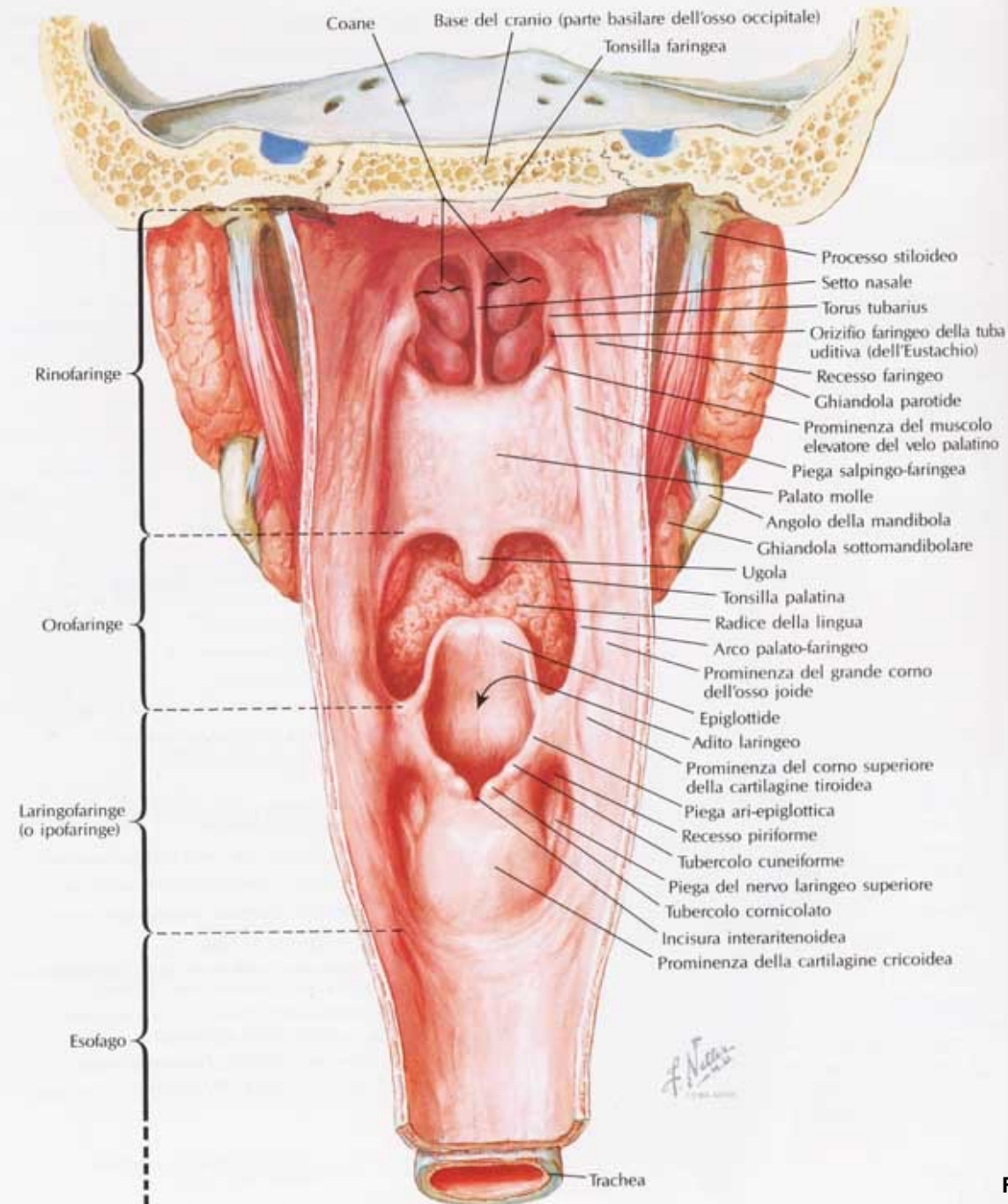
(b)

Fonte: Saladin (Piccin) – materiale docente

DELIMITAZIONI ANATOMICHE

- **CAVITA' NASALI:** Vestibolo → Coane (o narici interne)
Contengono la regione olfattiva con epitelio olfattivo (specializzato)
- **RINOFARINGE:** Coane → Palato molle
Epitelio respiratorio (cilindrico ciliato pseudostratificato)
- **OROFARINGE:** Palato molle → Base della lingua
Epitelio pavimentoso pluristratificato non cheratinizzato
- **LARINGOFARINGE:** Base della lingua → Esofago
Epitelio pavimentoso pluristratificato non cheratinizzato, anche sulla faccia ant dell'epiglottide

Faringe, vista aperta posteriormente



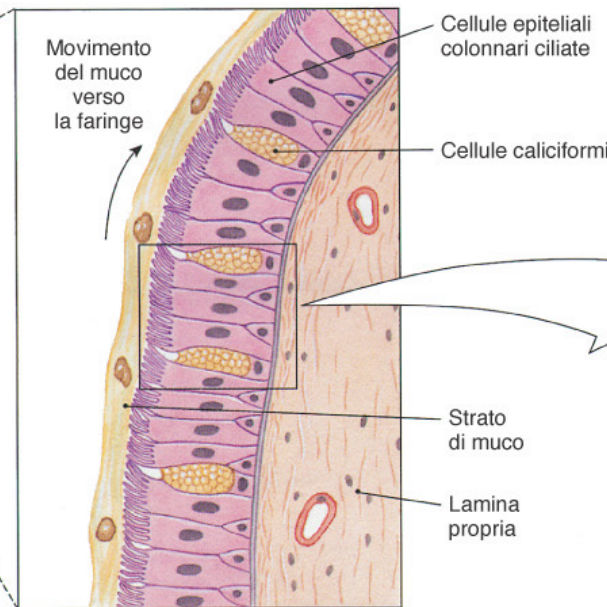
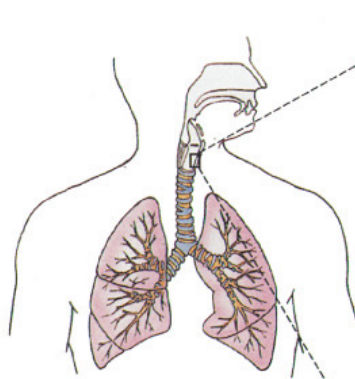
Tratto respiratorio superiore:

cavità nasali, seni paranasali e rinofaringe

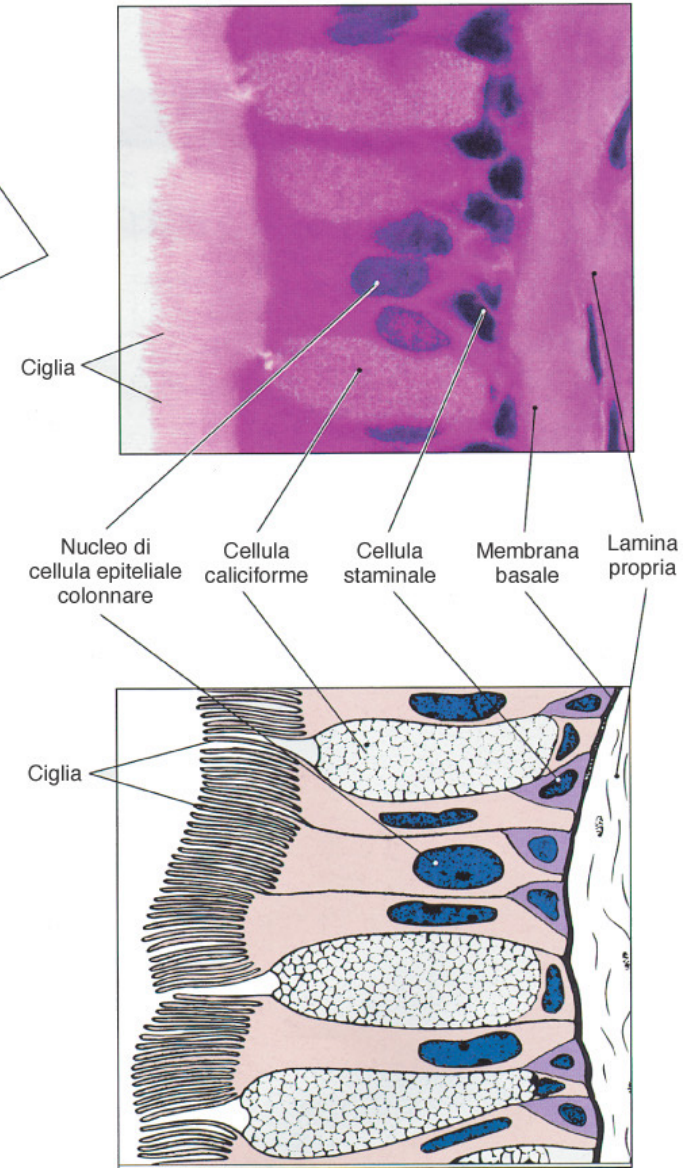
- mucosa respiratoria:
 - + epitelio colonnare pseudostratificato cigliato con cellule mucipare caliciformi
 - + lamina propria connettivale che accoglie ghiandole mucose
- sottomucosa: connettivale che aderisce alle strutture sottostanti.

Epitelio cilindrico ciliato pseudostratificato

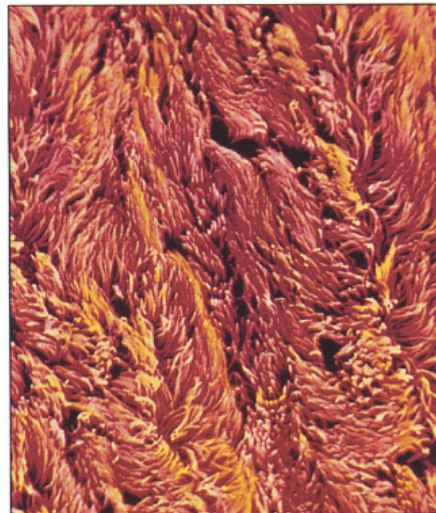Fumo ⇒ irritazione e modificazione a forma pavimentose stratificata con perdita delle ciglia (metaplasia).
Per espellere il muco l'unico mezzo è la tosse.



(a) Epitelio respiratorio della trachea



(b) Epitelio respiratorio (MO x 932)



(c) MES delle ciglia dell'epitelio (MO x 1647)

FIGURA 24-2

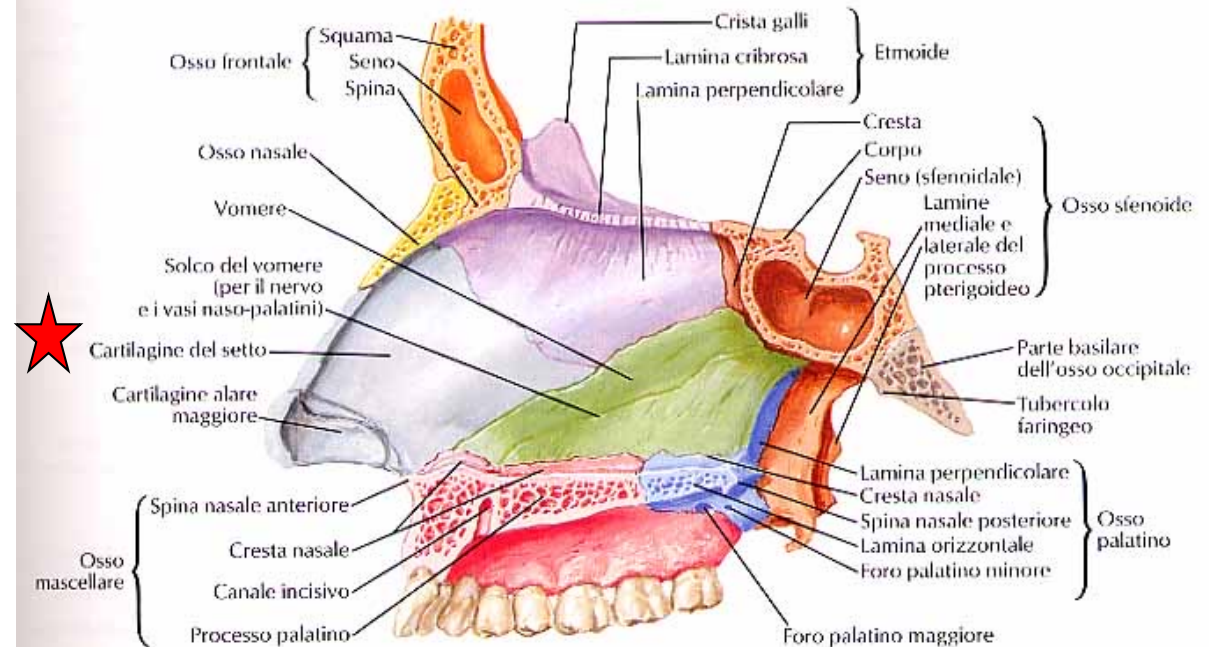
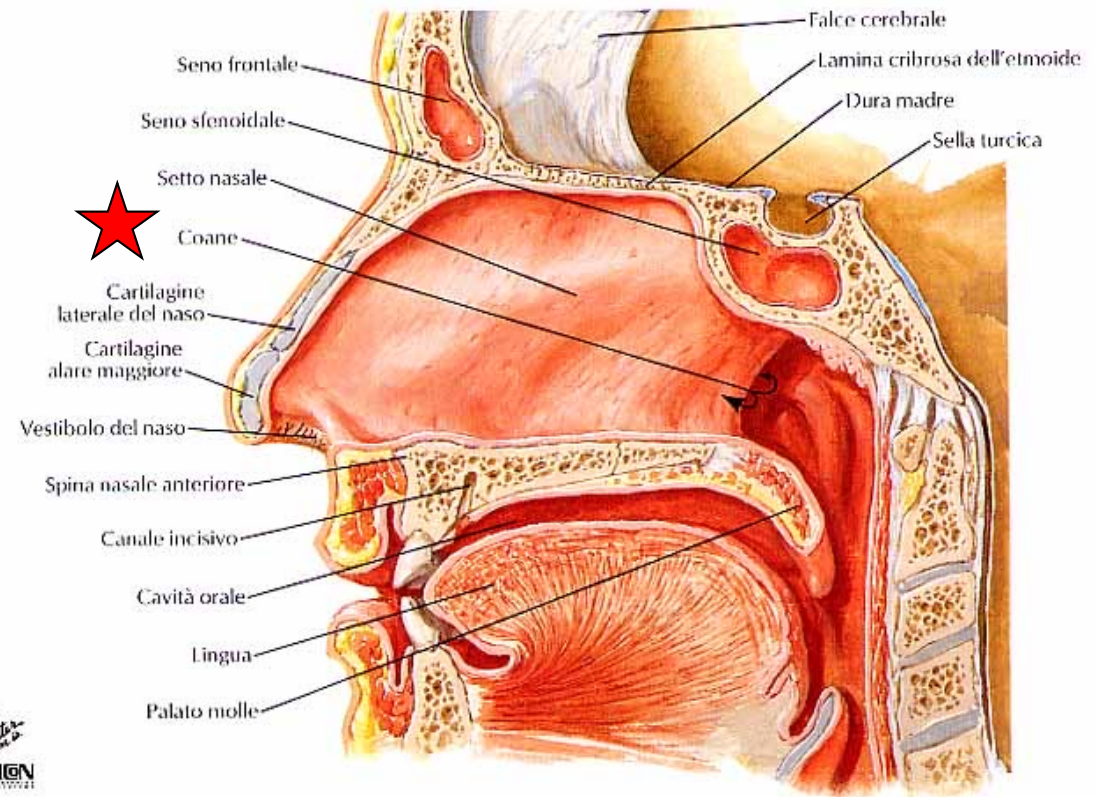
Epitelio respiratorio. (a) Schema che mostra l'organizzazione dell'epitelio respiratorio. (b) Sezione al MO. (c) Sezione osservata al microscopio elettronico a scansione: osservare le ciglia, che formano un tappeto compatto. Il movimento delle ciglia spinge il muco alla superficie dell'epitelio.

- Parete mediale delle cavità nasali:

Lamina perpendicolare dell'etmoide
+
Vomere
+
cartilagine del setto

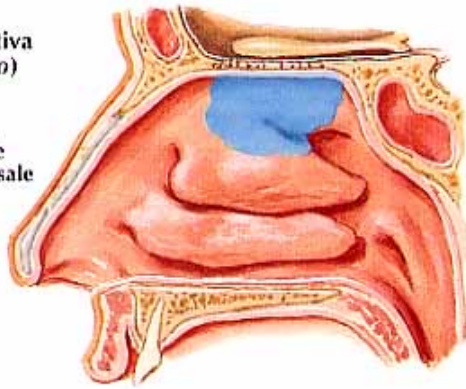
-Volta:

Lamina cribrosa etmoide (con mucosa olfattiva)

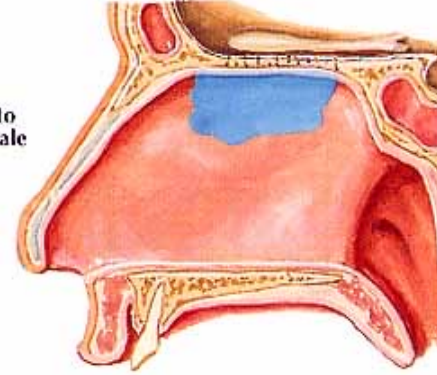


Distribuzione
della mucosa olfattiva
(indicata in azzurro)

Parete laterale
della fossa nasale



Setto
nasale



Epitelio olfattivo
(sensoriale): cilindrico
ciliato
pseudostratificato con
ciglia immobili che ligan
molecole odorose

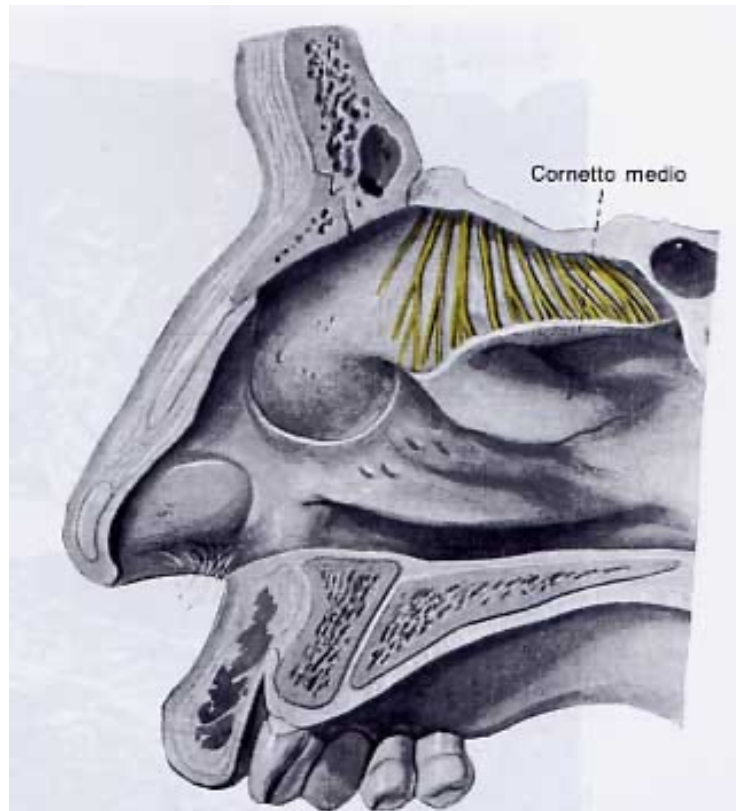


Fig. 5.18 Origine e decorso dei filuzzi del nervo olfattivo nella regione olfattoria laterale della cavità nasale. I filuzzi olfattivi si impegnano attraverso la lamina cribrosa dell'etmoide.

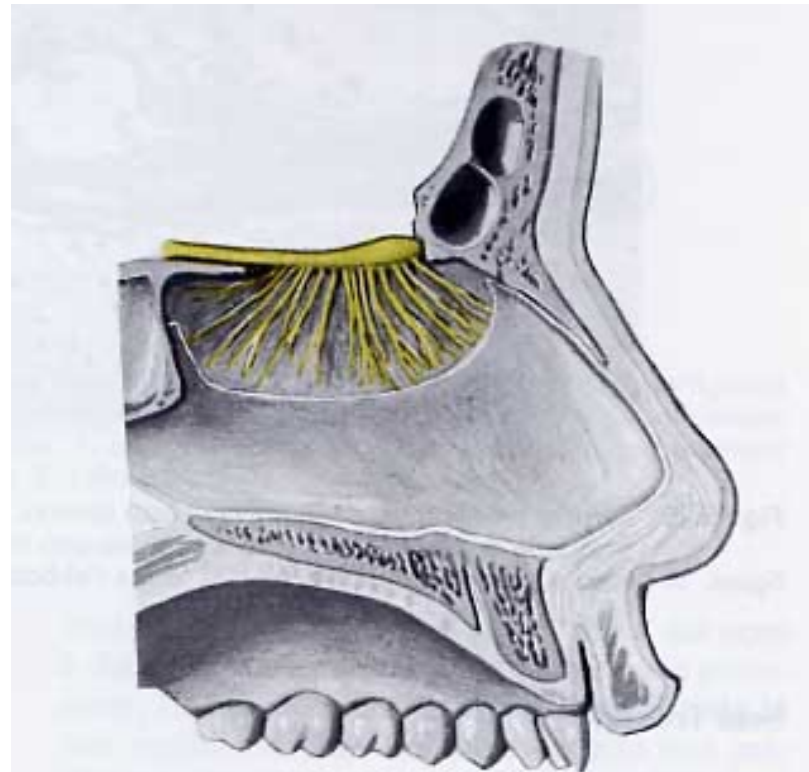
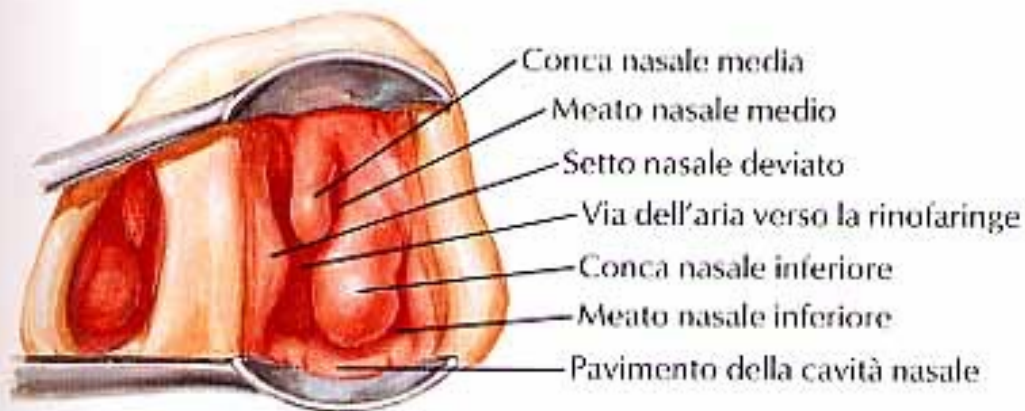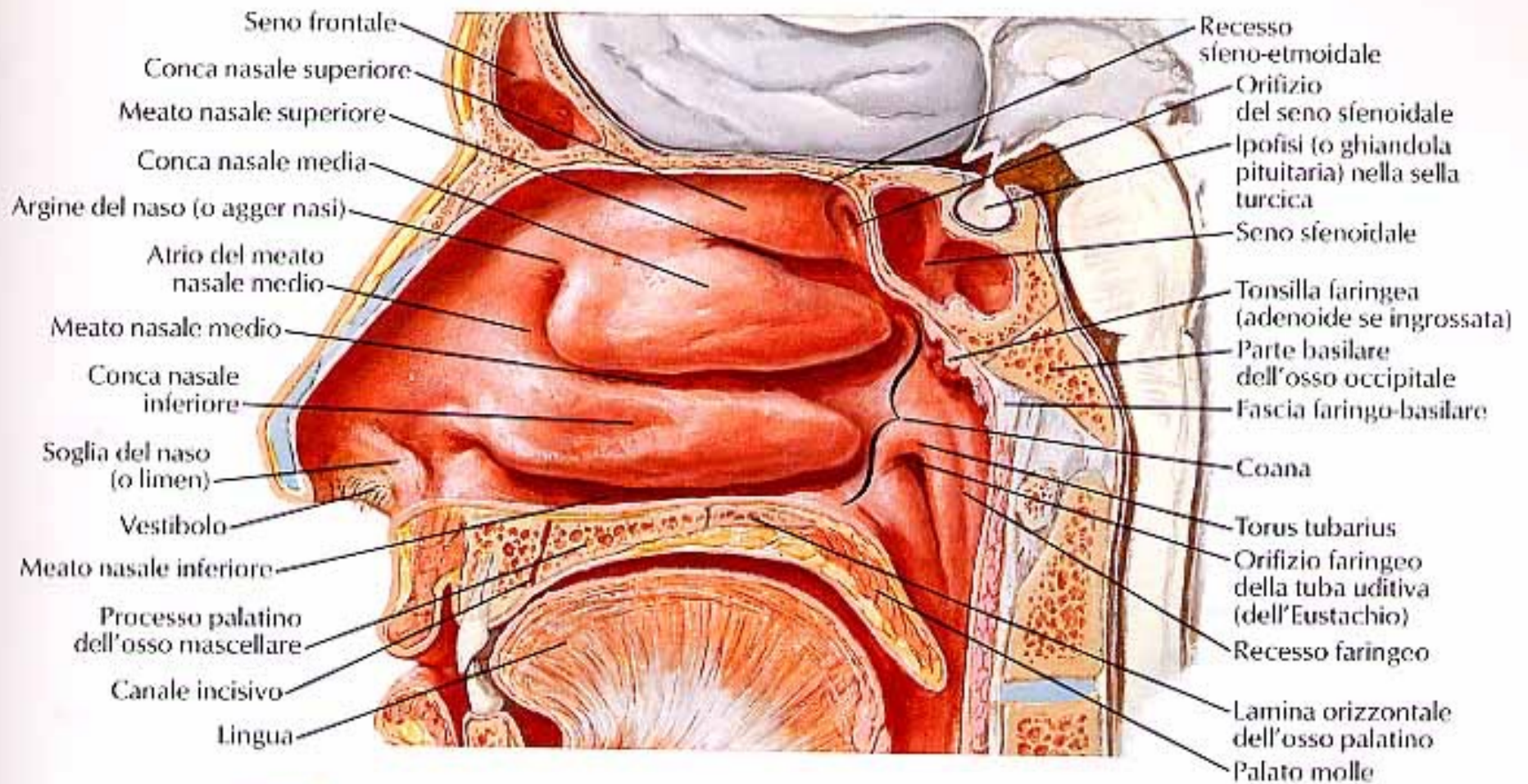
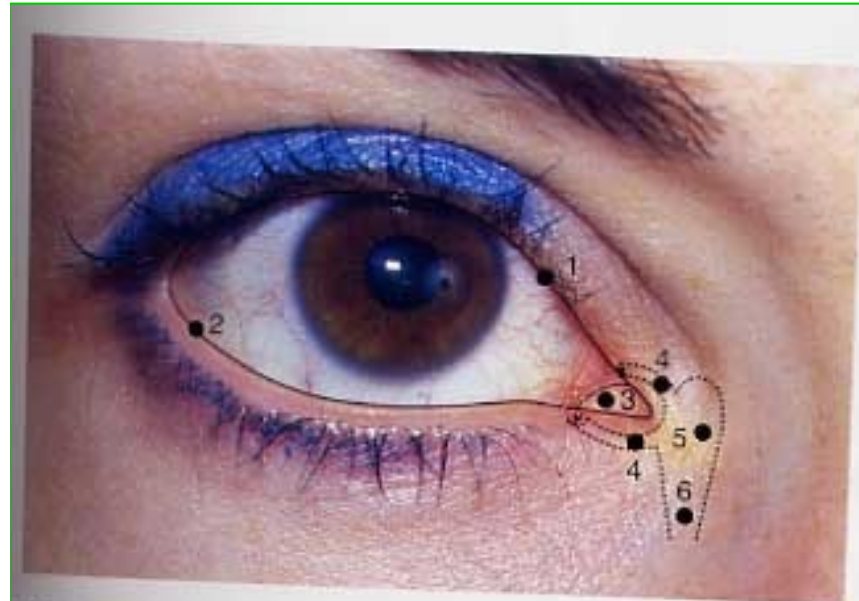


Fig. 5.19 Distribuzione dei filuzzi olfattivi nella regione settale della mucosa olfattiva. È anche rappresentato il bulbo olfattivo sulla cui faccia inferiore terminano le radici del nervo olfattivo.

Parete laterale delle cavità nasali: CORNETTI NASALI

- Ossa sottili rivestite di mucosa → umidificazione dell'aria, produzione di muco protettivo;
- Cornetti superiore, medio e inferiore per lato;
- Inferiormente → depressione o MEATO NASALE
- lacune venose nello spessore osseo → riscaldamento dell'aria

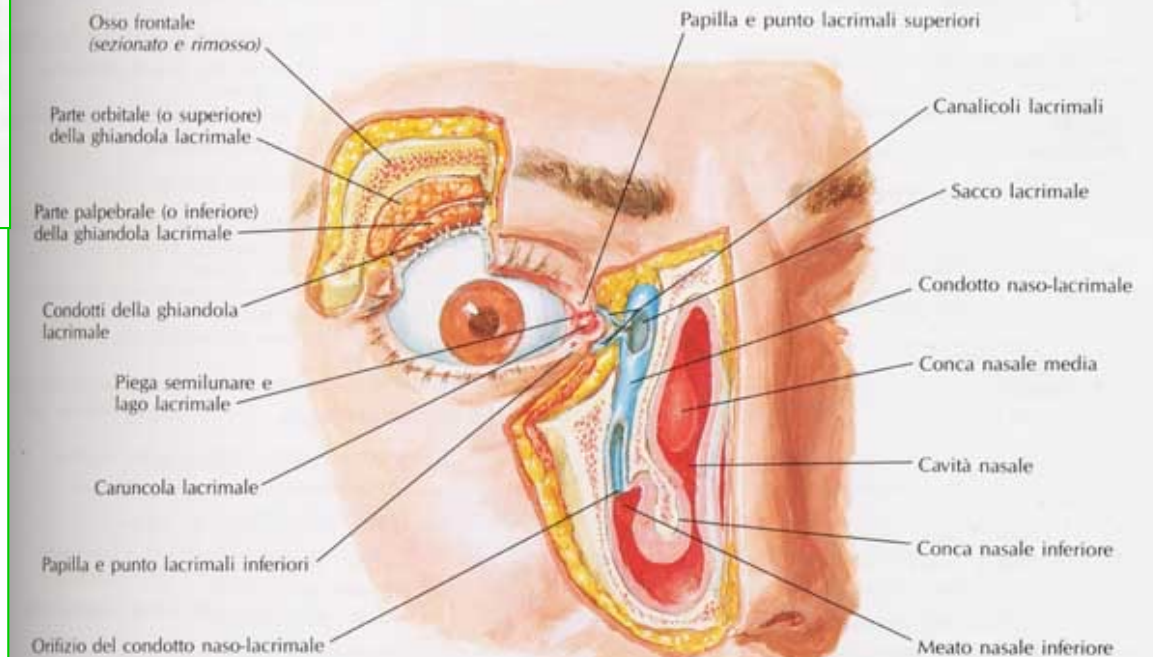
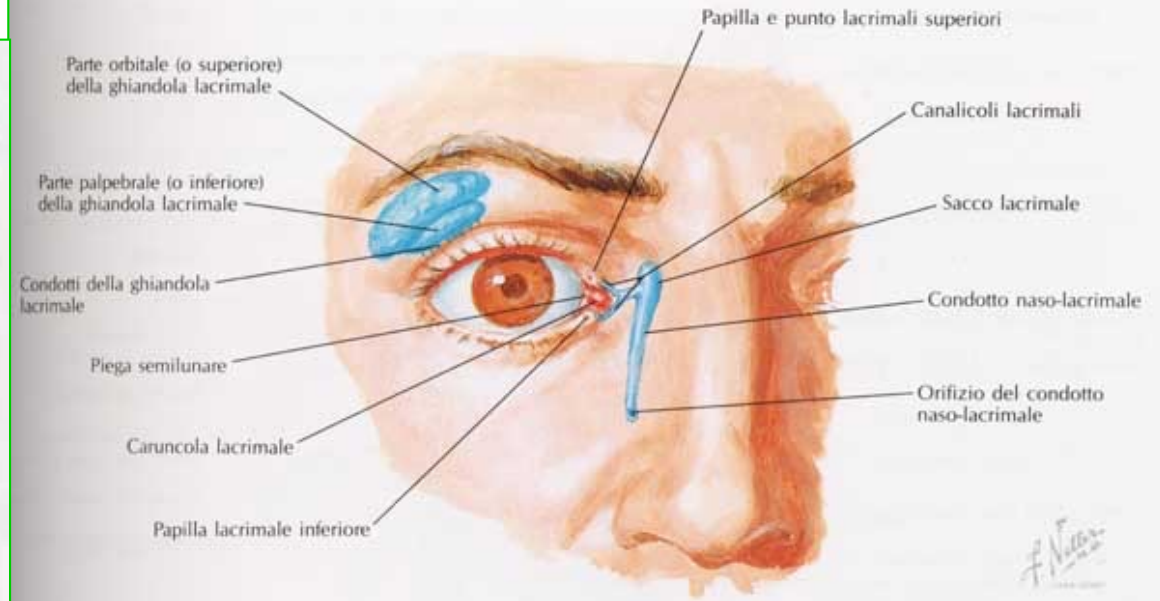




2.17 - Occhio

1 Palpebra superiore
 2 Palpebra inferiore.
 L'apertura tra la palpebrasuperiore
 e quella inferiore è detta fessura
 palpebrale

3 Caruncola lacrimale
 4 Canalicoli lacrimali
 5 Sacco lacrimale
 6 Dotto nasolacrimale



**Canale naso-lacrimale
 → MEATO nasale INF.**

SENI PARANASALI

Funzioni:

- alleggerimento del massiccio facciale
- aumento della superficie cavità nasali (riscaldamento ed umidificazione dell'aria, eliminazione polveri e batteri mediante adesione a muco denso);
- cassa di risonanza

- FRONTALI
- SFENOIDALI
- ETMOIDALI
- MASCELLARI

Patologie associate: sinusiti

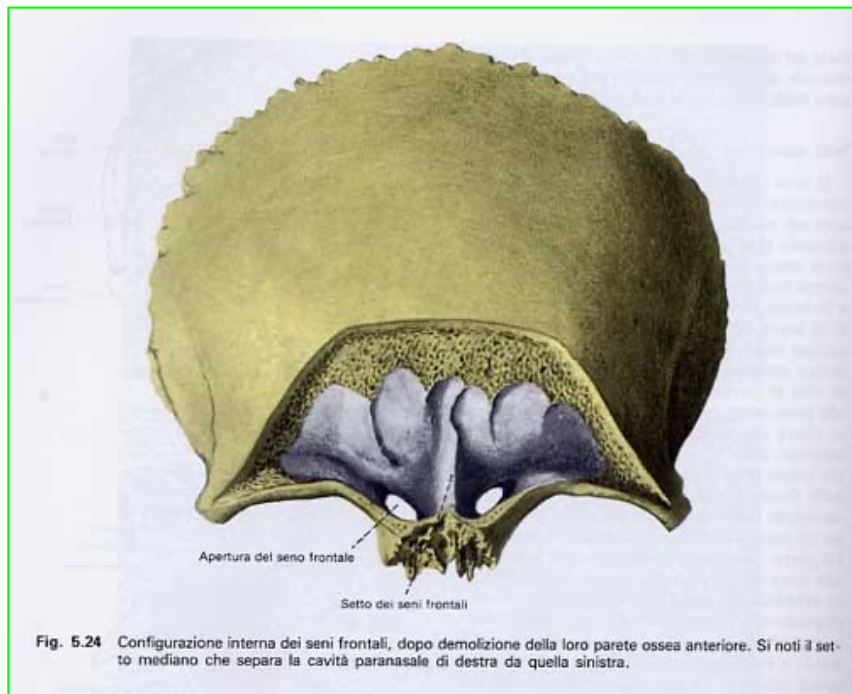
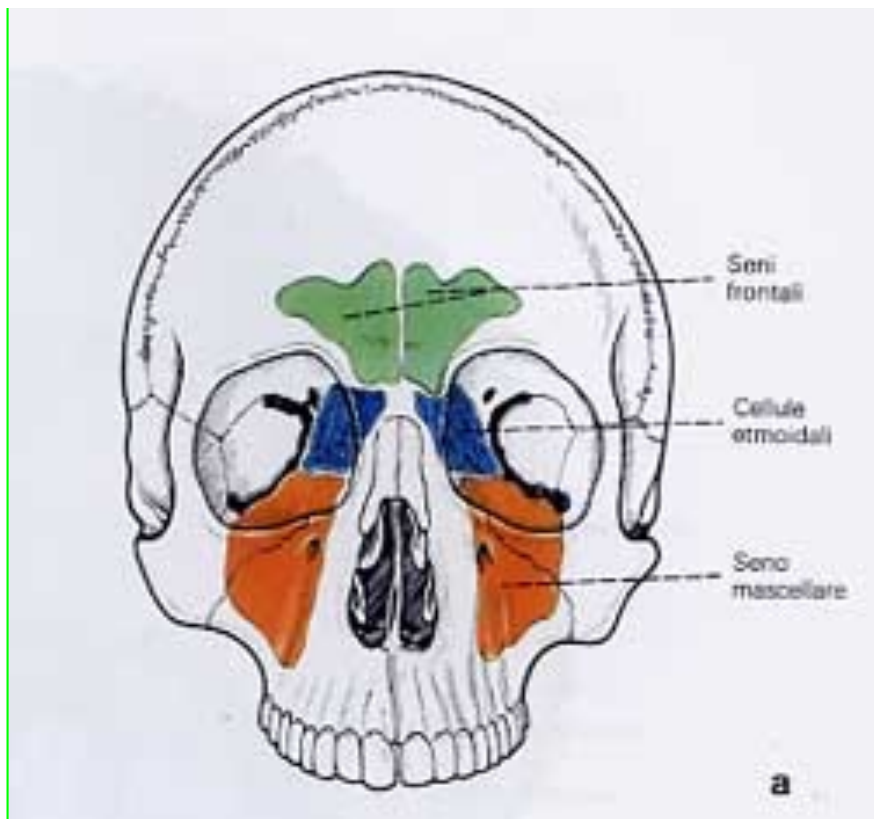
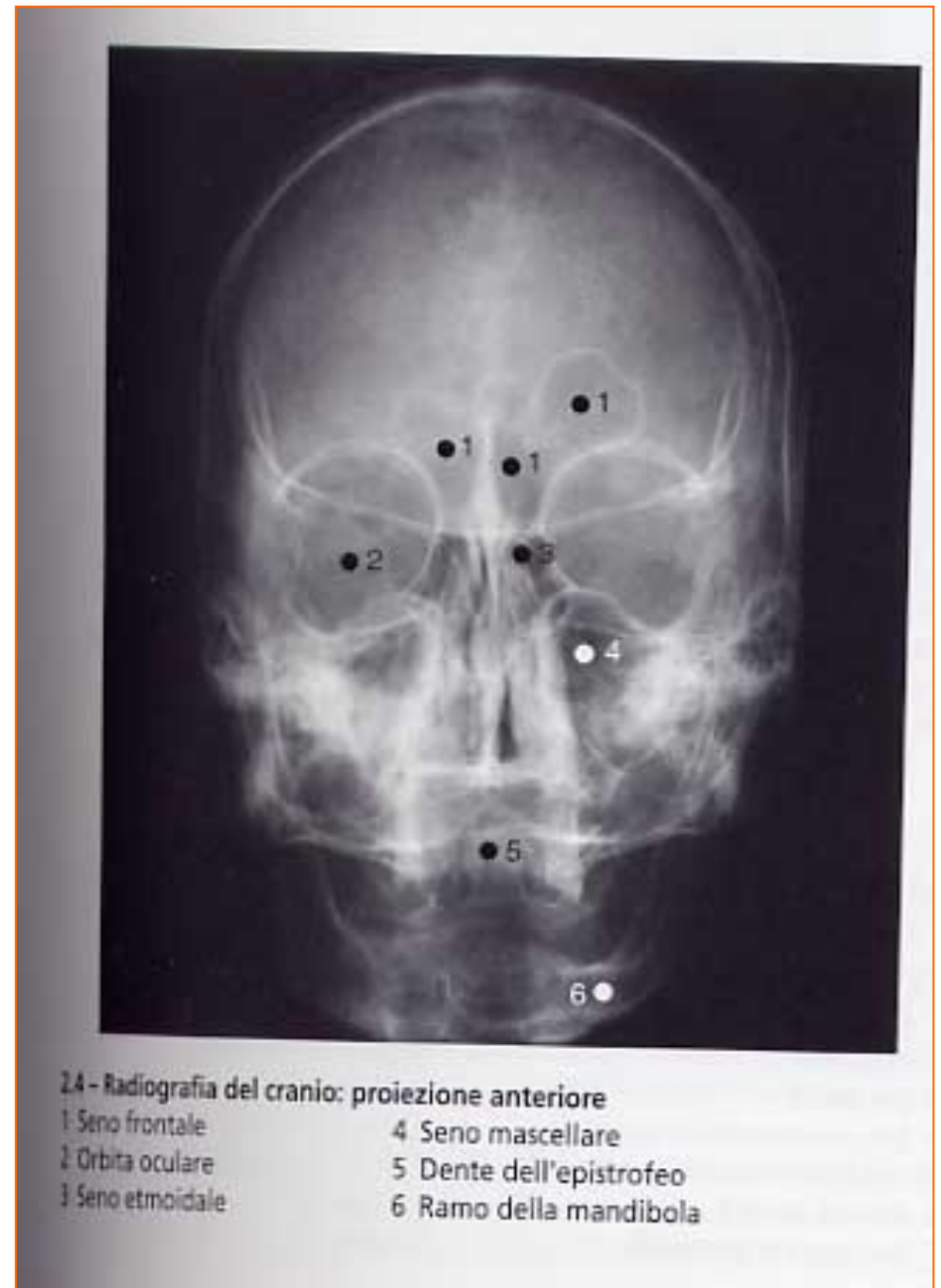

Fig. 5.24 Configurazione interna dei seni frontali, dopo demolizione della loro parete ossea anteriore. Si noti il setto mediano che separa la cavità paranasale di destra da quella sinistra.



- 2.4 - Radiografia del cranio: proiezione anteriore
- | | |
|------------------|-------------------------|
| 1 Seno frontale | 4 Seno mascellare |
| 2 Orbita oculare | 5 Dente dell'epistrofeo |
| 3 Seno etmoidale | 6 Ramo della mandibola |

Laringe

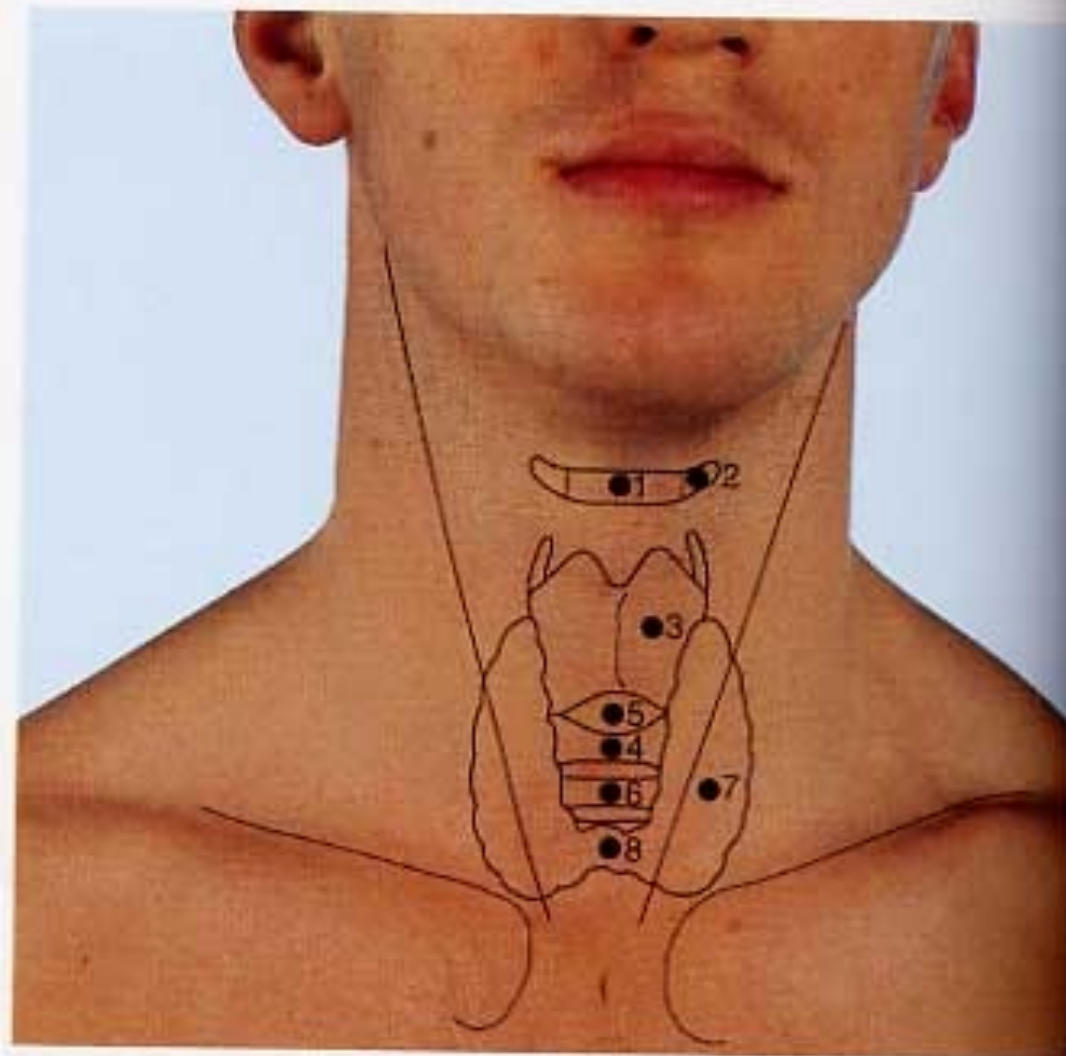
Forma: Cono tronco con apice inf

Rapporti anatomici: situata nella regione ant del collo (sottoioidea),

ant → lobi lat tiroide

post → faringe laringea (comunica con la faringe mediante
ADITUS LARINGEO) + esofago

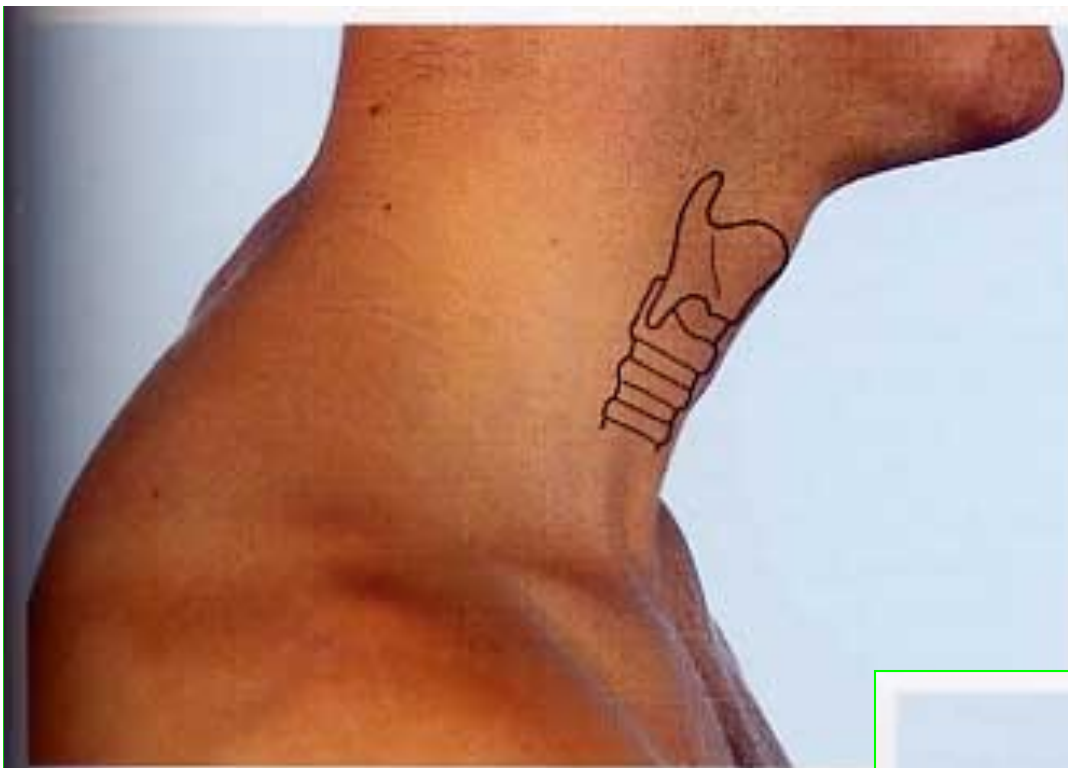C4/C5-C7, 4x4 cm



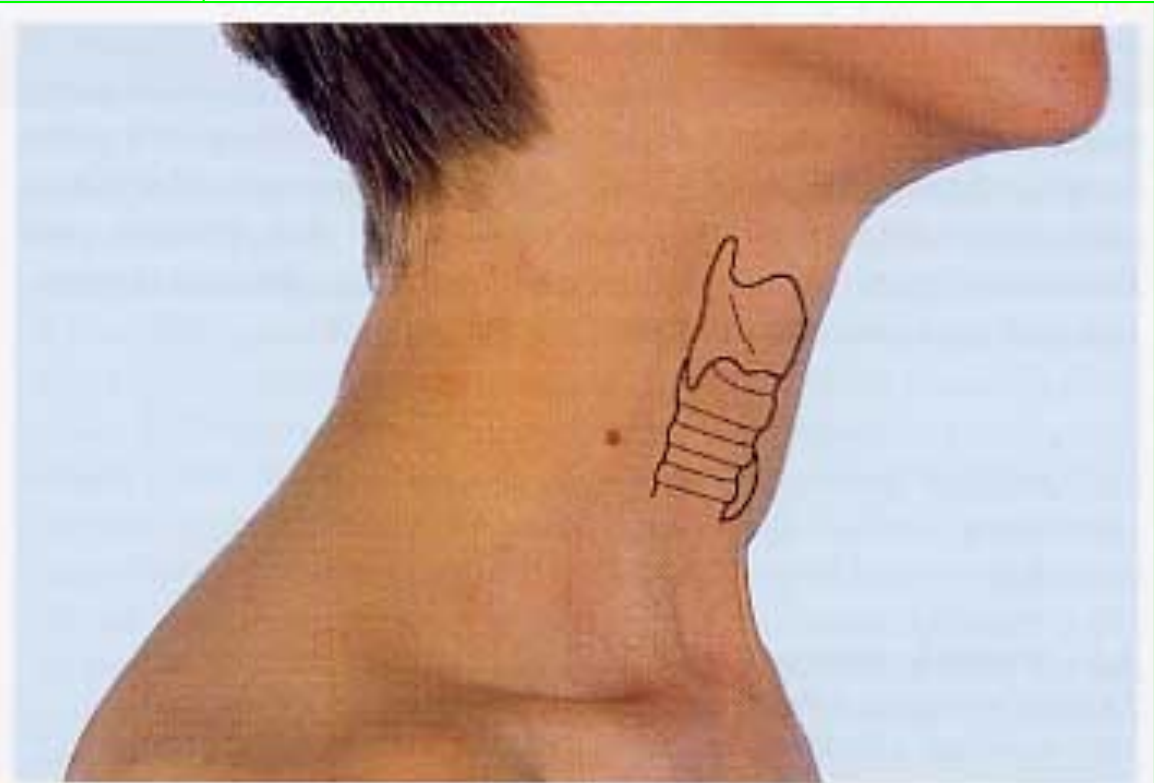
3.3 – Laringe e ghiandola tiroidea

- 1 Corpo dell'osso ioide
- 2 Corno maggiore dell'osso ioide
- 3 Cartilagine tiroidea
- 4 Cartilagine cricoidea

- 5 Membrana cricotiroidea
- 6 Primo anello tracheale
- 7 Lobo della ghiandola tiroidea
- 8 Istmo della ghiandola tiroidea



3.4 - Prominenza laringea nel maschio



3.5 - Prominenza laringea nella femmina

LARINGE:

cartilagini ialine

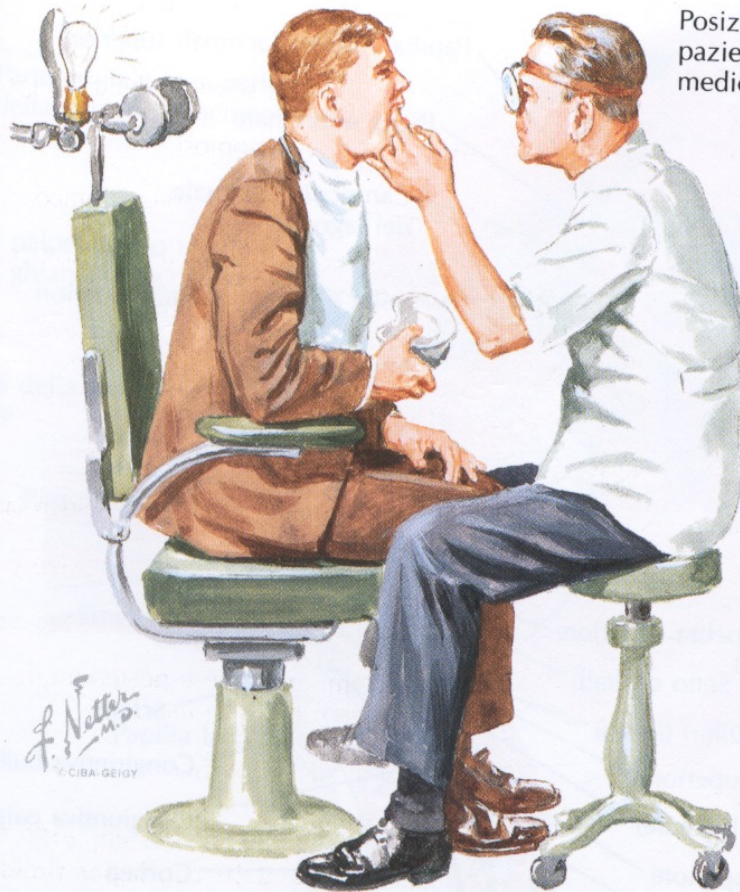
Cartilagini impari:

- TIROIDEA
- CRICOIDEA
- EPIGLOTTICA
(elastica)

Cartilagini pari:

- ARITENOIDEE
- CORNICULATE
- CUNEIFORMI

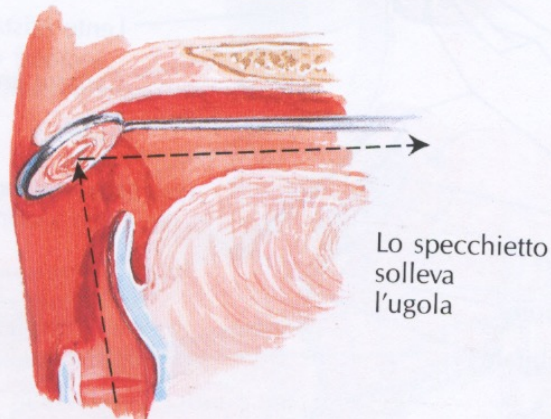
LARINGOSCOPIA (immagine invertita)



Posizione del
paziente e del
medico

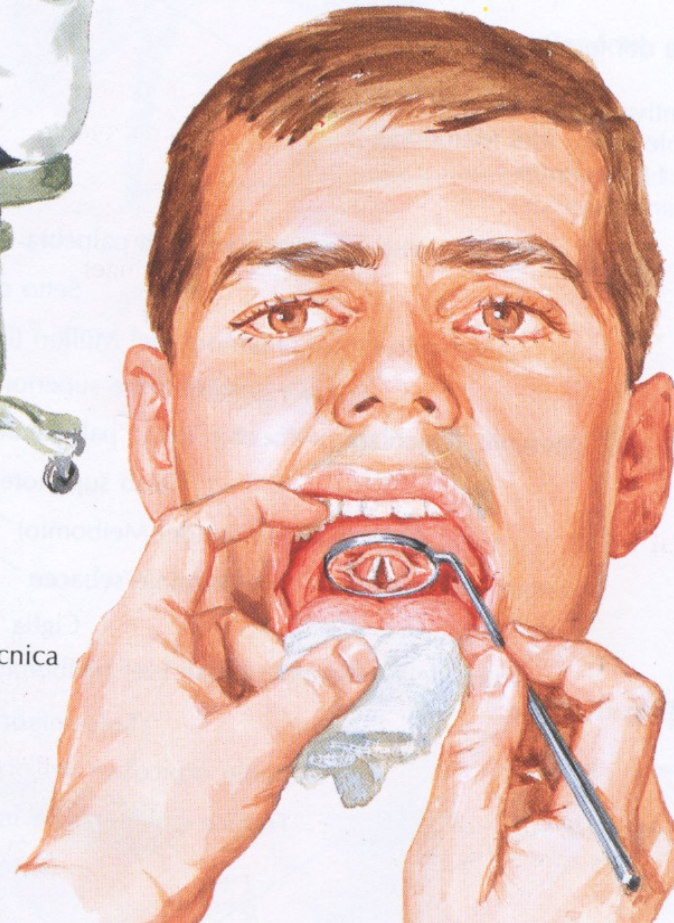


Specchietto riscaldato alla fiamma
per evitare l'appannamento, quindi provato
sul dorso della mano del medico



Tecnica

Lo specchietto
solleva
l'ugola

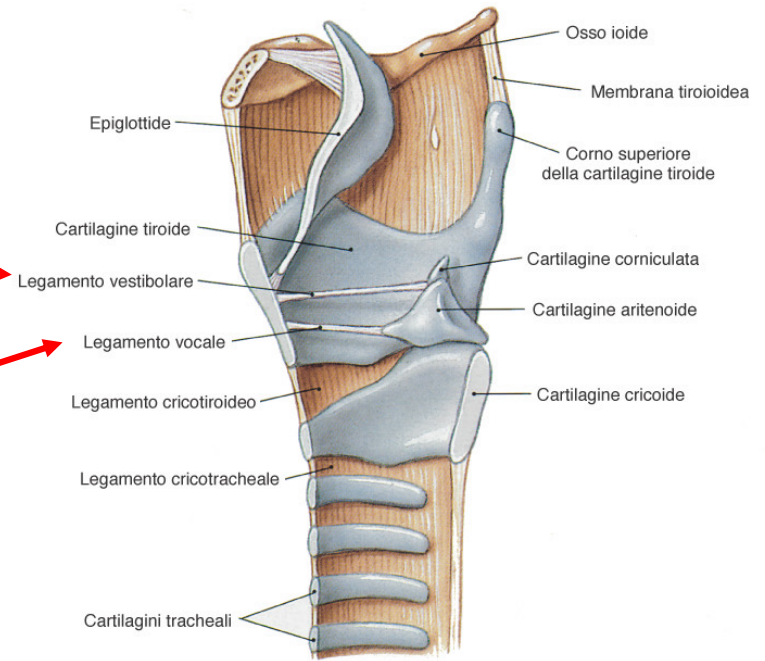


Membrana elastica:

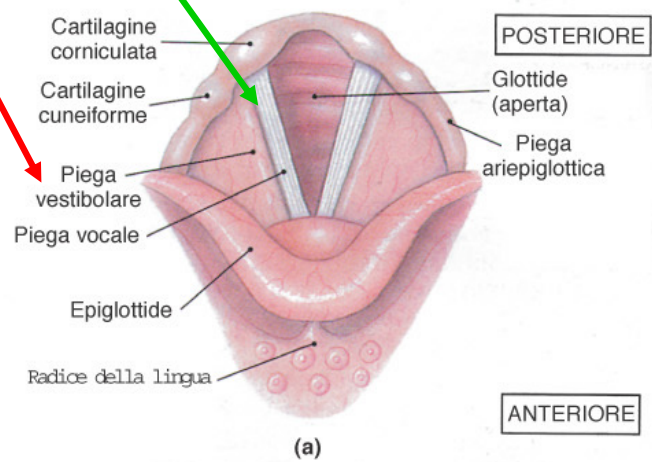
- zona sup

- zona media

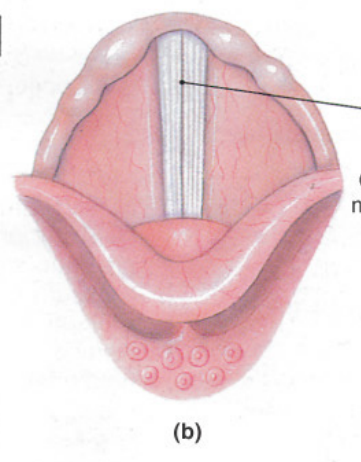
- zona inf



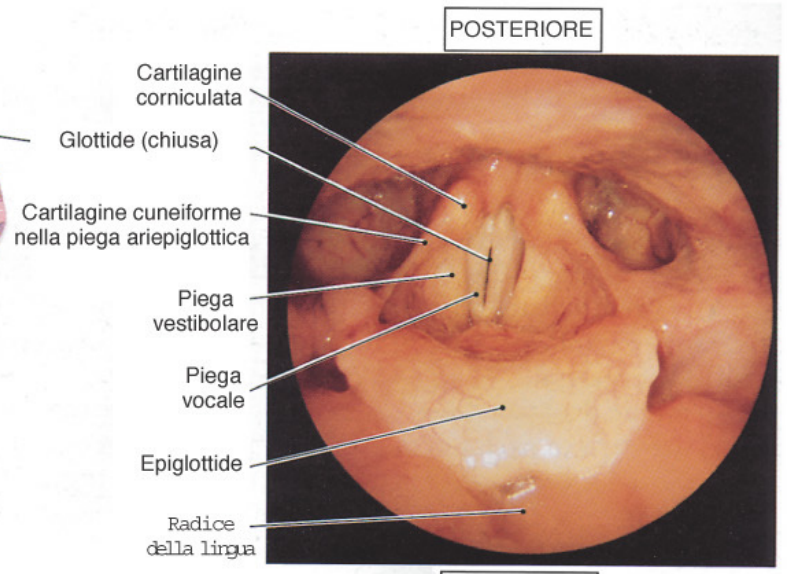
(c) Laringe, sezione sagittale



(a)



(b)



(c) Veduta laringoscopica

FIGURA 24-5

Corde vocali. (a) Glottide aperta. (b) Glottide chiusa. (c) Immagine laringoscopica ottenuta tramite l'inserimento di una macchina fotografica nell'orofaringe, immediatamente al di sopra della laringe.

CORDA VOCALE FALSA
=
LEG. VESTIBOLARE (sup)
rivestito da tonaca mucosa

- NON PRENDONO PARTE ALLA FONAZIONE
- PREVENGONO L'ENTRATA di CORPI ESTRANEI nella GLOTTIDE
- PROTEGGONO LE CORDE VOCALI VERE

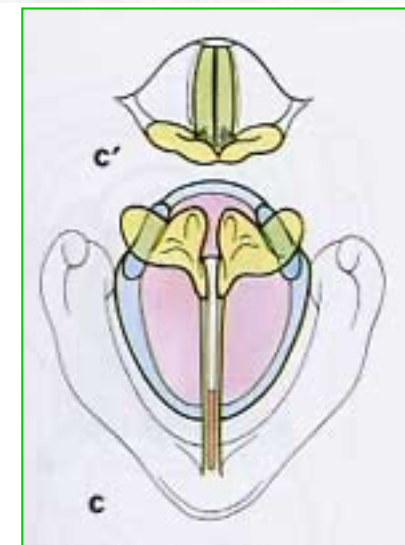
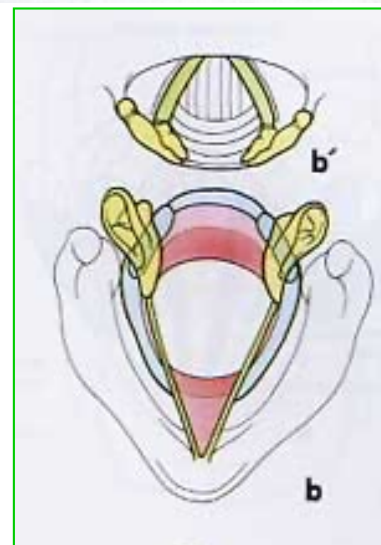
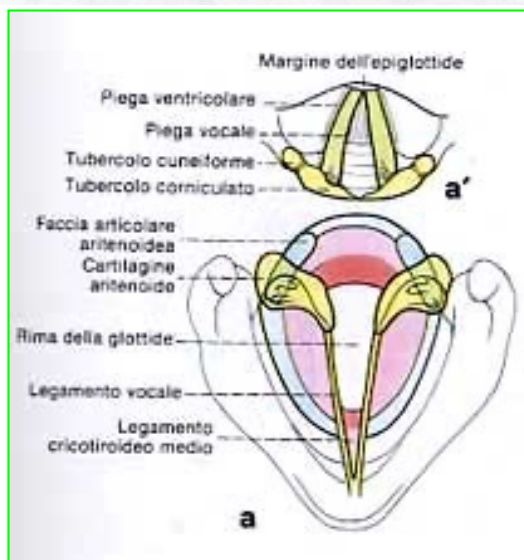
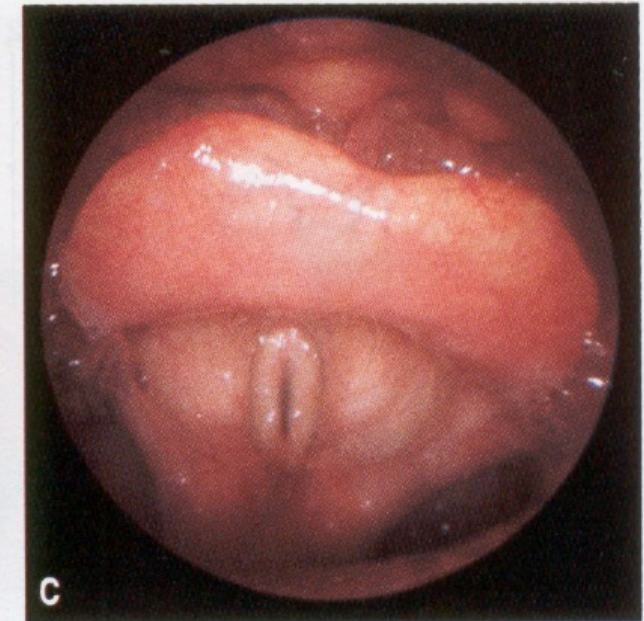
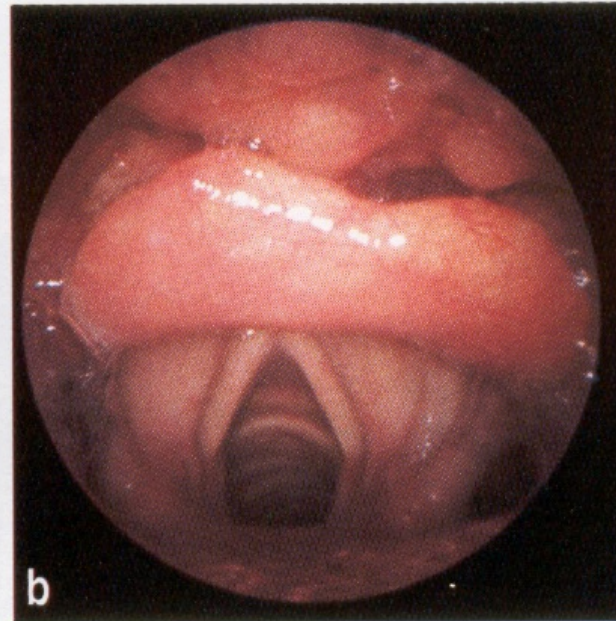
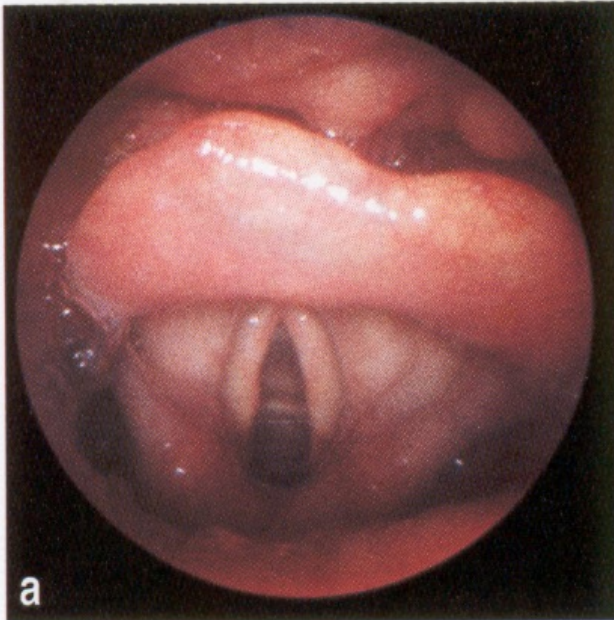
CORDE VOCALI VERE
=
LEG. VOCALI (inf)+ M. VOCALI,
rivestiti da tonaca mucosa con epitelio squamoso stratificato

CORDA VOCALE DX + SN
Con i loro margini liberi delimitano uno spazio detto
RIMA DELLA GLOTTIDE

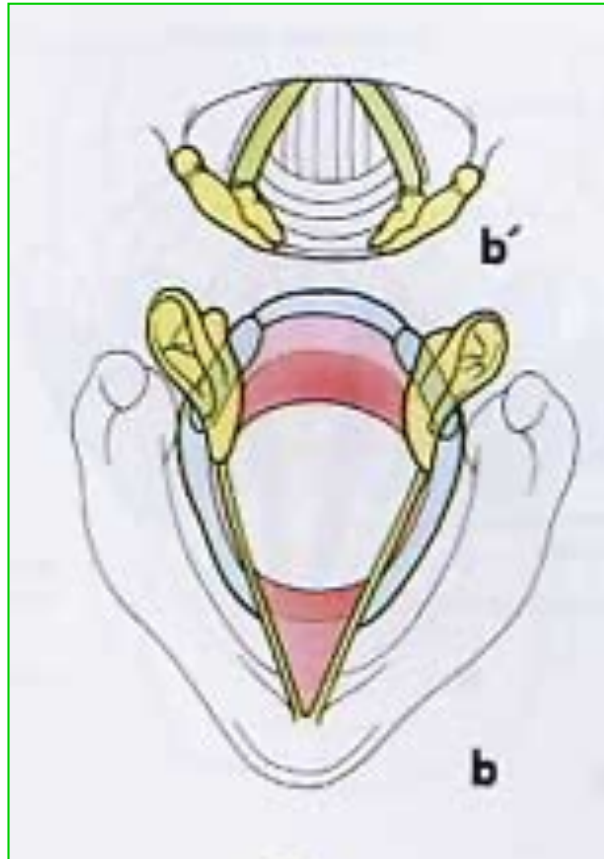
RESPIRAZIONE NORMALE:
Aria nei due seni,
Nessuna produzione di suoni

INSPIRAZIONE
PROFONDA /
breve esp forzate nella
TOSSE

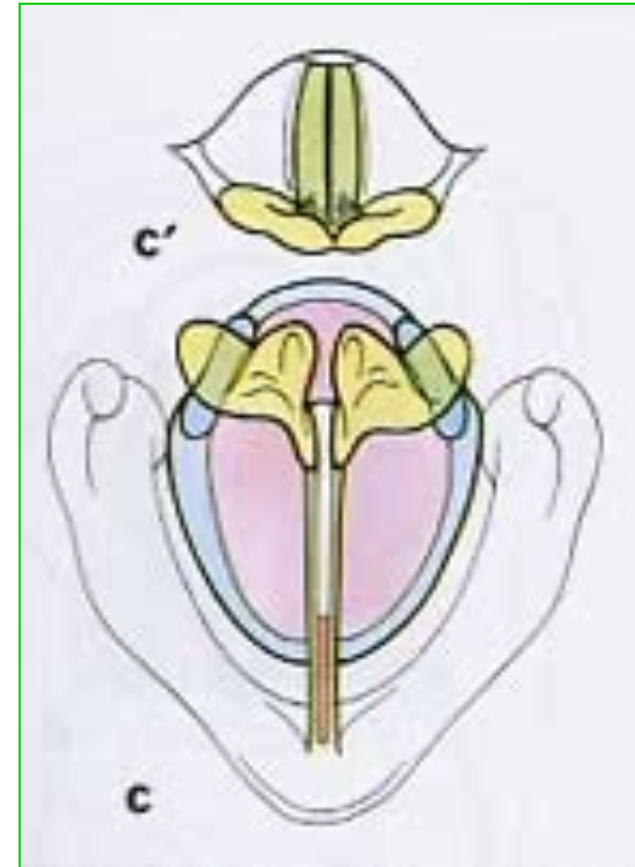
FONAZIONE:
Aria espulsa dai polmoni con
vibrazione delle corde vocali



Respirazione Normale:
Aria nei due sensi,
Nessuna produzione di suoni

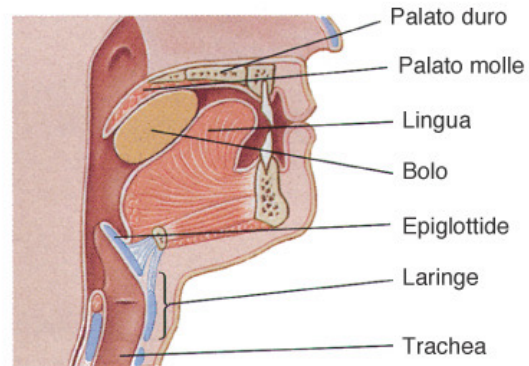


Produzione della voce:
Aria espulsa dai
polmoni con vibrazione
delle corde vocali

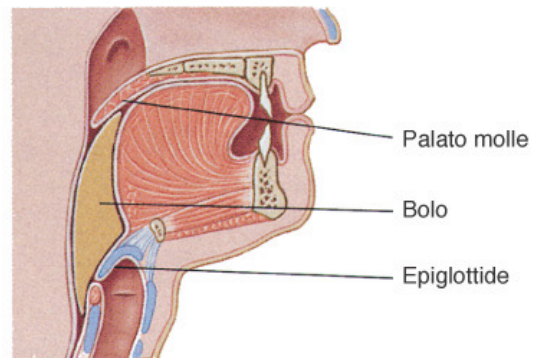


Risonatori: bocca, naso, seni nasali, torace;
Produzione del linguaggio: labbra, denti, lingua.

Fase 1: La lingua spinge il bolo nell'orofaringe



Fase 2: Movimenti laringei piegano l'epiglottide; i muscoli faringei spingono il bolo nell'esofago



Fase 3: Il bolo procede nell'esofago e la laringe ritorna nella posizione iniziale

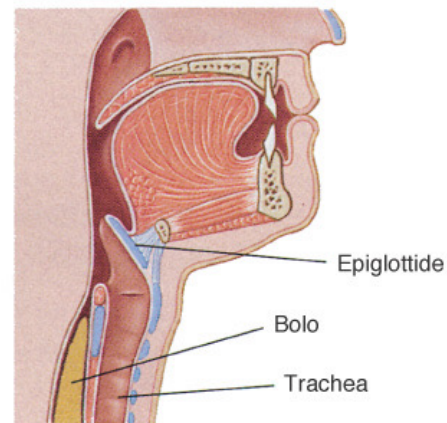


FIGURA 24-6

Movimenti della laringe durante la deglutizione. Durante la deglutizione l'innalzamento della laringe piega l'epiglottide sulla glottide, spingendo così il bolo verso l'esofago.

Fonte: Martini-Timmons (EDISES)- materiale docente

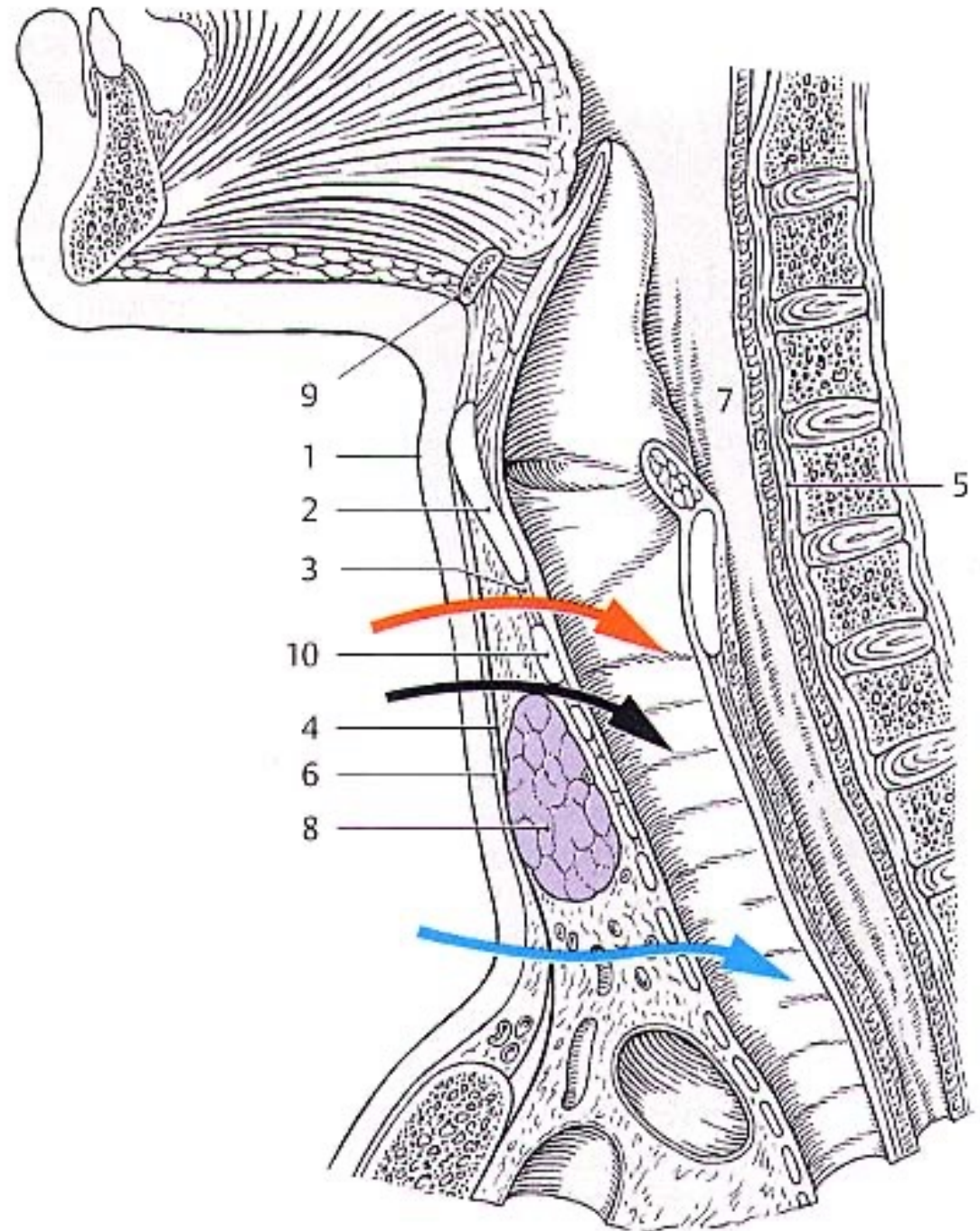
Ostruzione della glottide
(es: rigonfiamento della
mucosa, entrata di corpi
estranei) ⇒ pericolo di
asfissia.

Manovra di Heimlich
poi se non riesce:

CONIOTOMIA:
Incisione leg. Crico-tiroideo

**TRACHEOTOMIA
SUPERIORE**
(Rispetto all'istmo della
tiroide)

**TRACHEOTOMIA
INFERIORE**

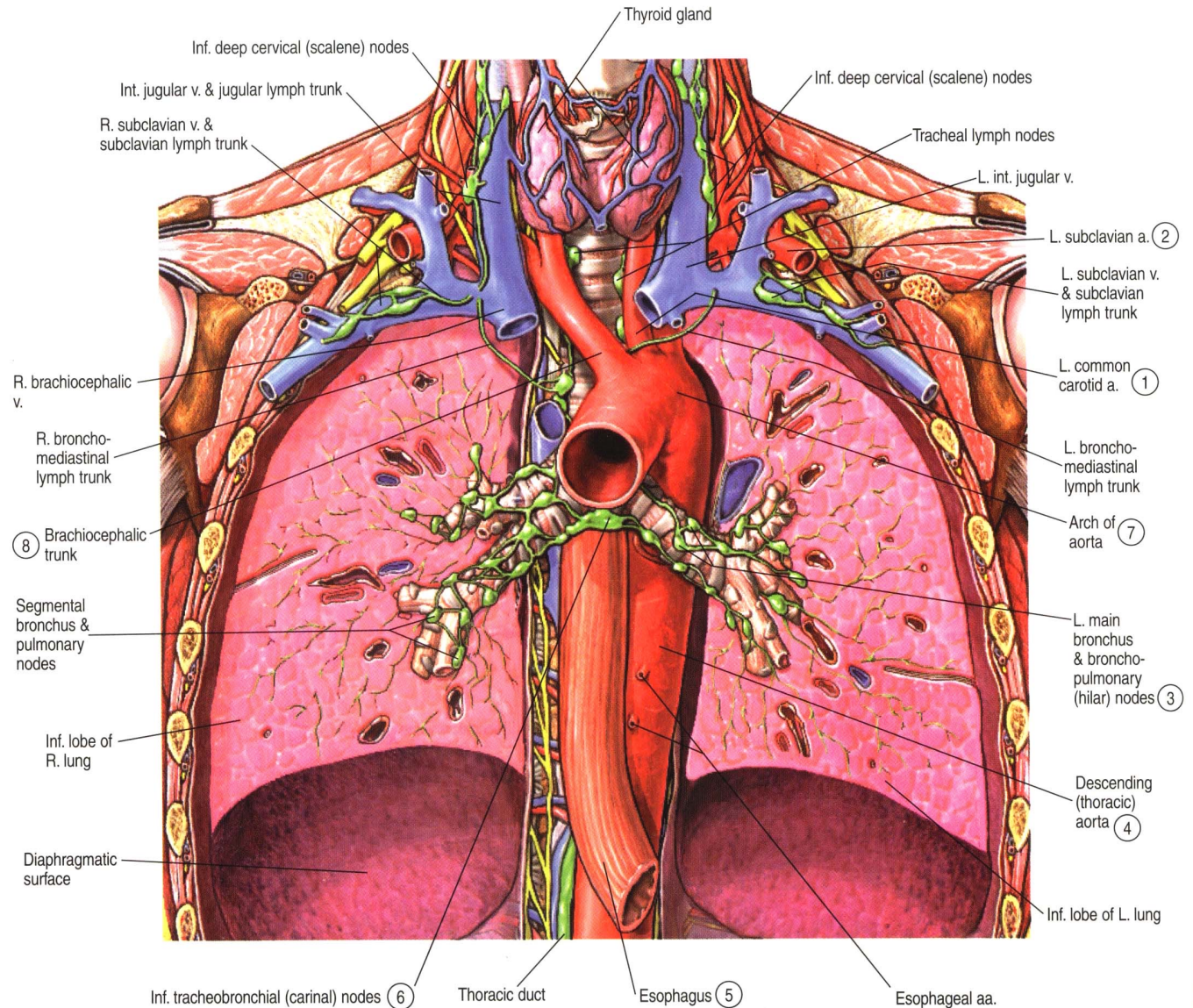


A Vie di accesso alla laringe e alla trachea,
sezione sagittale mediana

Trachea

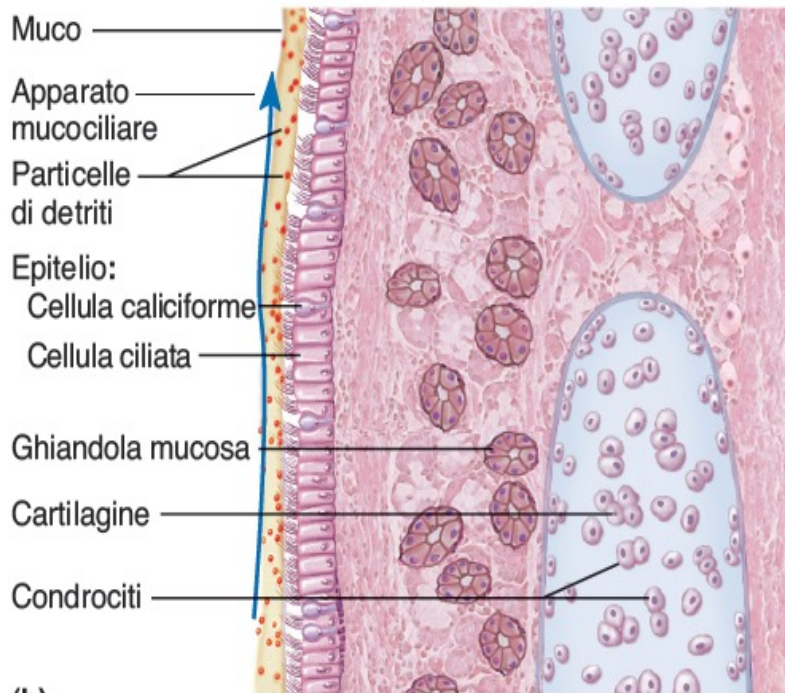
Rapporti anatomici:

- ant → tiroide inf, arco aorta
- post → esofago
- lat → pleure mediastiniche

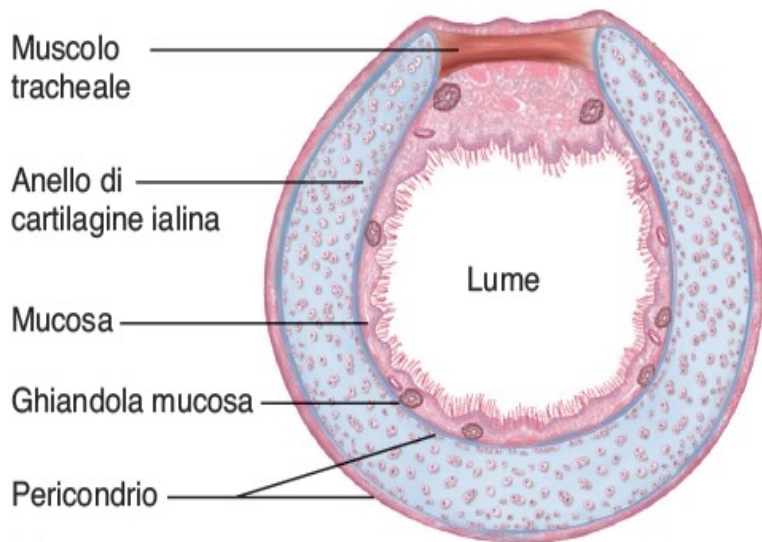


TRACHEA:

- C6-T5,
- 11 cm lunghezza x 2,5 cm diametro
- 15-20 anelli a C + legamenti Anulari + m. tracheali



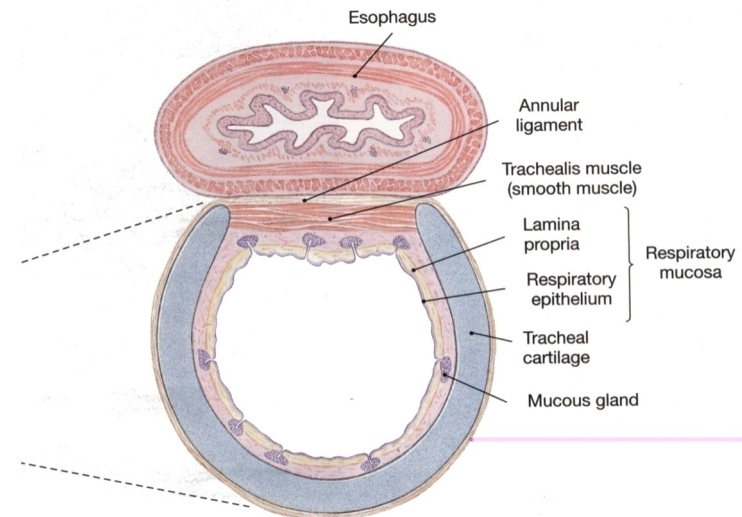
(b)



(c)

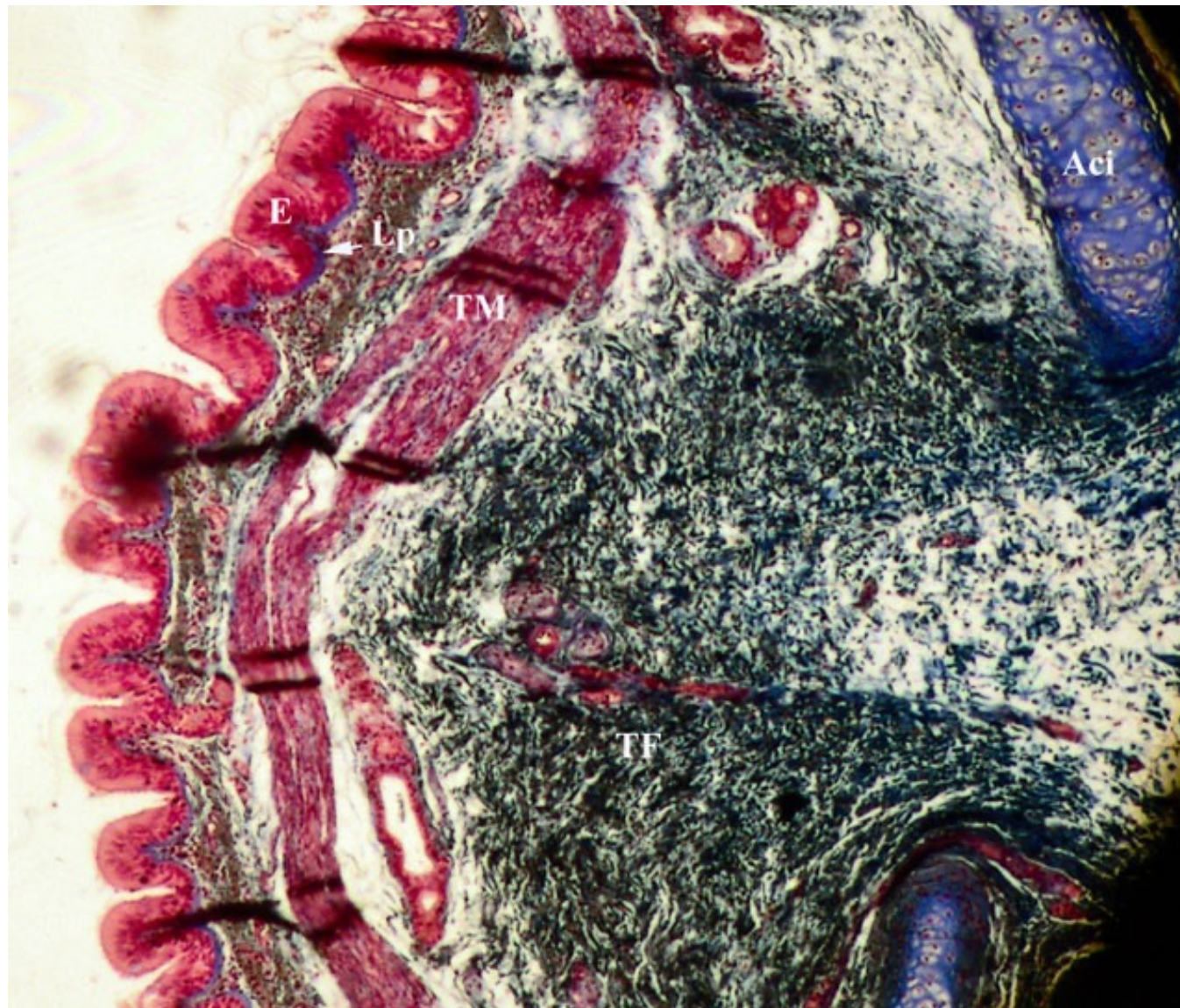
Fonte: Saladin (Piccin) – materiale docente

T. Mucosa +
T. sottomucosa +
m. Tracheale +
T. Avventizia fibrosa
che avvolge la
cartilagine




(b) Trachea and esophagus, transverse section

Fonte: Martini-Timmons (EDISES)- materiale docente



Anelli cartilaginei incompleti (**Aci**) posteriormente: in questo punto la parete appare floscia ed è detta parete membranacea. In tale parte nei preparati istologici la tonaca mucosa appare sollevata in pieghe (per la presenza del muscolo tracheale) e risulta costituita dall'epitelio (**E**) batiprismatico pluriseriato vibratile, che poggia su una lamina propria (**Lp**). Segue la tonaca muscolare (**TM**) che risulta presente solo nella parete posteriore ed è costituita dal muscolo tracheale (m. liscia). Tonaca fibrosa (**TF**): connettivo denso ricco di fibre elastiche, continua in corrispondenza della parte membranacea.

BRONCHI PRINCIPALI



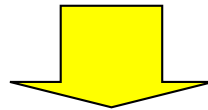
Bronco DX
(> diametro,
discesa vert.,
+ facile ostru-
zione)

Bronco SN



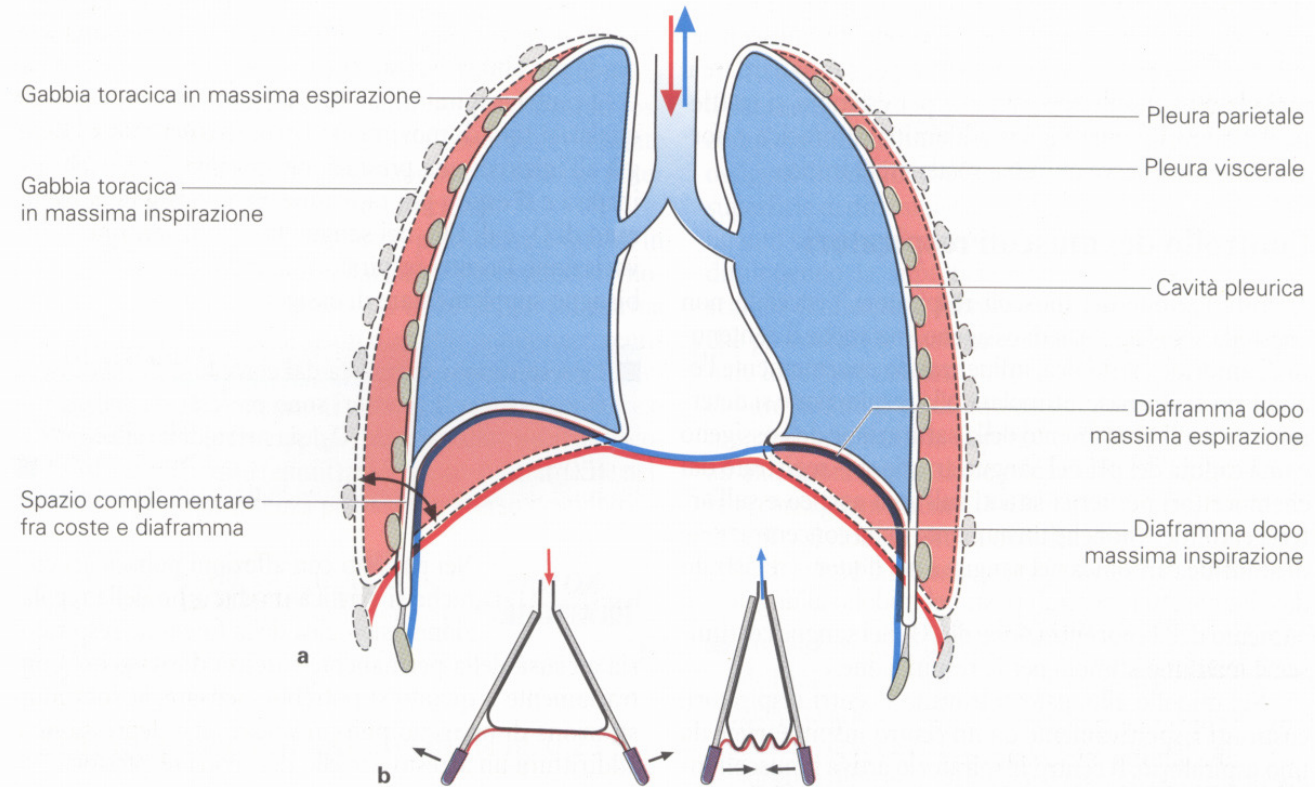
ILO polmone
DX

ILO polmone
SN

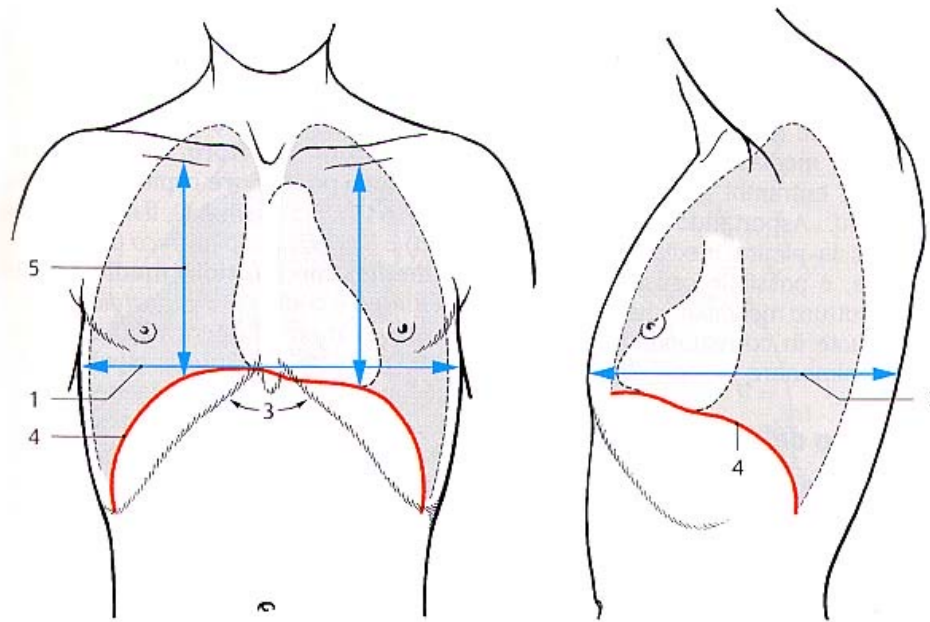


Si suddividono fino a formare il
PARENCHIMA polmonare,
delimitati da trabecole
connettivali

Meccanica respiratoria

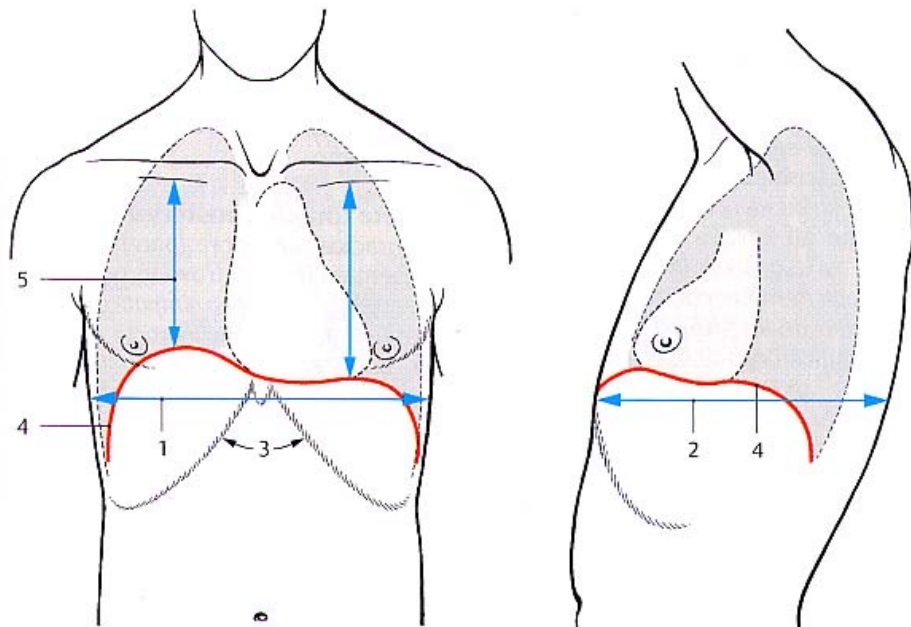


Diaframma = m. INSPIRATORIO!



INSPIRAZIONE

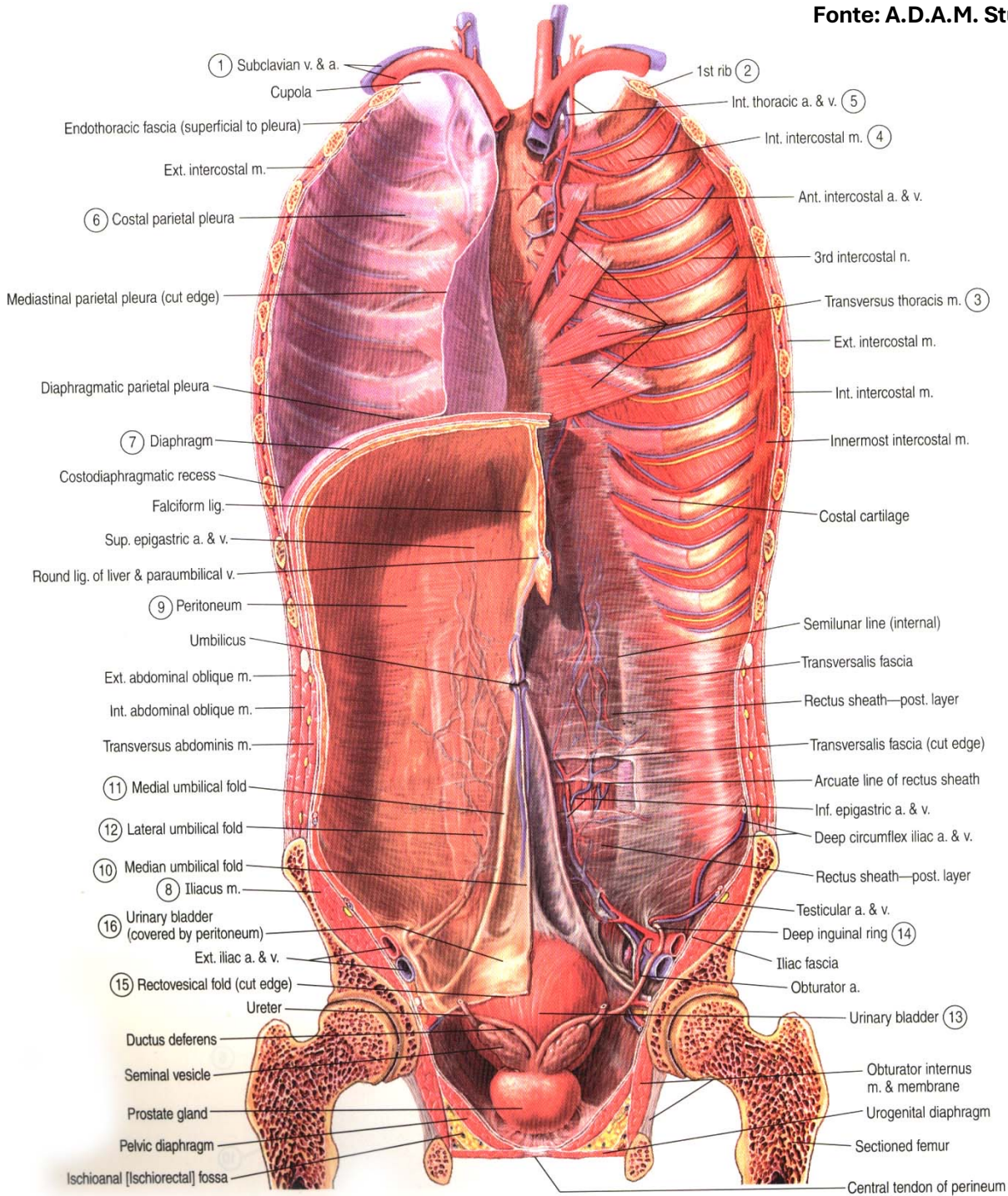
A Posizione inspiratoria



ESPIRAZIONE

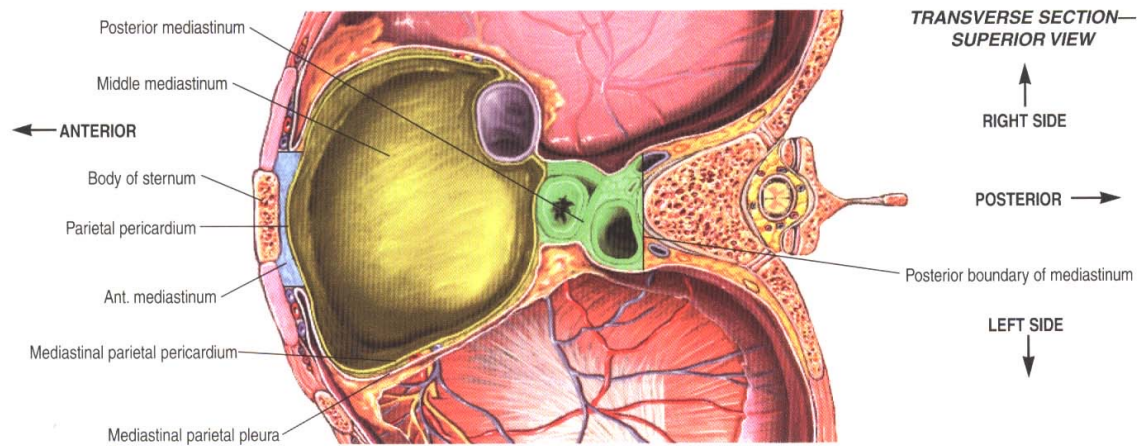
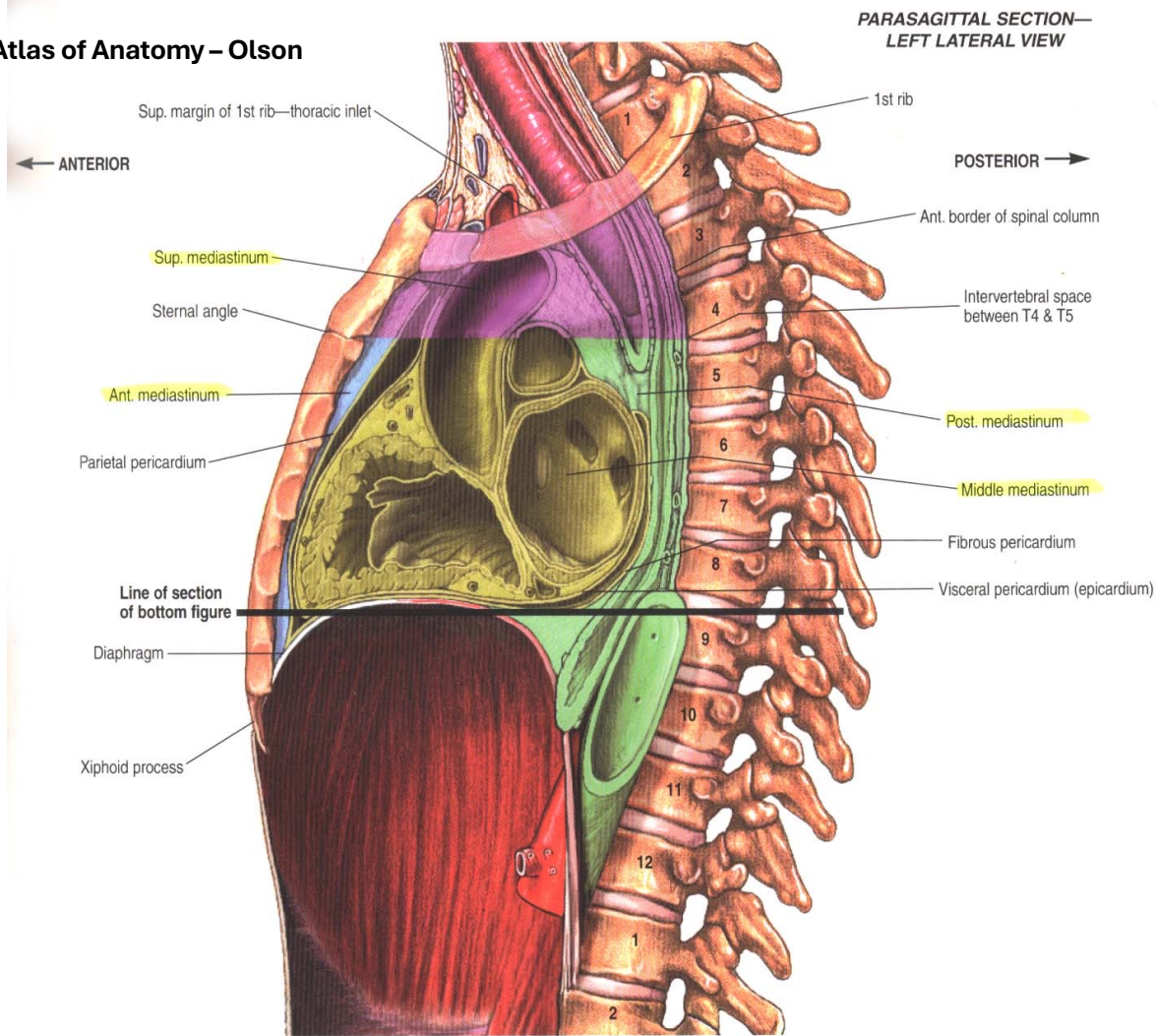
B Posizione espiratoria

A, B Posizioni respiratorie del torace e del diaframma, immagini fotografica e radiologica sovrapposte



POSTERIOR (INTERNAL) VIEW OF ANTERIOR BODY WALL

Fonte: A.D.A.M. Student Atlas of Anatomy – Olson



M. diaframma

origine: processo xifoideo, coste e cartilagini costali VII-XII, facce ant.
Vertebre lombari

inserzione: centro frenico

Pilastri: destro e sinistro da L2 e L3

Orifizi: aortico, esofageo (+ nervi vaghi), v. cava inf

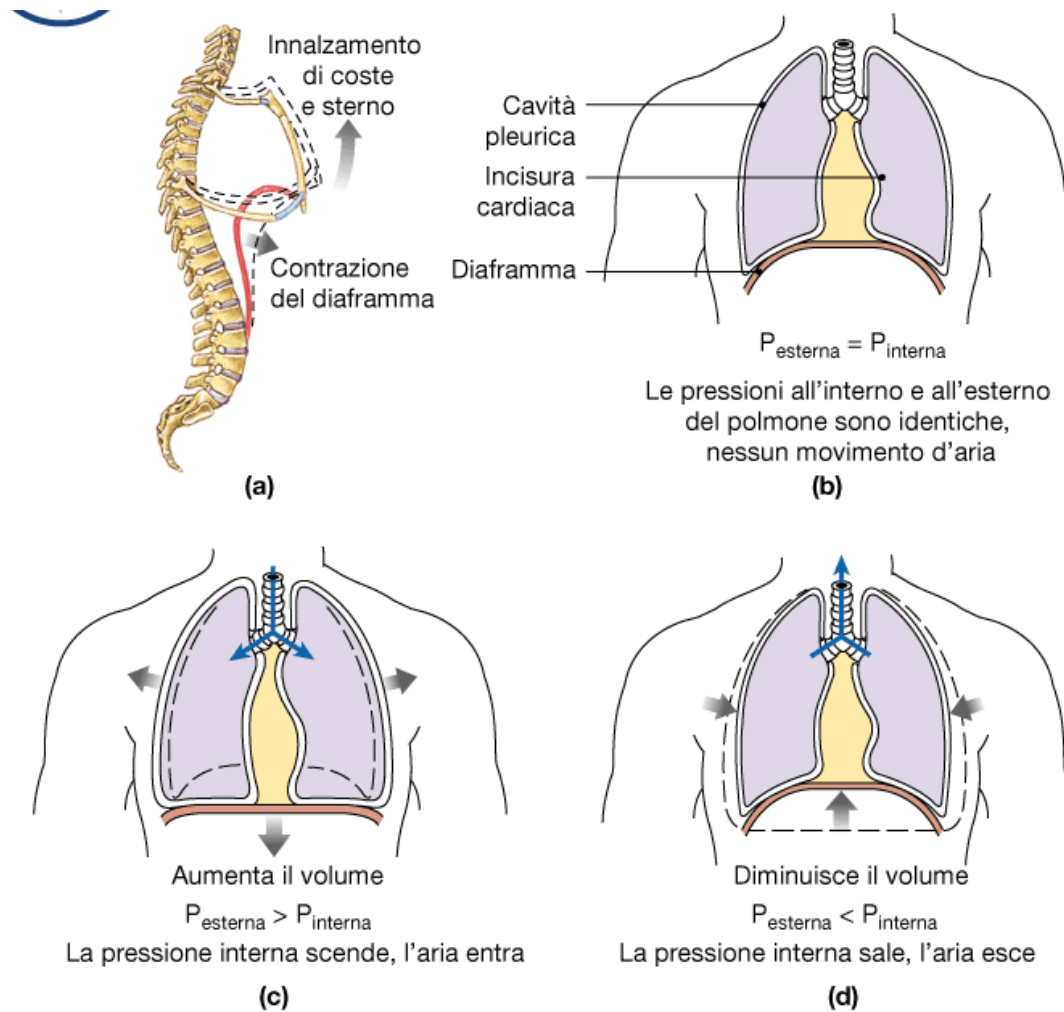


Figura 23-14 Meccanismo della ventilazione polmonare. L'icona guida nel riquadro ombreggiato mette in evidenza l'argomento trattato in questa figura. **(a)** Quando le coste si sollevano o il diaframma si abbassa, il volume della cavità toracica aumenta. **(b)** A diaframma fermo non vi è movimento d'aria. **(c) Inspirazione:** l'elevazione della gabbia toracica e la contrazione del diaframma aumentano le dimensioni della cavità toracica. La pressione all'interno della cavità toracica scende e l'aria penetra nel polmone. **(d) Espirazione:** quando la gabbia toracica torna alle dimensioni di partenza e il diaframma si rilassa, il volume della cavità toracica diminuisce, la pressione intrapolmonare aumenta e l'aria esce dal polmone.