

Il download del materiale implica l'accettazione del divieto di estrazione delle immagini e la diffusione esterna del materiale e di condivisione con terzi non iscritti al corso.



UNIVERSITÀ
DEGLI STUDI
DI TRIESTE

Apparato riproduttivo maschile

CdS in FARMACIA e CTF
Corso di Anatomia Umana
Prof.ssa Ponti Cristina

Organizzazione generale dell'apparato riproduttivo

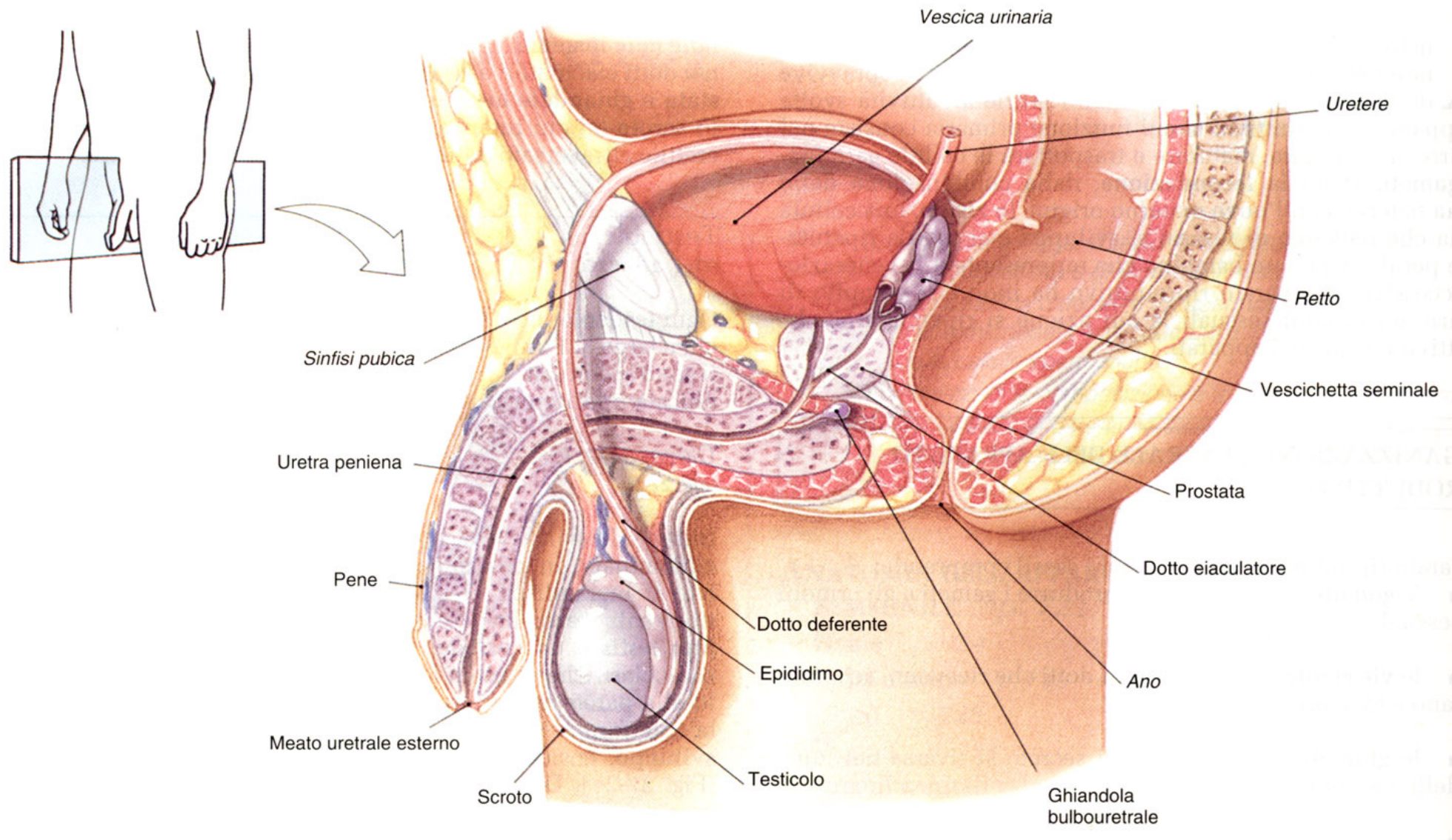
In entrambi i sessi è costituito da:

1. **GONADI** (produzione dei gameti e ormoni sessuali);
2. **VIE GENITALI** (sistema di dotti che ricevono, accumulano e trasportano i gameti);
3. **GHIANDOLE ANNESSE** (secreto riversato nelle vie genitali);
4. **GENITALI ESTERNI** (formazioni perineali)

Anatomia dell'apparato genitale maschile

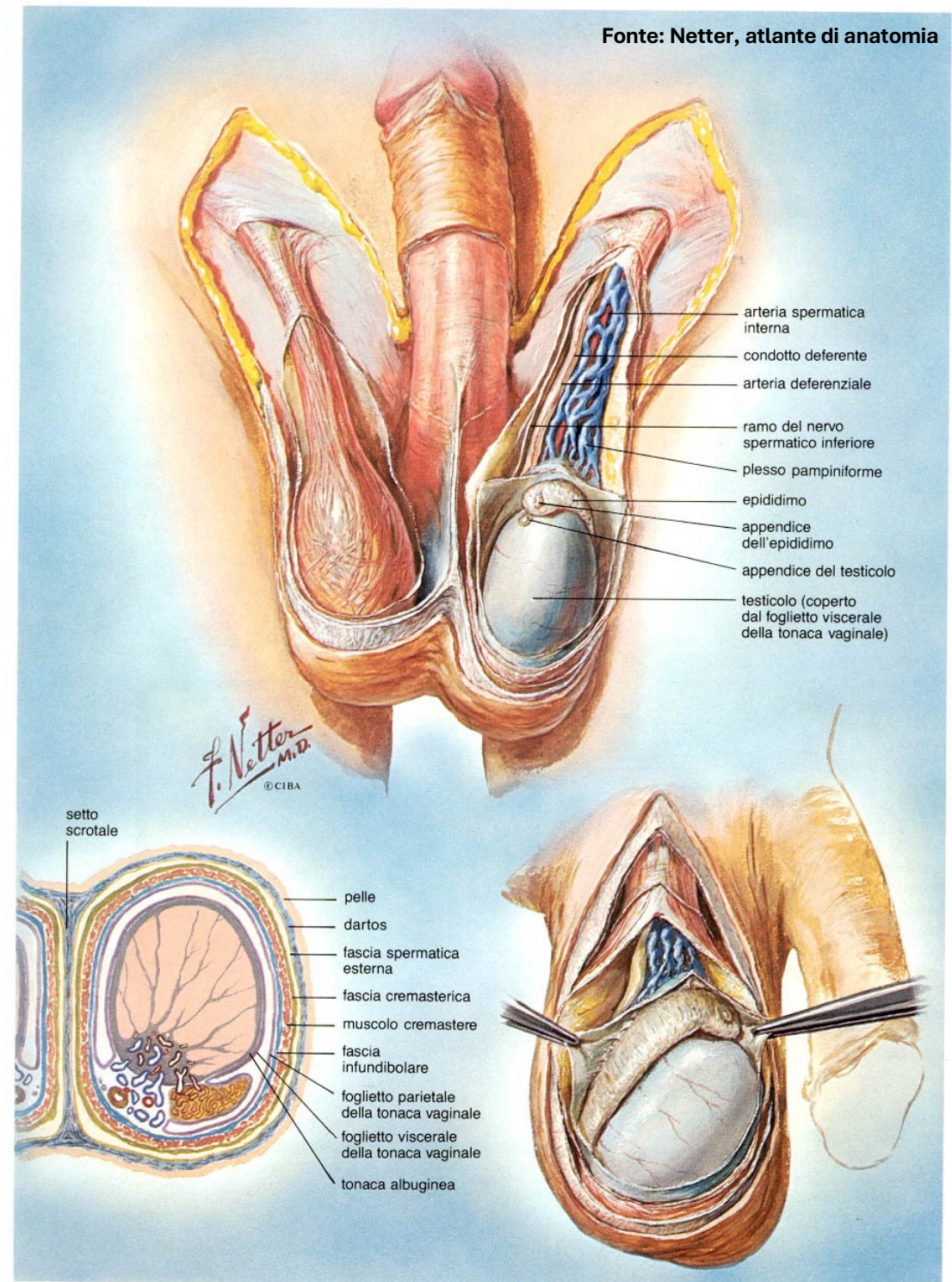
1. **GONADI** = testicoli (produzione spermatozoi e ormoni sessuali)
2. **VIE GENITALI** = vie spermatiche = epididimo + condotto deferente + condotto eiaculatore + uretra;
1. **GHIANDOLE ANNESSE** = vescichette seminali, prostata, ghiandole bulbouretrali (producono il liquido seminale)
2. **GENITALI ESTERNI** = scroto + pene

Anatomia dell'apparato genitale maschile




TESTICOLO

- Forma: ovoide schiacciato
- Dimensioni: lungh. 5 cm, spessore 2,5 cm, peso 10-15g
- Colore: bianco-azzurrognolo
- Consistenza: duro-elastica
- contenuti nello scroto (sacco cutaneo-muscolare sita inferiormente al perineo e anteriormente all'ano).
 - Sup. → sospeso al funicolo o cordone spermatico;
 - Inf. → fissato al fondo scrotale mediante leg. scrotale.




Discesa dei testicoli (vita embrionale, dal VII mese)

Formazione: Cavità addominale,
adiacenti ai reni

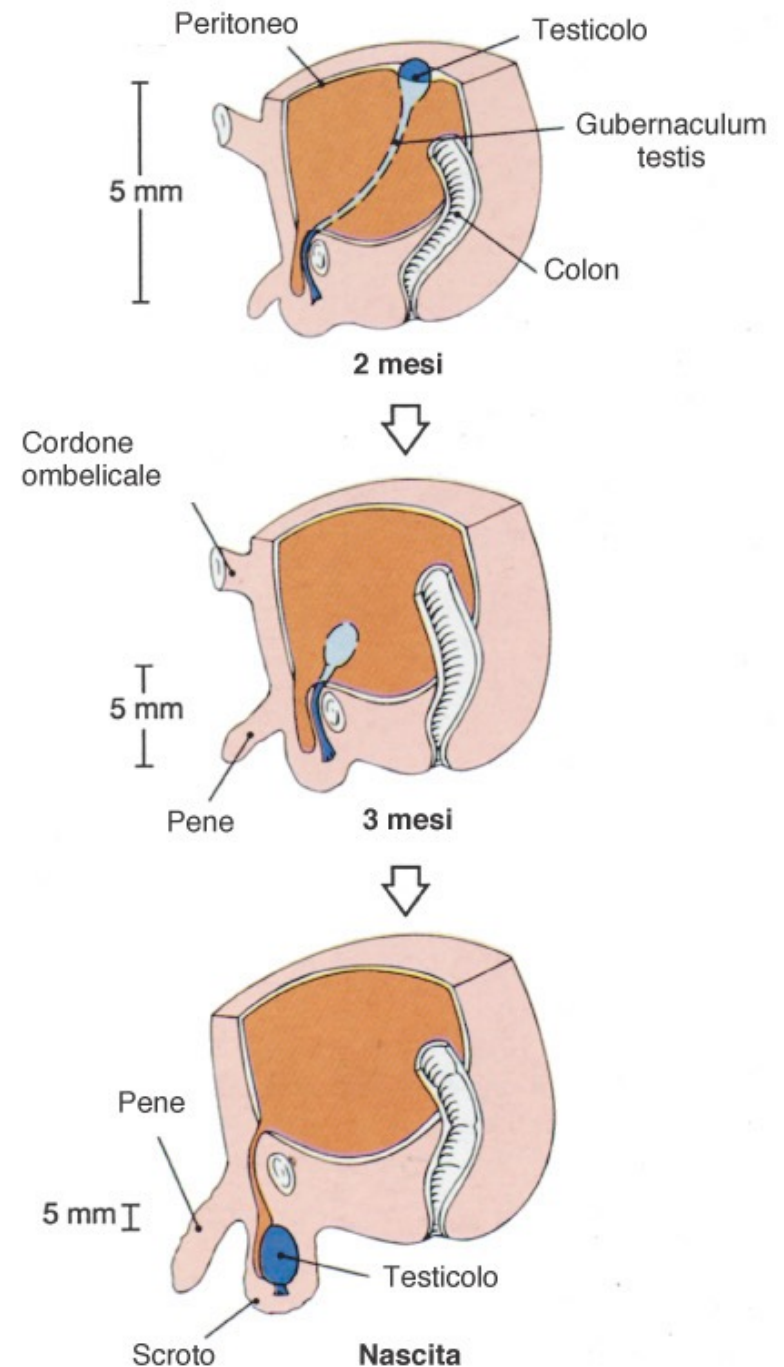


VII mese: rapido accrescimento,
discesa antero-inferiore, verso parete
addominale ant. e scroto, attraverso il
gubernaculum testis (cordone
connettivo-muscolare) che si contrae
per effetto ormonale

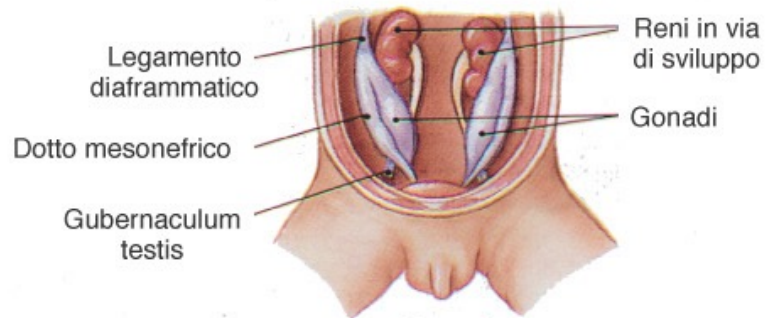


dotti deferenti, vasi e nervi testicolari →
formano il funicolo spermatico

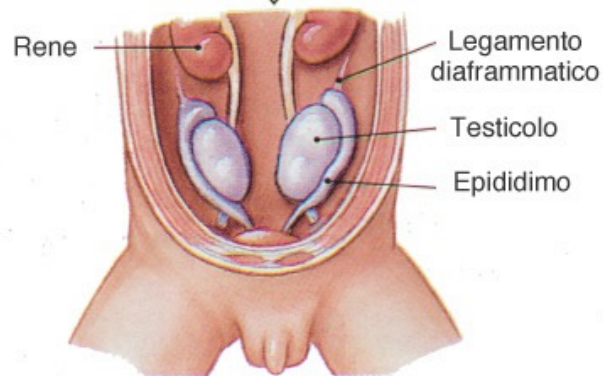
Max accrescimento: tra i 20 e 30 anni,
poi iniziano a rimpicciolire.



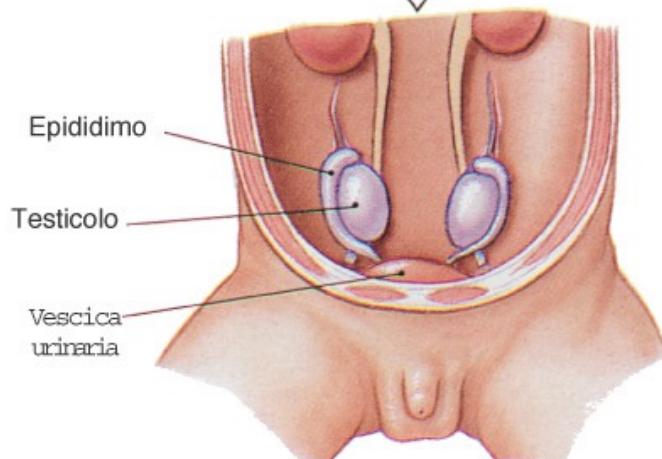
(a) Discesa del testicolo, veduta laterale



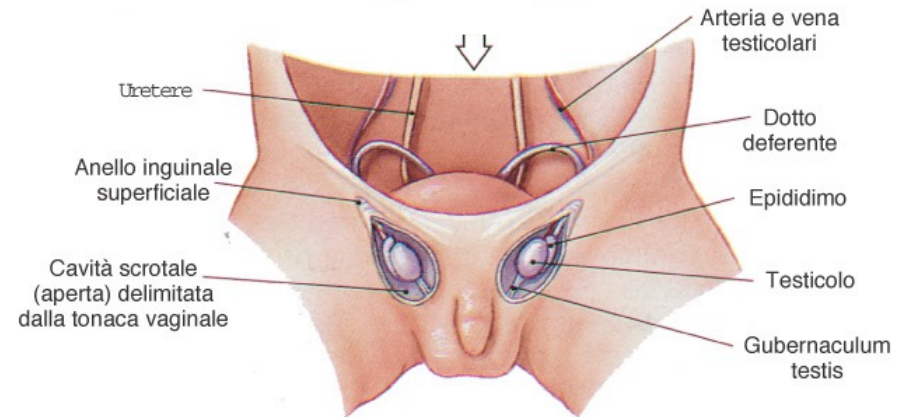
2 mesi



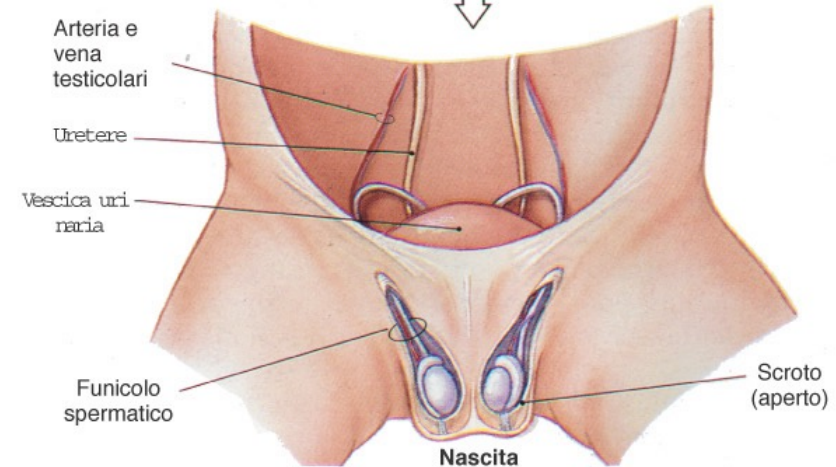
3 mesi



4 mesi



7 mesi



Nascita

(b) Discesa dei testicoli, veduta anteriore

Mancata discesa =
CRIPTORCHIDISMO
Necessario intervento, per la
maturazione degli spermatozoi
è necessaria una T inferiore di
2°C rispetto alla corporea

★ **FUNICOLO SPERMATICO** = dotto deferente + a. testicolare + plesso pampiniforme + v. testicolare + nn. ileo-inguinale e genito-femorale (plesso lombare), avvolti da fasci connettivali e muscolari;

Decorso: **canale inguinale** (connette la borsa scrotale ★ alla cavità peritoneale) → testicolo

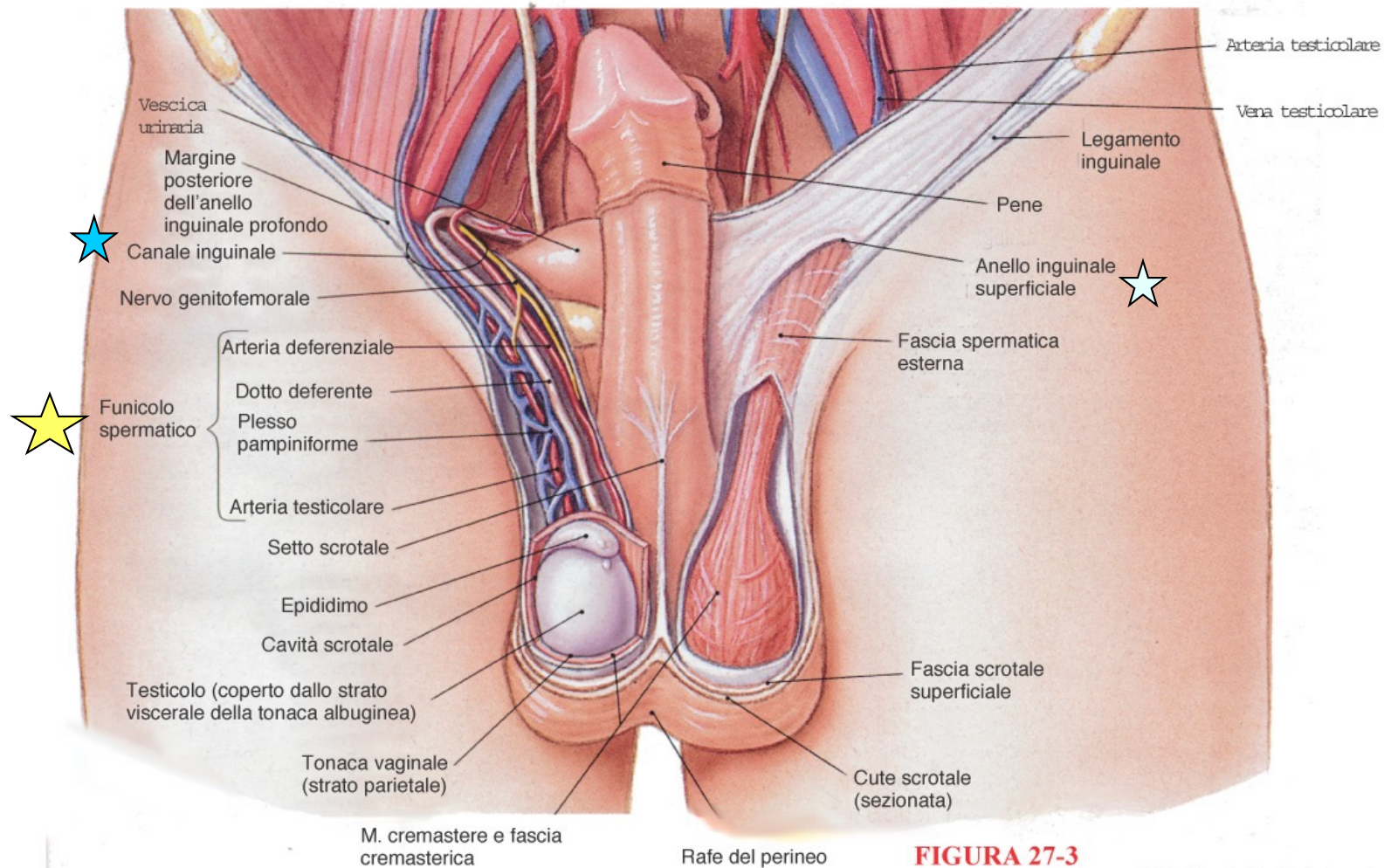


FIGURA 27-3

Apparato genitale maschile, Parte II. Veduta anteriore delle gonadi, dei genitali esterni e delle formazioni ad essi associate.

Patologie correlate

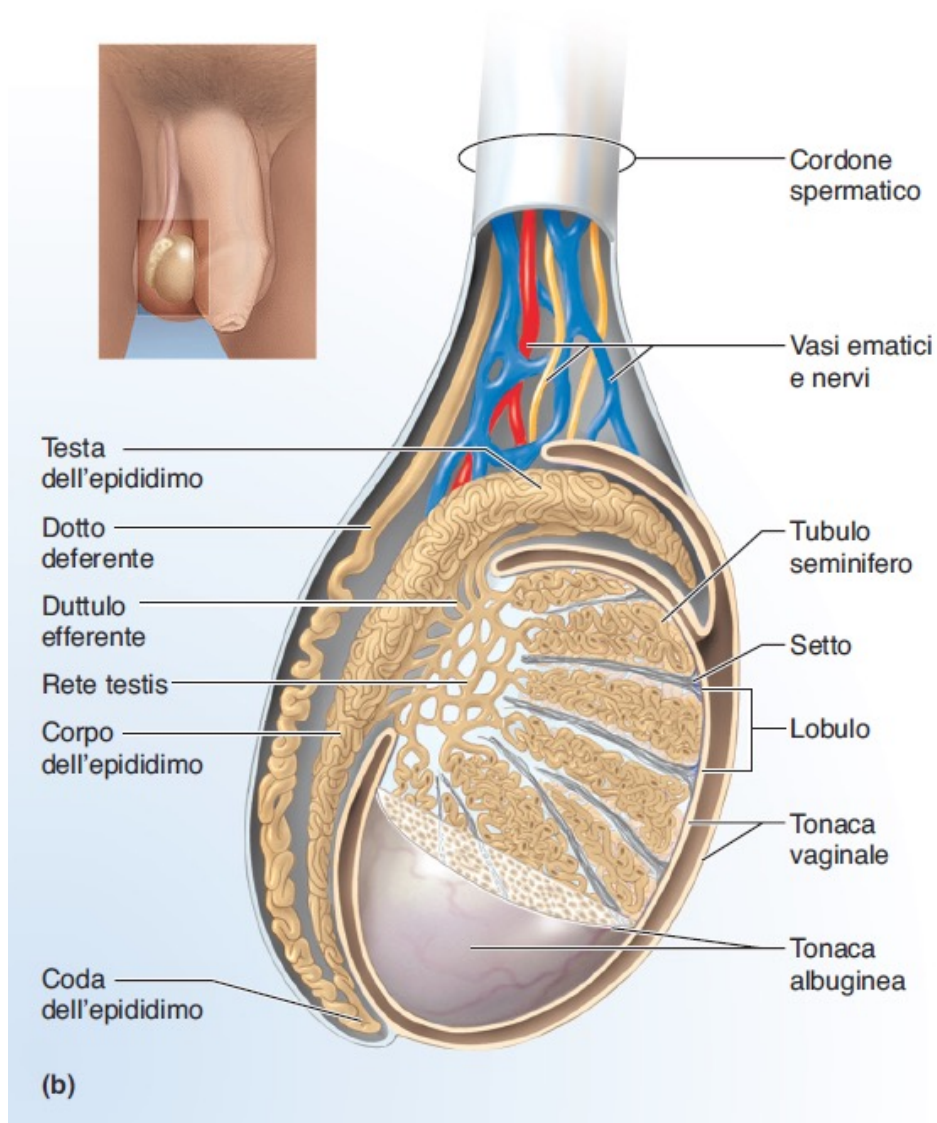
1. Torsione del testicolo nella cavità scrotale (generalmente nei bambini o adolescenti):

⇒ riduzione vascolarizzazione ⇒ dolore inguinale e gonfiore scrotale dal lato affetto ⇒ necessaria manipolazione esterna o chirurgica entro 4-6h (oltre rischio di orchietomia = rimozione chirurgica del testicolo);

2. Ernia inguinale:

⇒ la presenza del cordone spermatico nel canale inguinale crea un'area di minore resistenza nella parete addominale del maschio (nella femmina il canale inguinale contiene solo n. ileo inguinale e leg. rotondo dell'utero = molto sottile)

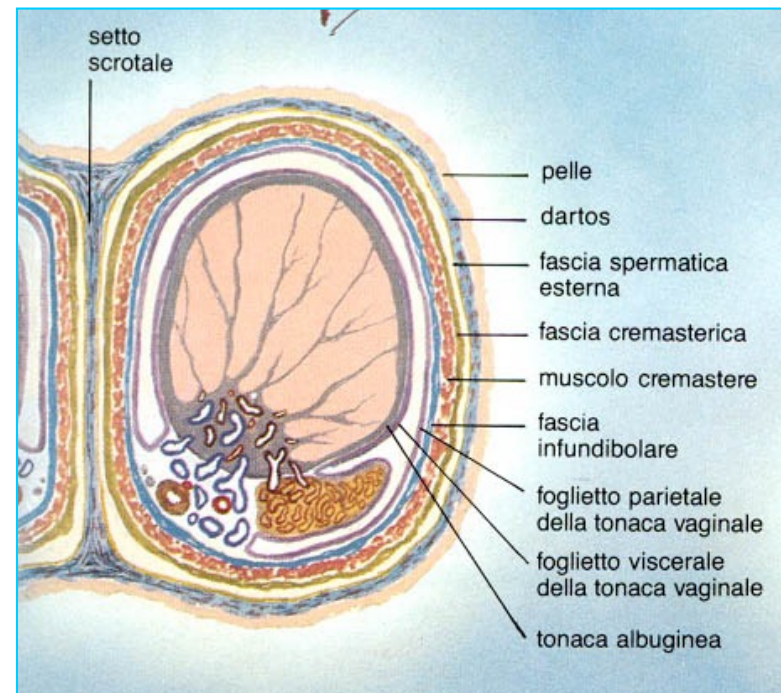
RIVESTIMENTO DEI TESTICOLI



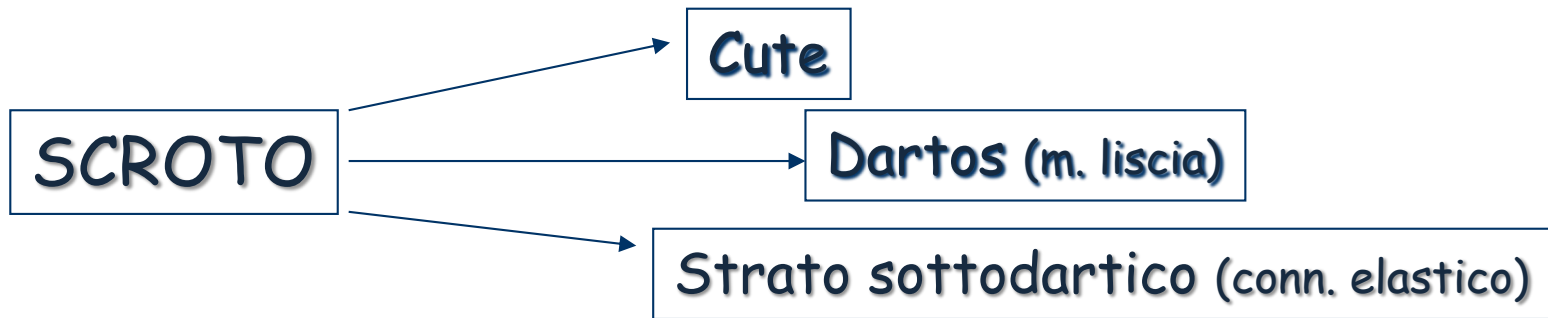
Fonte: Saladin (Piccin) – materiale docente

Dall'esterno all'interno è costituito da:

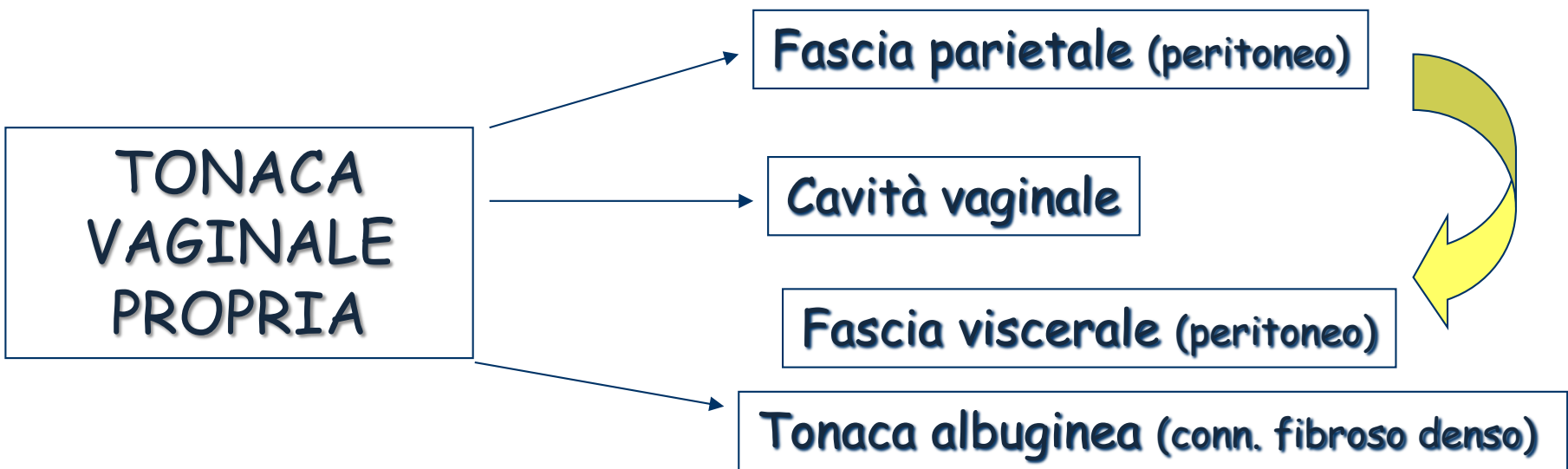
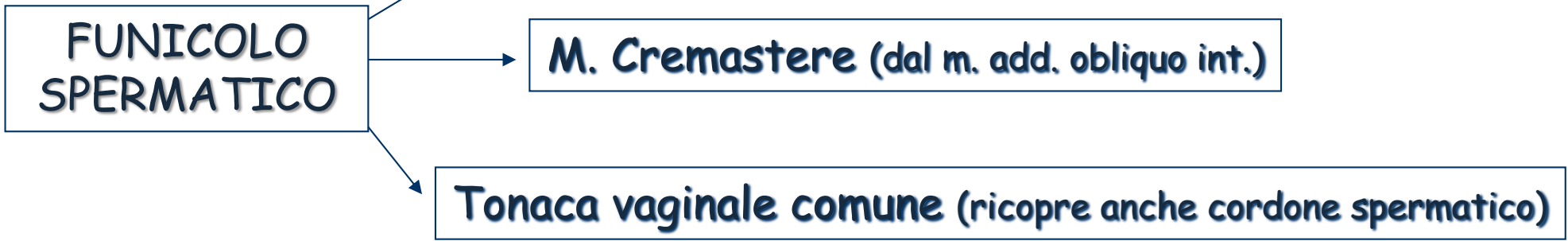
- **BORSA SCROTALE** (Suddivisa in due cavità scrotali da un ispessimento della superficie scrotale detto rafe perineale).
- **CORDONE o FUNICOLO SPERMATICO**
- **TONACA VAGINALE PROPRIA**



Fonte: Netter, atlante di anatomia



Fascia cremasterica del Cooper (dal m. add. obliquo est.)



TONACA
ALBUGINEA
(conn. fibroso
denso)

LOBULI del
TESTICOLO
(200-300)



TUBULI SEMINIFERI
CONTORTI (~ 800)

CELL. INTERSTIZIALI
del LEYDIG nel conn.
lasso interstiziale

TUBULI RETTI

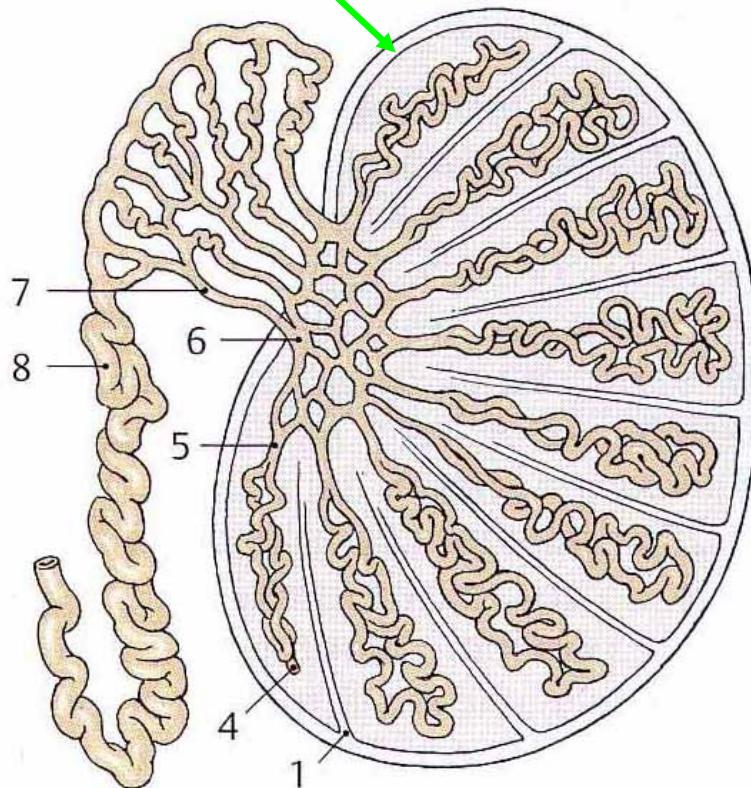
mediastino

RETE TESTIS

DOTTI EFFERENTI (15-20)

CANALE dell' EPIDIDIMO

CANALE DEFERENTE



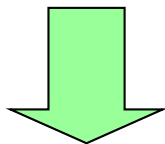
B Sistema canalicolare del testicolo e dell'epididimo

TUBULI SEMINIFERI



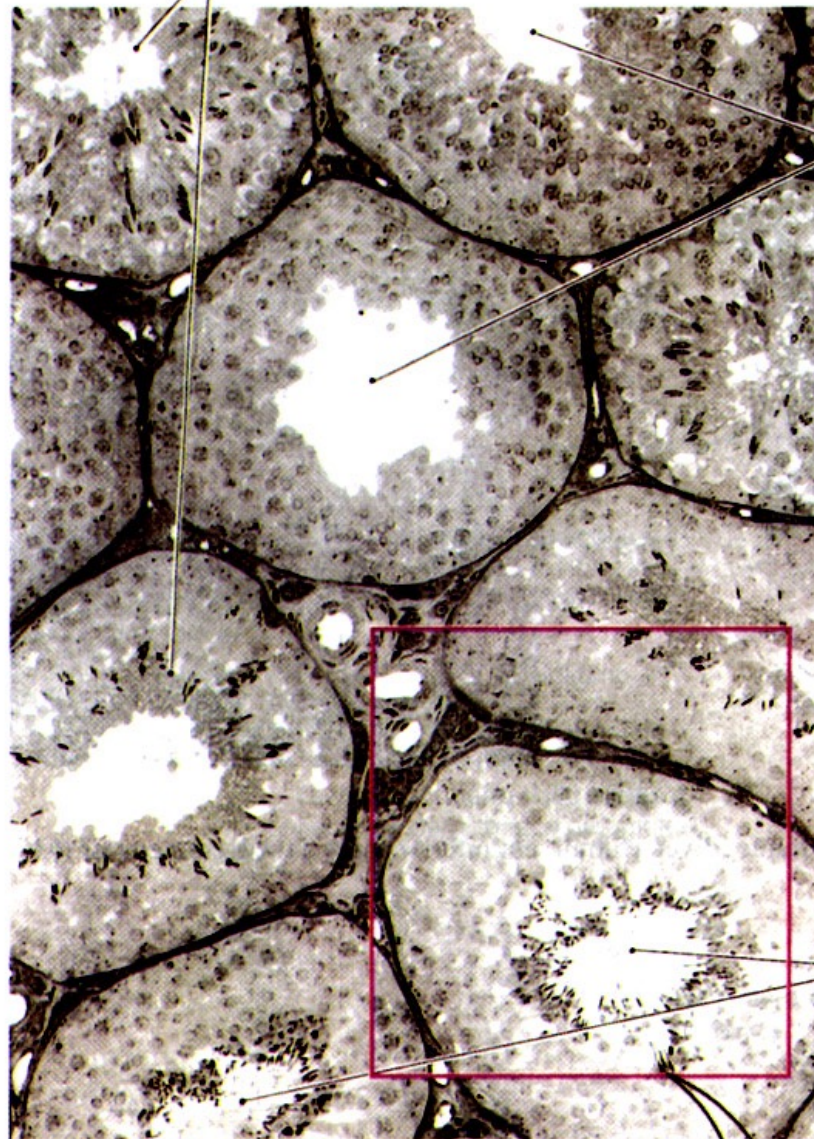
SPERMATOGENESI

CELLULE del LEYDIG



PRODUZIONE
ANDROGENI

Tubuli seminiferi contenenti spermatidi in fase avanzata di differenziamento



Tubuli seminiferi contenenti spermatidi in fase iniziale di differenziamento

Tubuli seminiferi contenenti spermatozoi

(a) Tubuli seminiferi

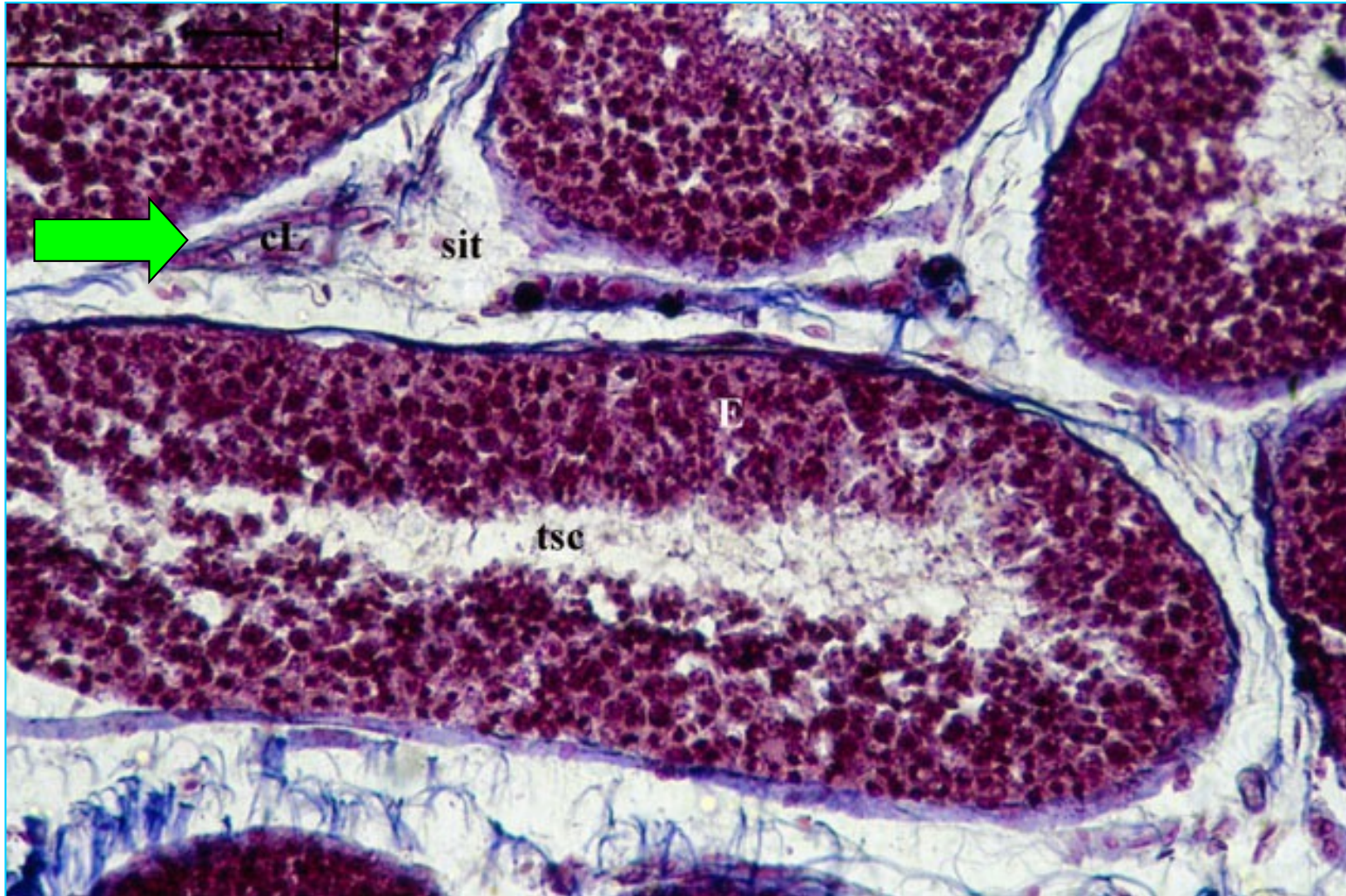
SPERMA

Volume dell'eiaculato: 2-5 ml

Formato da:

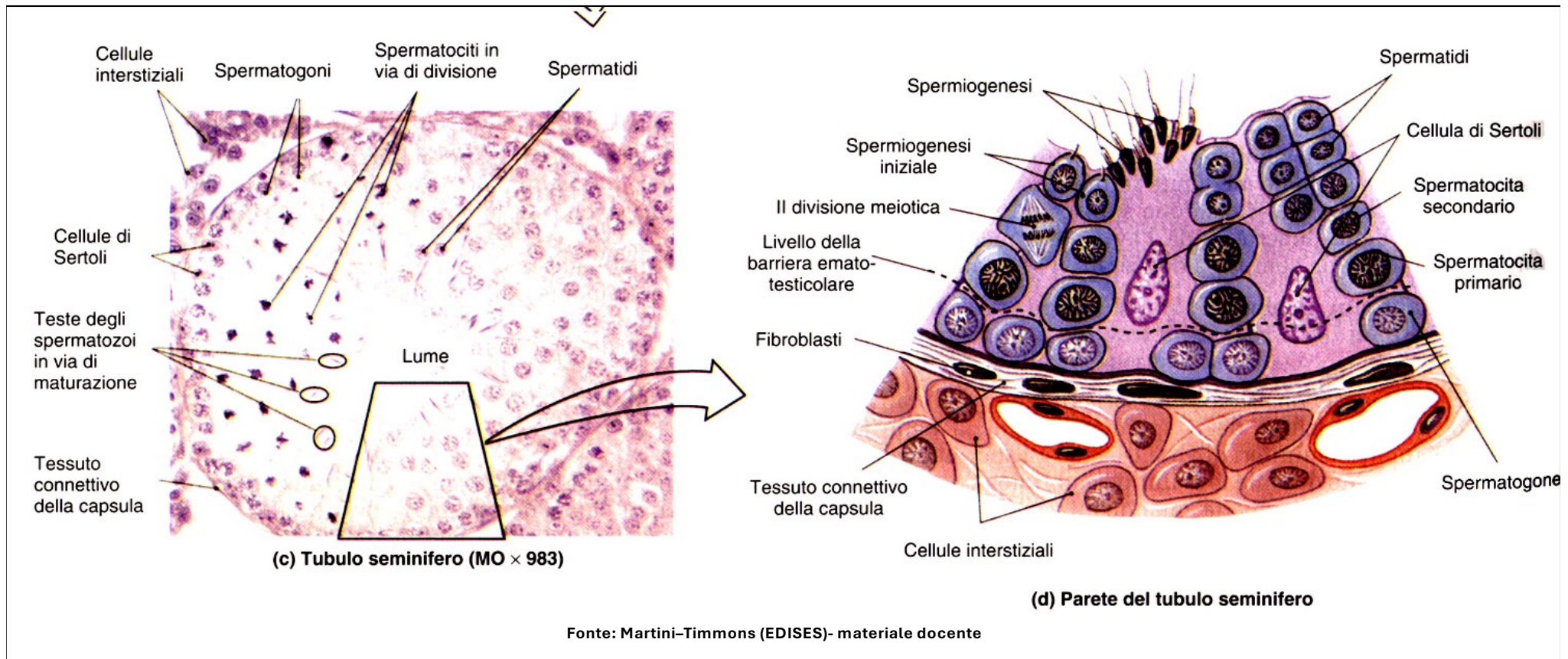
- SPERMATOZOI: 50-120 milioni/ml
(sterilità < 20-25 milioni/ml)
- LIQUIDO SEMINALE: vescichette seminali 60%, prostata 30%, vie spermatiche 5%, ghiandole bulbouretrali 5%
- ENZIMI: proteasi, plasmina seminale, enzima antibatterico (attivo anche nei confronti di E. Coli)

Testicolo: tubuli seminiferi contorti



In ciascun lobulo si trovano da 1 a 4 tubuli seminiferi contorti (tsc) ripetutamente avvolti su loro stessi, anastomizzati e ramificati. Sono costituiti da un epitelio (E) germinativo che poggia su di una membrana basale. Nei setti connettivali intertubulari (sit) sono evidenziabili le cellule interstiziali del Leydig (cL).

EPITELIO GERMINATIVO: Luogo di attivi fenomeni di moltiplicazione e differenziamento → formazione degli spermatozoi

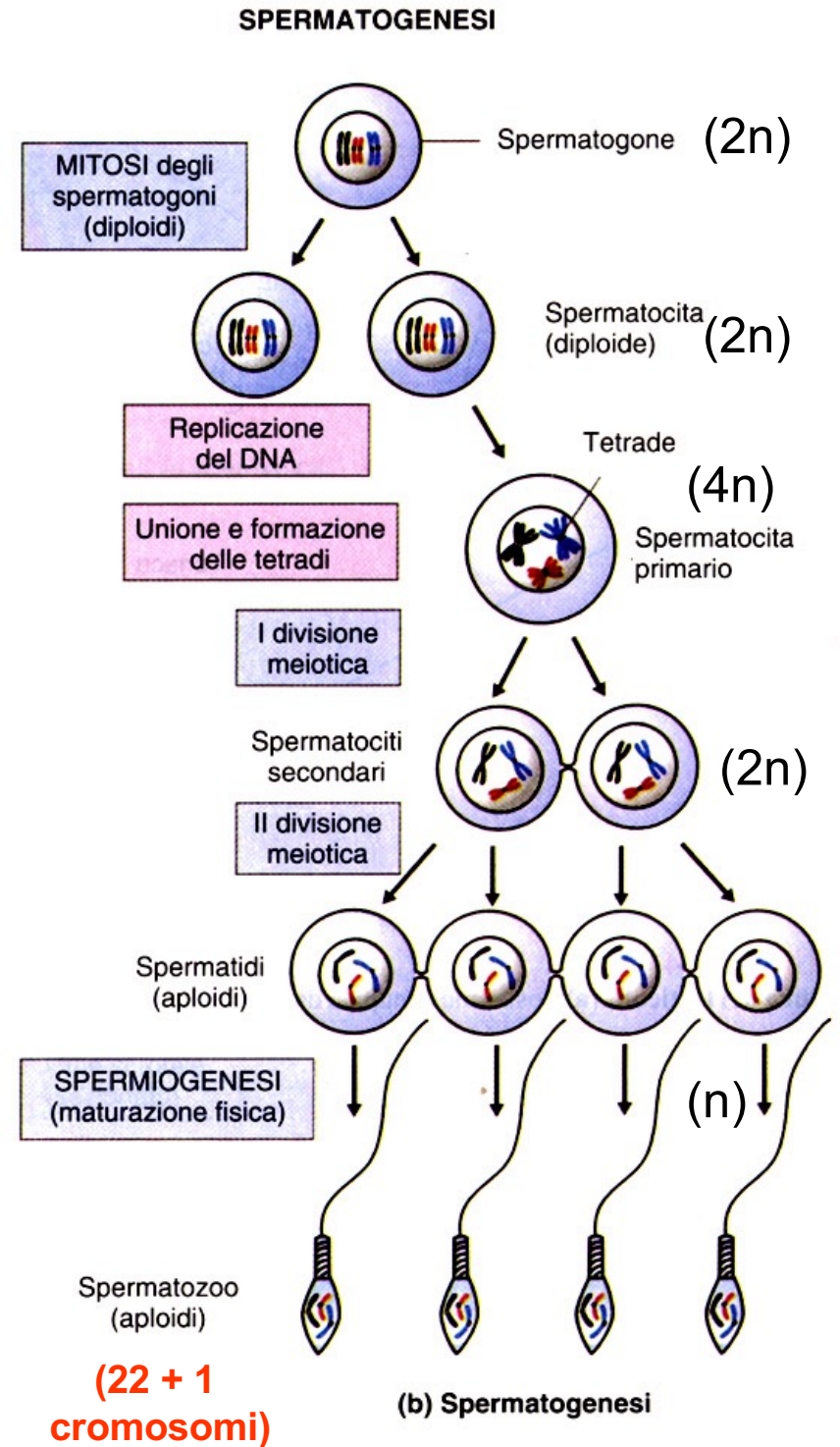


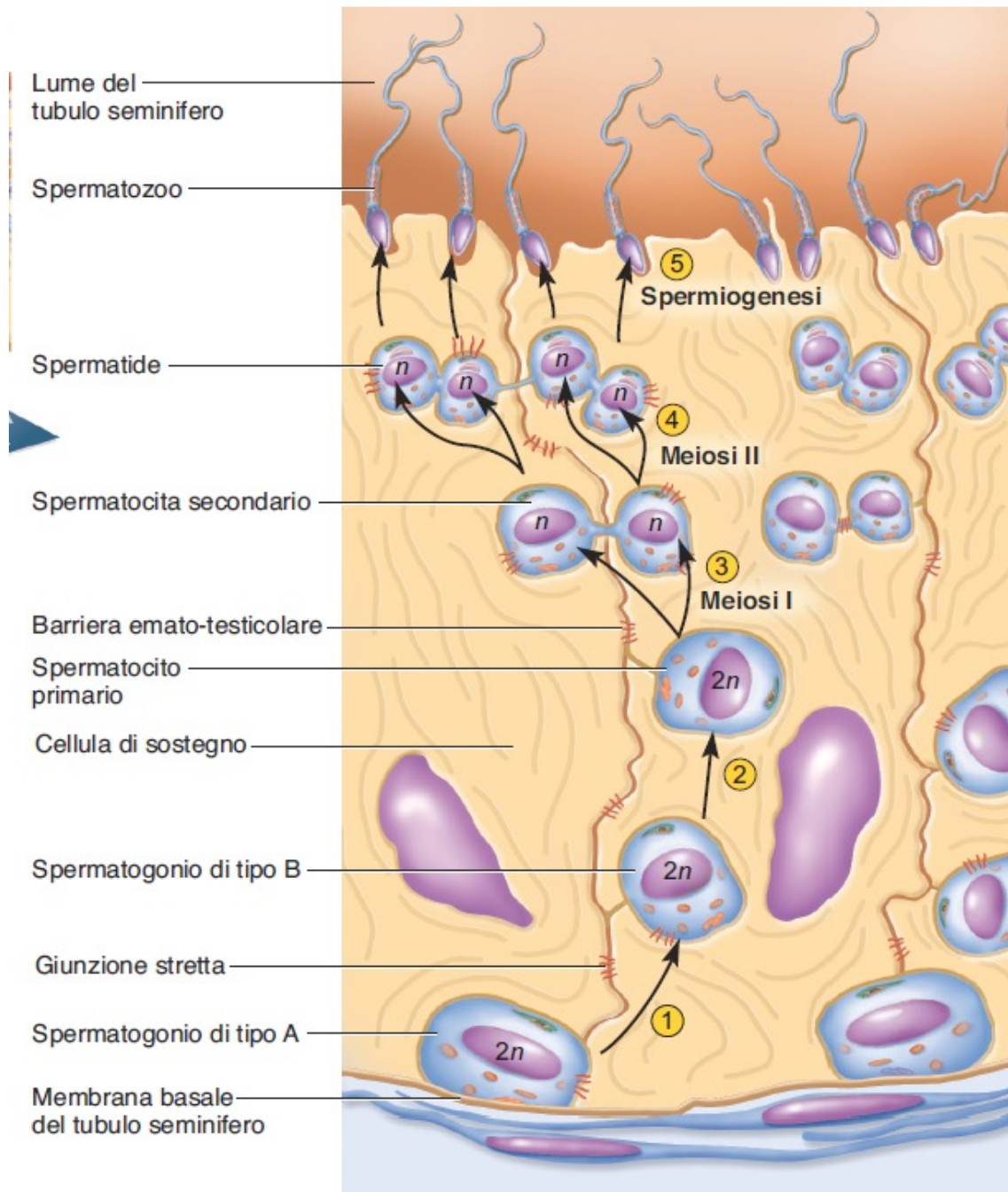
Formato da due tipi cellulari:

1) **CELLULE GERMINALI**: disposte in più file sovrapposte che corrispondono ai vari stadi di maturazione, dagli spermatozoni fino agli spermatozoi (sp). La maturazione procede dalla lamina propria (lp) verso il lume del tubulo.

2) **CELLULE DEL SERTOLI (CS)**, alte tutto lo spessore del tubulo, con funzioni nutritive e di sostegno.

La SPERMATOGENESI avviene nell'epitelio germinativo dei tubuli seminiferi contorti. I precursori degli spermatozoi sono gli SPERMATOGONI, formati durante lo sviluppo embriologico, ma quiescenti fino alla pubertà. Al termine della spermatogenesi troviamo spermatozoi strutturalmente maturi, ma non funzionalmente.



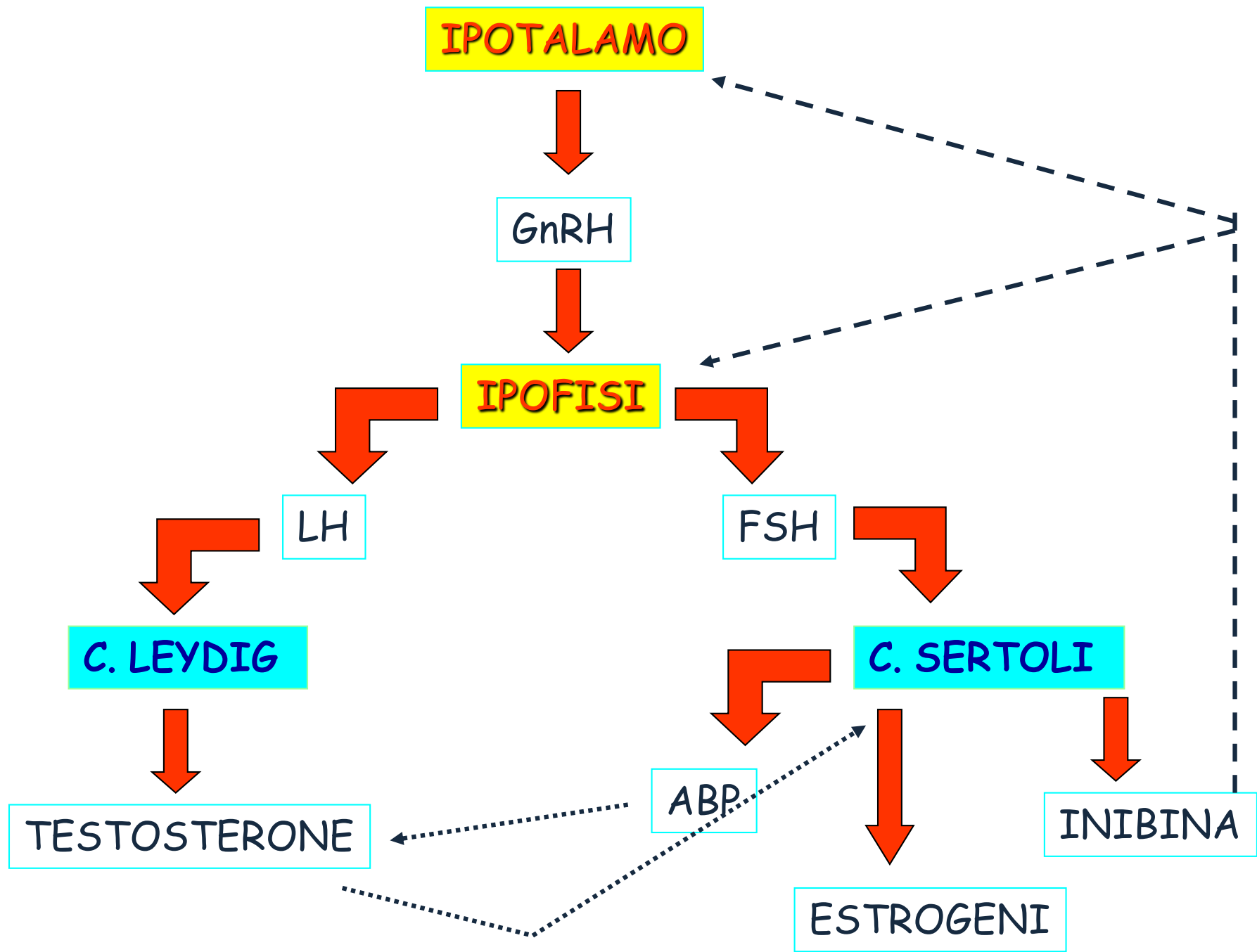


SPERMIOGENESI:
 Gli spermatidi si differenziano in spermatozoi fisicamente maturi

L'intero processo di spermatogenesi e spermioGENESI dura circa 10 settimane (74 gg)

FUNZIONE DELLE CELLULE DEL SERTOLI:

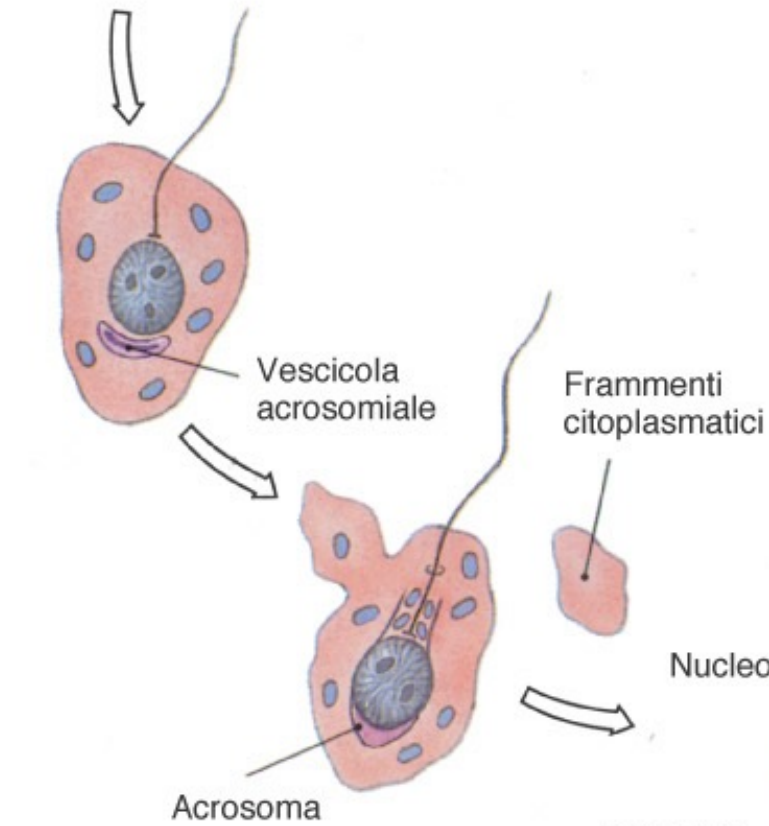
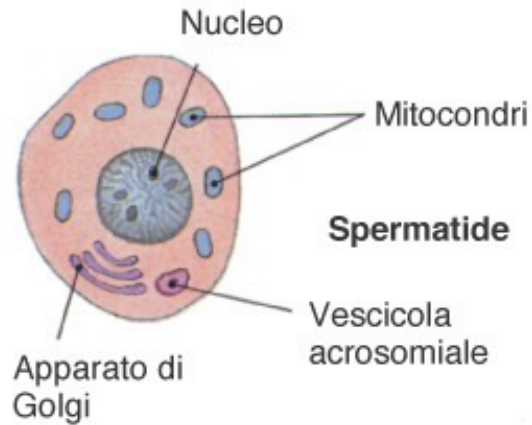
- mantenimento della barriera emato-testicolare (in corrispondenza del polo basale si connettono tra loro con giunzioni serrate):
 - isola il liquido del lume tubulare (K^+ , androgeni, estrogeni, aa) dal fluido interstiziale mediante giunzioni serrate tra le stesse cellule;
 - evita che il sistema immunitario distrugga gli spermatozoi immaturi riconosciuti come non-self in corso di maturazione.
- supporto della spermatogenesi e spermiogenesi:
- secrezione di inibina (feedback negativo sulla secrezione di FSH e GnRH)
- Secrezione di Androgen Binding Protein (ABP), necessaria per l'azione degli androgeni
- Secrezione di estrogeni



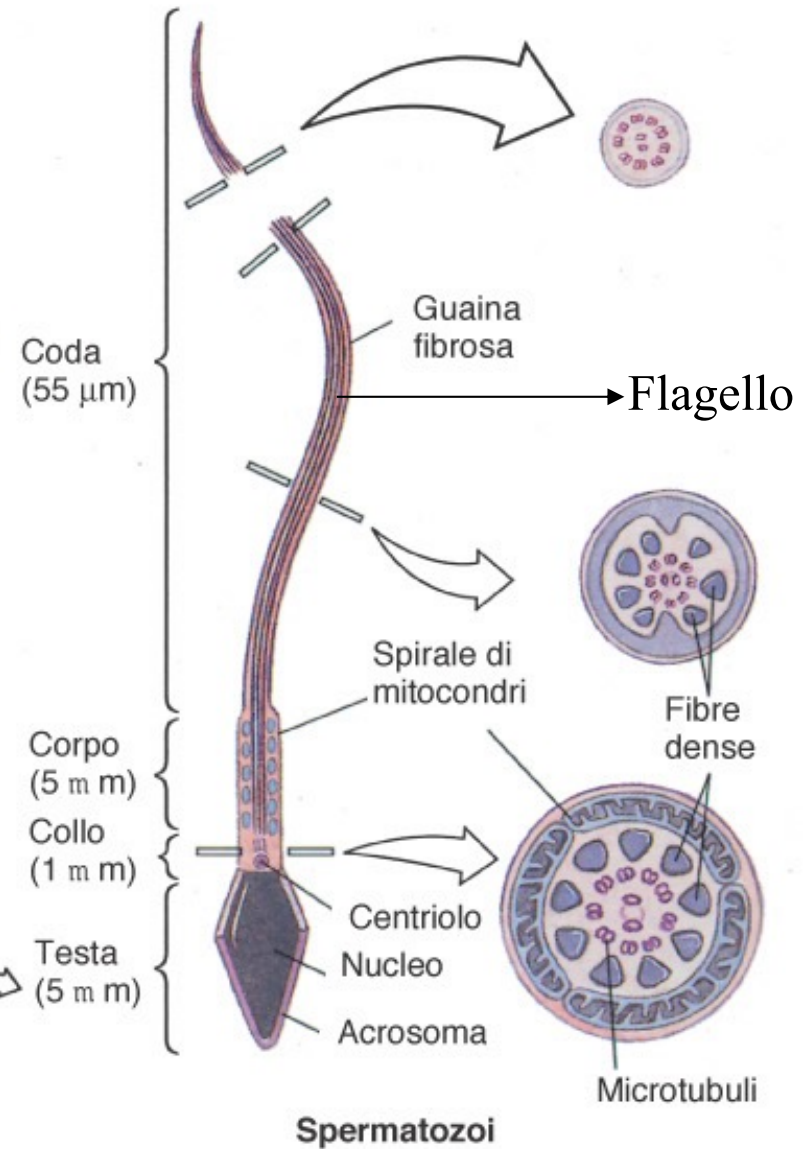
Funzioni del testosterone:

- stimola la spermatogenesi e la maturazione degli spermatozoi
- controllo funzionalità vie spermatiche e ghiandole annesse
- caratteri sessuali secondari
- Stimolazione crescita sul tessuto osseo e muscolare (effetto anabolizzante)
- influenze sul comportamento sessuale → SNC

- Acrosoma: contiene enzimi utili per la penetrazione nella cellula uovo
- Fonte di energia: fruttosio dai fluidi esterni
- Mitochondri \Rightarrow movimento coda



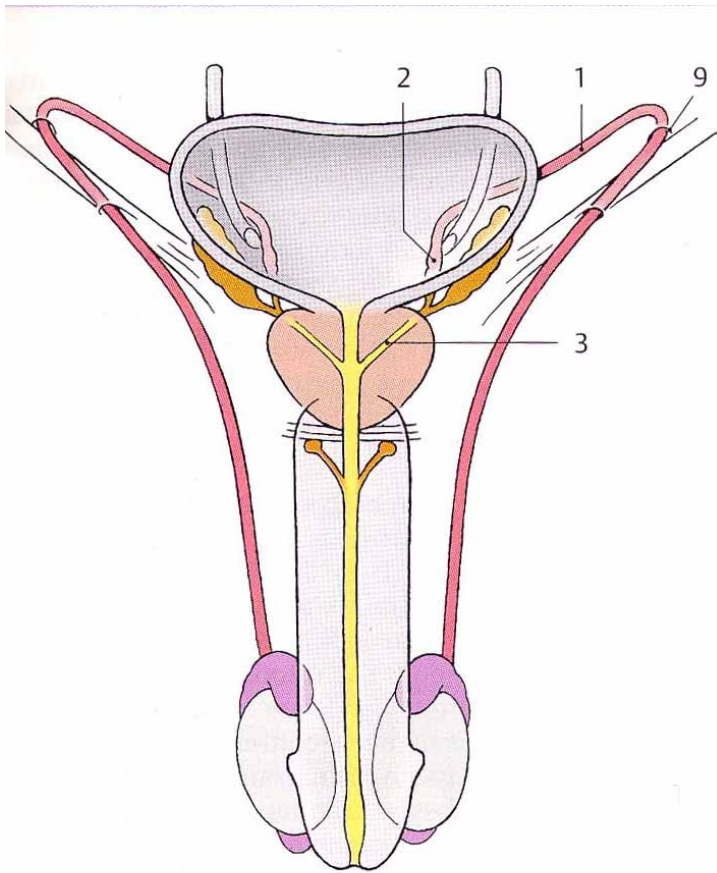
(a) Spermiogenesi



VIE SPERMATICHE

= Epididimo + condotto deferente + condotto eiaculatore + uretra

- Funzioni: maturazione funzionale, nutrimento, accumulo e trasporto degli spermatozoi (onde di contrazione)



A Vie spermatiche
(visione d'assieme anteriore)

TUBULI RETTI

mediastino

RETE TESTIS

DOTTI EFFERENTI (15-20)

CANALE dell' EPIDIDIMO

DOTTO DEFERENTE

EPIDIDIMO

- Sito di maturazione funzionale e immagazzinamento degli spermatozoi
- Lunghezza totale: 6m, ripiegato 7,5 cm
- Riassorbe il 90% del liquido secreto dal testicolo

L'epitelio del canale dell'epididimo è di tipo colonnare pseudostratificato.

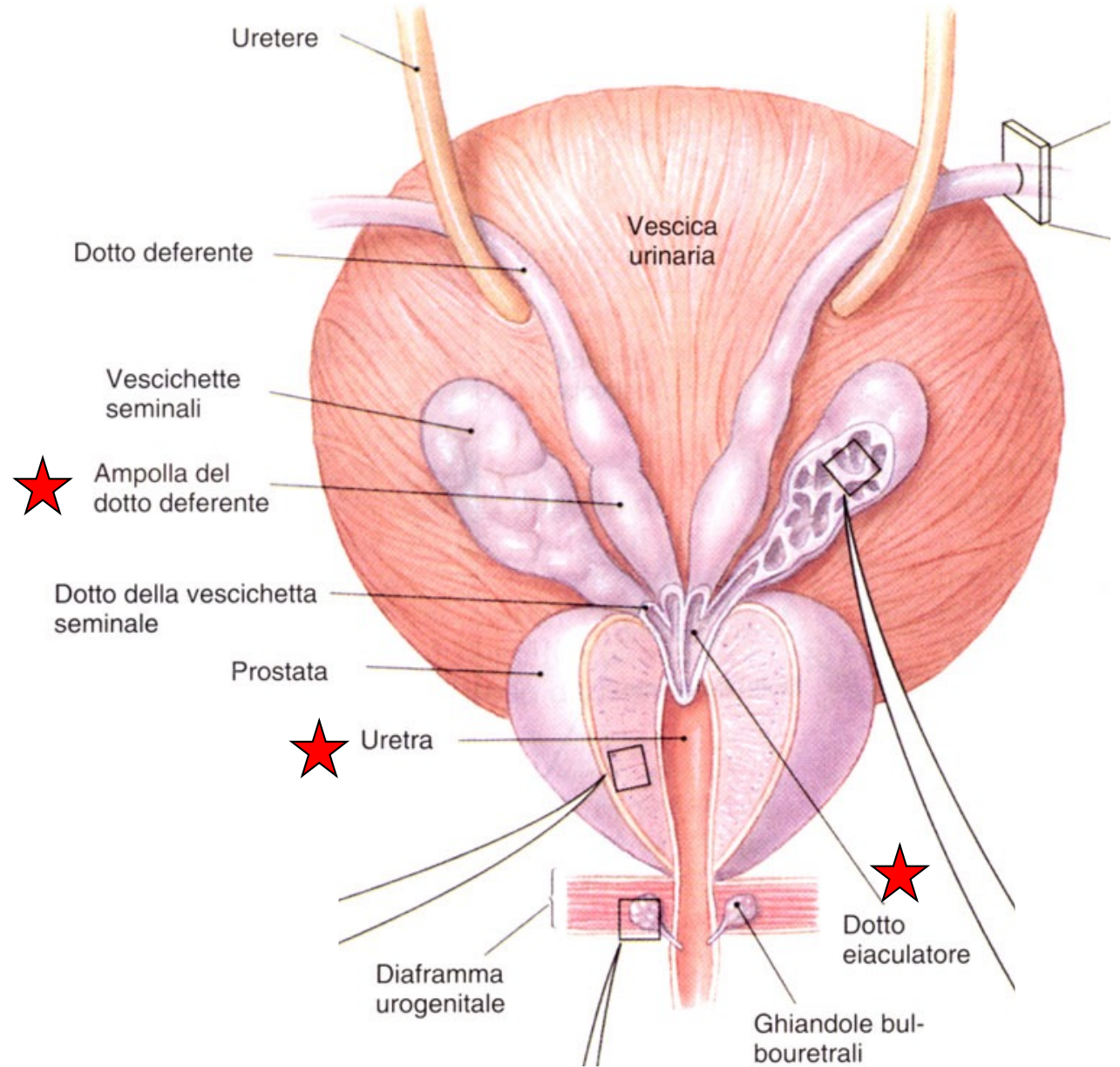
Le cellule presentano stereociglia e poggiano su di una lamina propria all'esterno della quale si trova uno strato connettivo-muscolare.

All'interno del canale sono presenti gli spermatozoi.

- Gli spermatozoi impiegano circa due settimane per attraversare tutto l'epididimo, e in questo periodo completano la loro maturazione funzionale in un ambiente protetto. Qui vengono immagazzinati dove rimangono fertili per 40-60 gg, dopodichè, se non eiaculati, muoiono e l'epididimo li riassorbe.
- Gli spermatozoi una volta arrivati all'epididimo sono ancora **IMMOBILI** e acquistano **mobilità e capacità fecondante (CAPACITAZIONE)** solo dopo:
 - 1) Esser venuti a contatto a contatto con il liquido seminale secreto dalle vescichette seminali e dalla prostata.
 - 2) Essere venuti a contatto con le condizioni esistenti all'interno delle vie genitali femminili

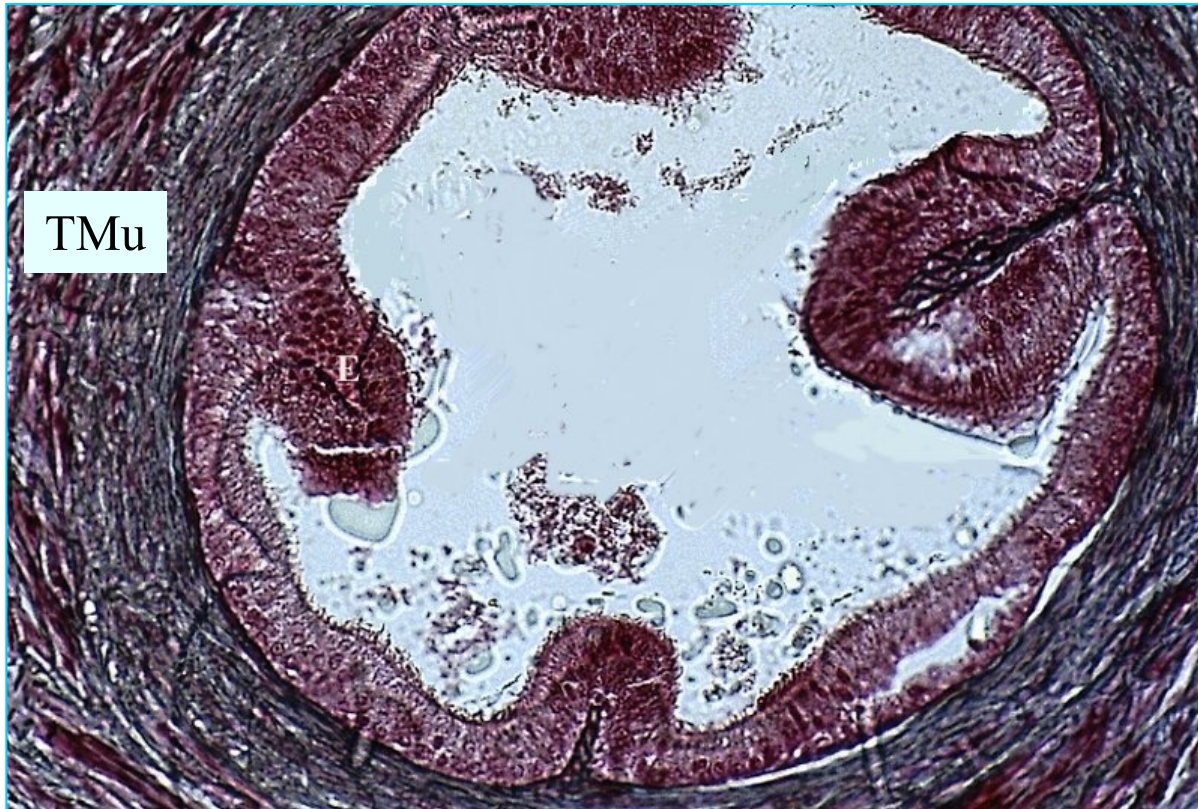DOTTO DEFERENTE

- Lunghezza: 40-45 cm
- Continuazione coda epididimo → parte del funicolo spermatico → post vescica → margine sup prostata, a formare l'**ampolla** deferenziale;
- La parte terminale dell'ampolla si unisce alla base della rispettiva vescichetta seminale → **Dotto EIACULATORE** (2 cm) → penetra nella parete prostatica → **URETRA**
- Funzioni: progressione e accumulo spermatozoi



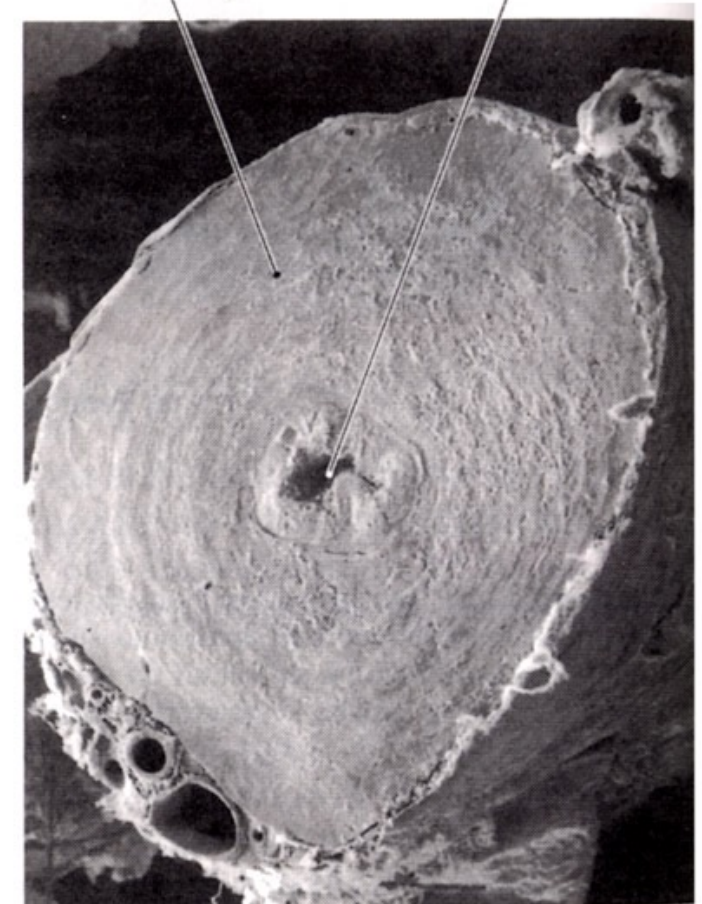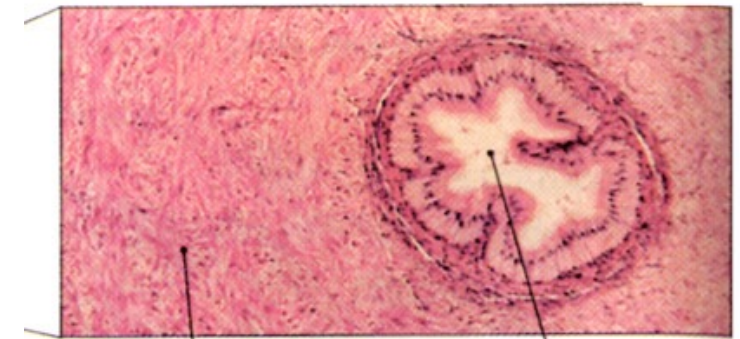(a) Veduta posteriore

DEFERENTE



La parete del deferente a livello del lume appare sollevata in pieghe longitudinali.

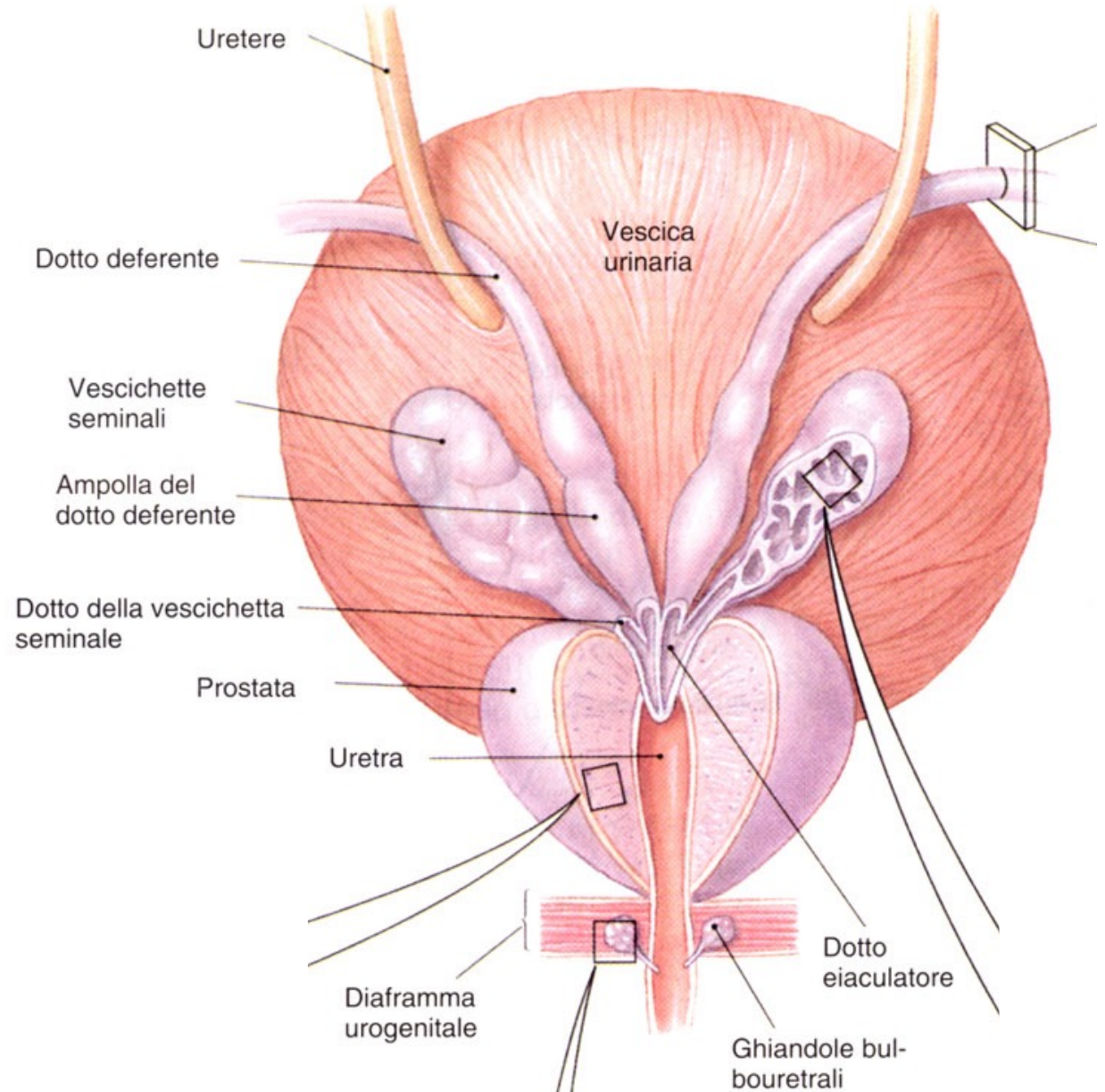
Verso l'esterno segue una tonaca muscolare (**TMu**) molto spessa avvolta da una tonaca avventizia connettivale.



(b) Dotto deferente (MO \times 43, MES \times 54)

VESCICHETTE SEMINALI

- Organi annessi alle ampolle dei condotti deferenti
- Lunghezza: 15 cm, ripiegate (posizione fisiologica) 5 cm.
- Organizzate in un fondo, un corpo ed un collo → condotto eiaculatore → uretra.
- Costituite da un tubulo a fondo cieco il cui diametro è irregolare per la presenza di dilatazioni, restringimenti e diverticoli ampollari o tubulari.
- Funzione: produzione del **60% liquido seminale** (secrezione liquido alcalino ricco in **fruttosio e prostaglandine** che rende più fluido il muco cervicale).



(a) Veduta posteriore

PROSTATA

- Forma e dimensioni di una castagna (\varnothing 3 cm).
- Situata sul fondo del pavimento pelvico, sotto alla vescica
- Attraversata dall'uretra prostatica
- Funzione: produzione del 30% liquido seminale, secrezione lievemente acidica con
 - plasmina seminale (antibatterica)
 - altri enzimi

PROSTATA: PATOLOGIE CORRELATE

- **PROSTATITE**: infiammazione della prostata, dovuta principalmente ad infezione batterica.
Sintomi: dolore al basso ventre, dolore alla minzione e perdita secrezioni mucose al meato uretrale.

- **IPERTROFIA PROSTATICA BENIGNA**: ingrandimento della prostata, dovuta a variazioni ormonali testicolari in soggetti \cong 50 anni (calo livello androgeni e aumento estrogeni).

Consigliata prevenzione tumore della prostata.

URETRA

- Lunghezza: 20 cm
- orifizio uretrale interno della vescica → Uretra **PROSTATICA** (3,5 cm) → apice della prostata → Uretra **MEMBRANOSA**, intermedia o trigonale = diaframma urogenitale → corpo spongioso (Uretra **PENIENA o CAVERNOSA**) → orifizio uretrale esterno.
- tratto comune sia alle vie urinarie che alle vie spermatiche.