PARODONTO

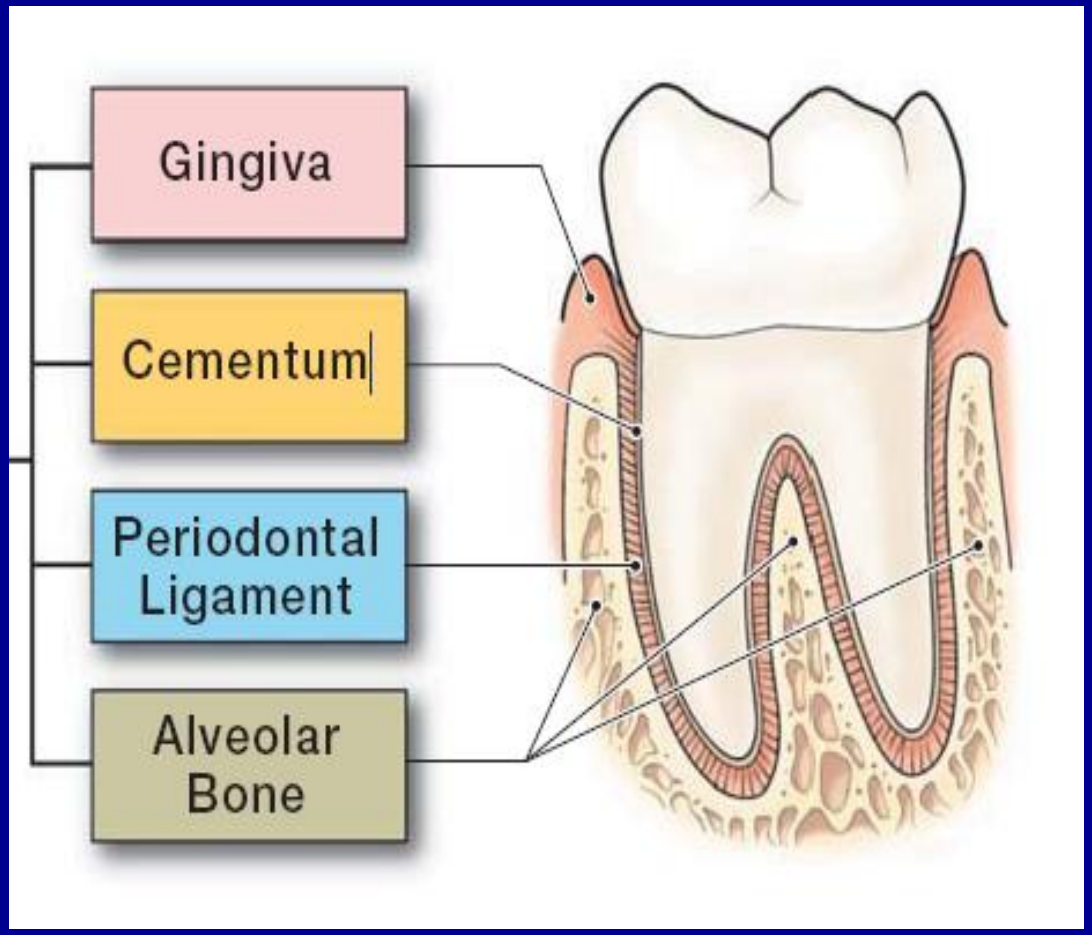
Gingiva
Cementum
Periodontal Ligament
Alveolar Bone

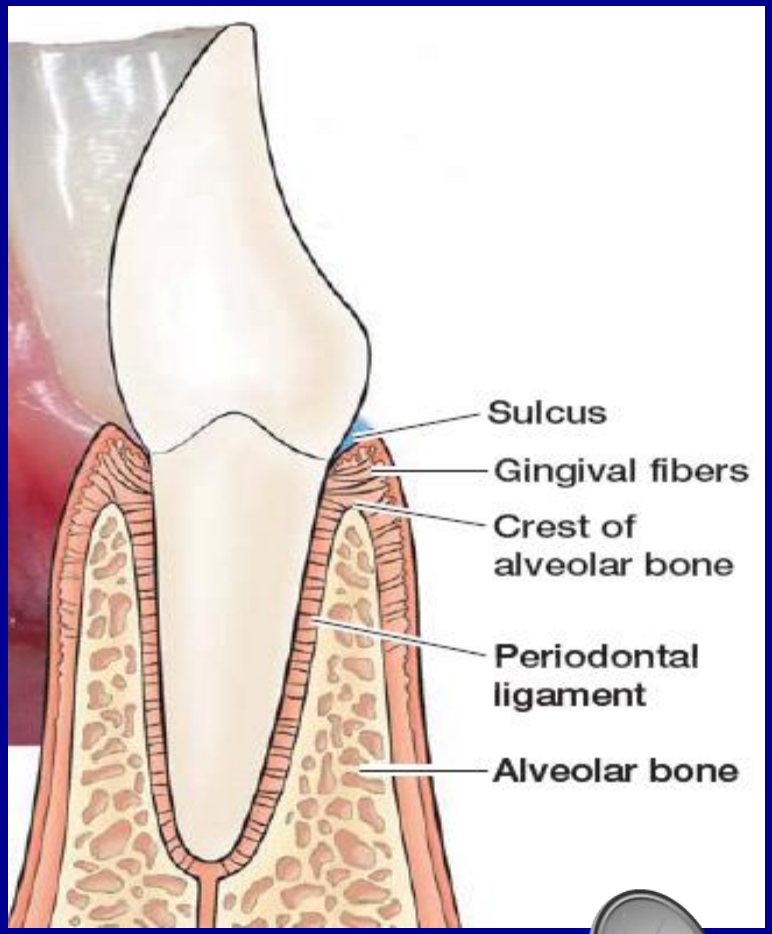
Sulcus
Gingival fibers
Crest of alveolar bone
Periodontal ligament
Alveolar bone

Gingiva	Provides a tissue seal around the cervical portion (neck) of the tooth Covers the alveolar processes of the jaws Holds the tissue against the tooth during mastication
Periodontal ligament	Suspends and maintains the tooth in its socket
Cementum	Anchors the ends of the periodontal ligament fibers to the tooth so that the tooth stays in its socket Protects the dentin of the root
Alveolar bone	Surrounds and supports the roots of the tooth

La GENGIVA è la porzione di mucosa masticatoria che ricopre il processo alveolare e circonda la porzione cervicale del dente.

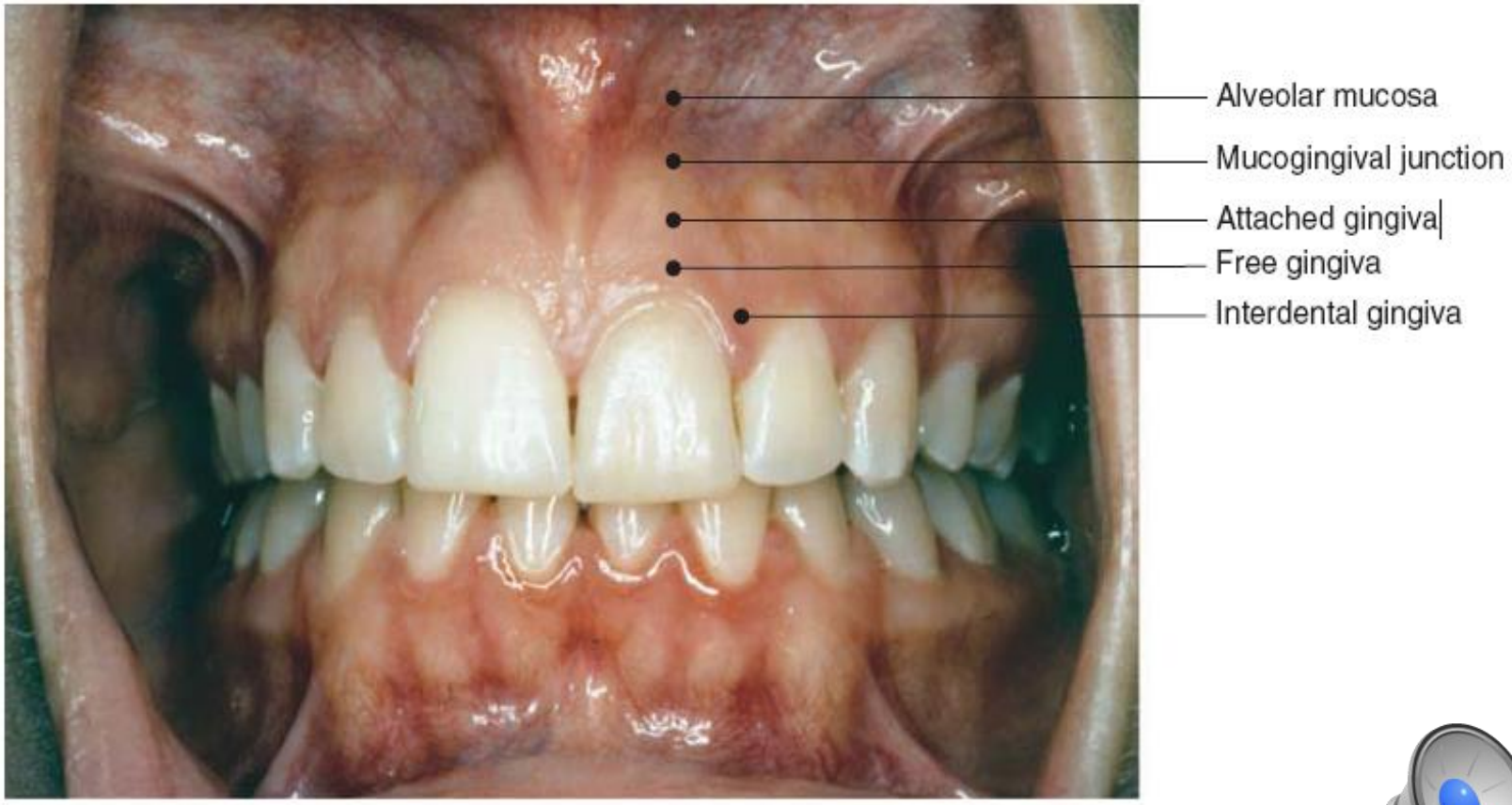

Gengiva

- FG Gengiva Libera (non attaccata al dente)
- AG Gengiva Aderente (attaccata al dente od all’osso alveolare)

PAPILLA INTERDENTALE

- Porzione di gengiva che occupa lo spazio interdentale.
- Nelle regioni anteriori è di forma piramidale (A) nelle posteriori di forma allungata (B)

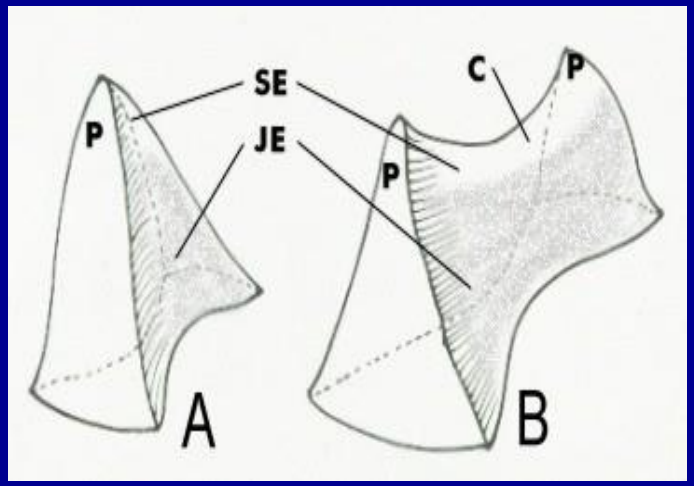

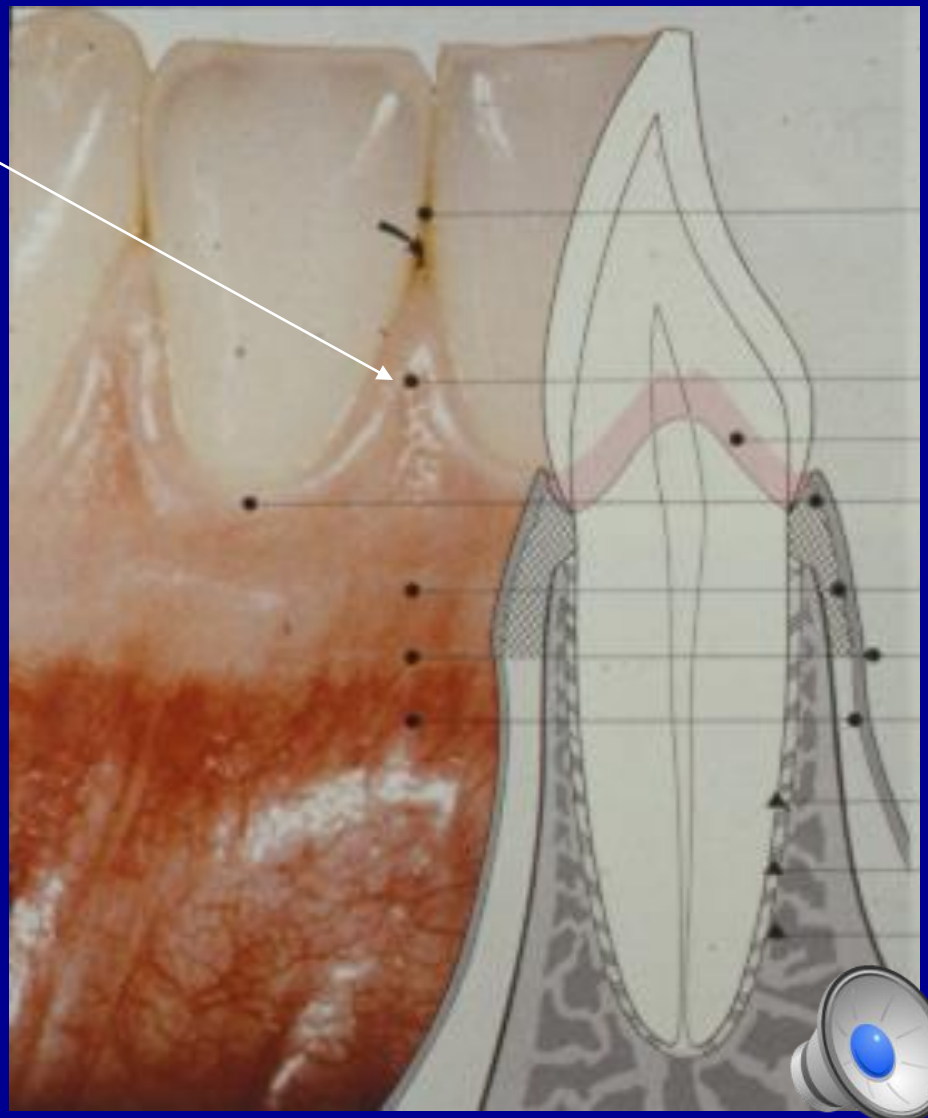

PAPILLA INTERDENTALE

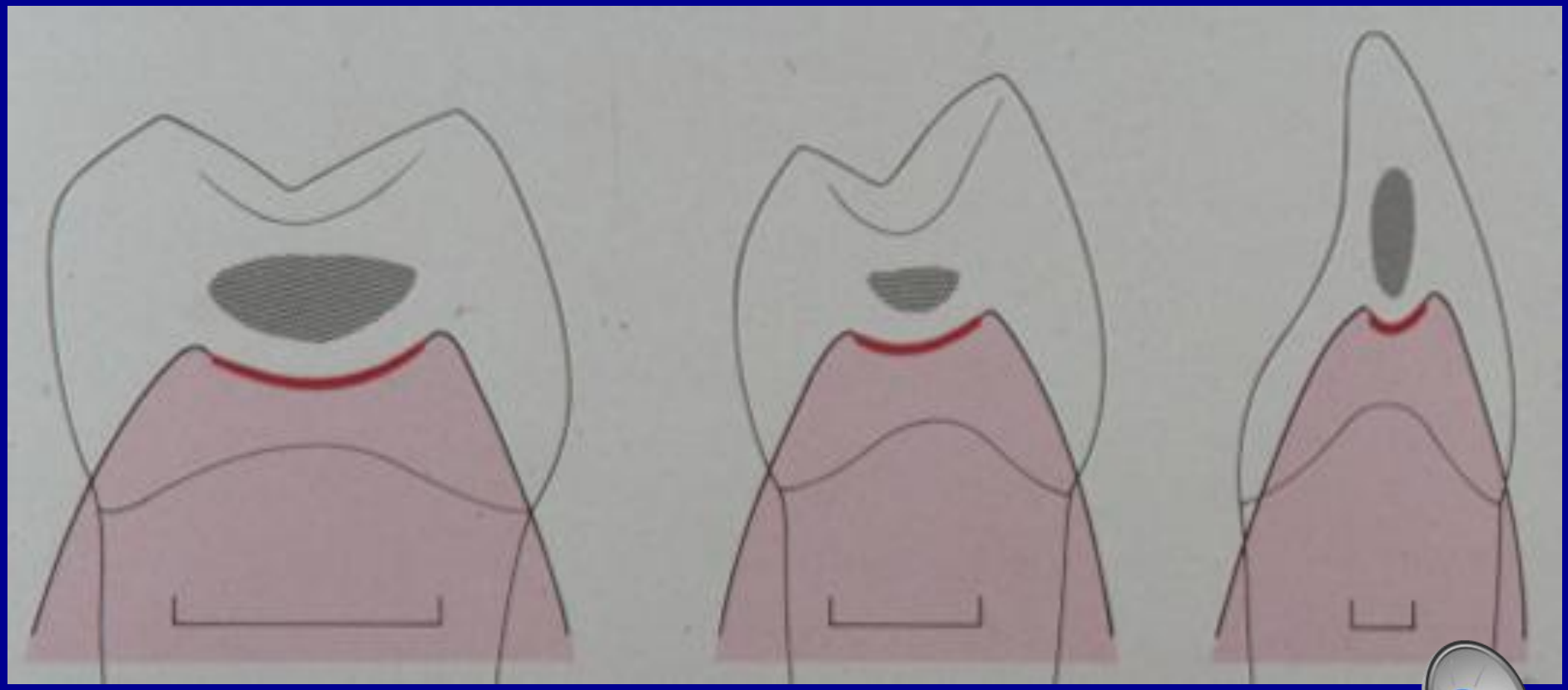

EPITELIO GENGIVALE

- Epitelio Orale (OE)
- Epitelio del Solco (SE)
- Epitelio Giunzionale (JE)

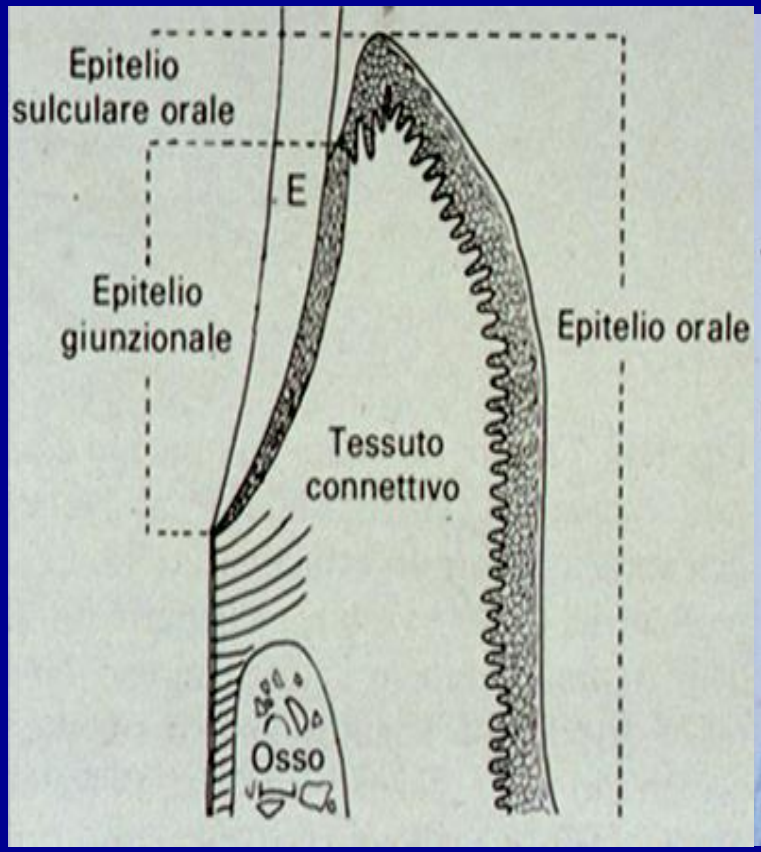

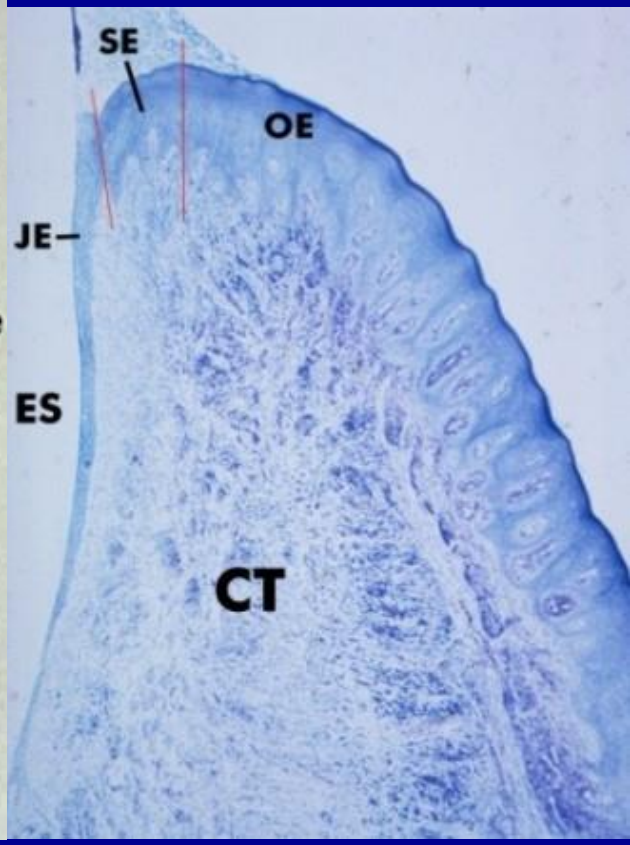

EPITELIO ORALE

- Epitelio stratificato e cheratinizzato che ricopre la superficie palatale e vestibolare della gengiva

- SB Strato Basale
- SS Strato Spinoso
- SG Strato Granuloso
- SC Strato Corneo

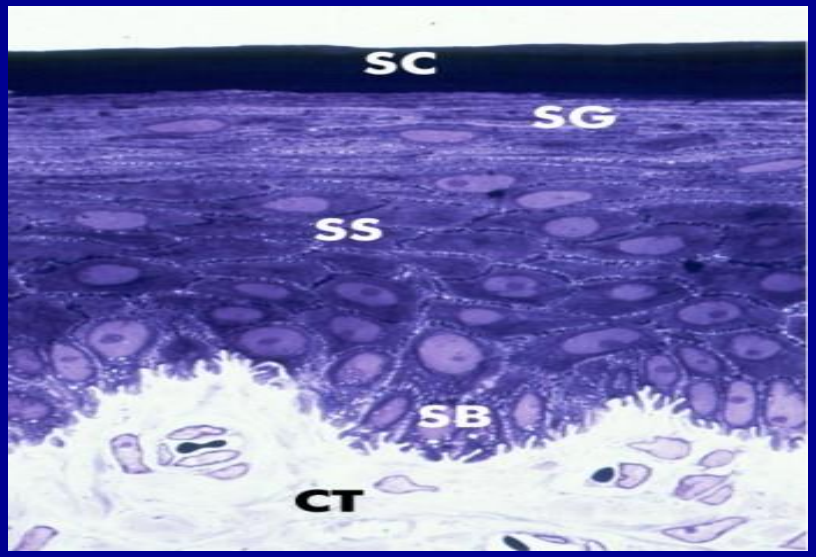

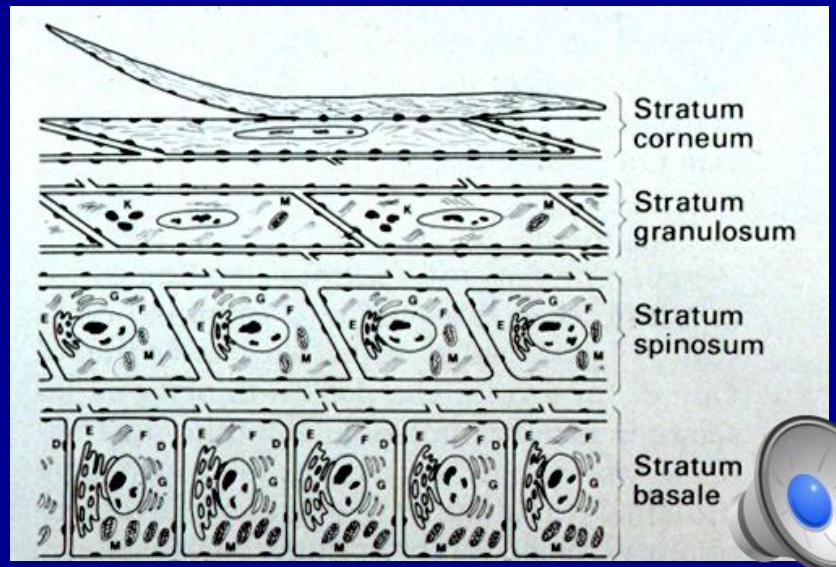

EPITELIO SULCULARE

- Epitelio stratificato,squamoso, non cheratinizzato che ricopre la superficie laterale del solco
- CT Tessuto Connettivo
- PKE Epitelio Paracheratinizzato

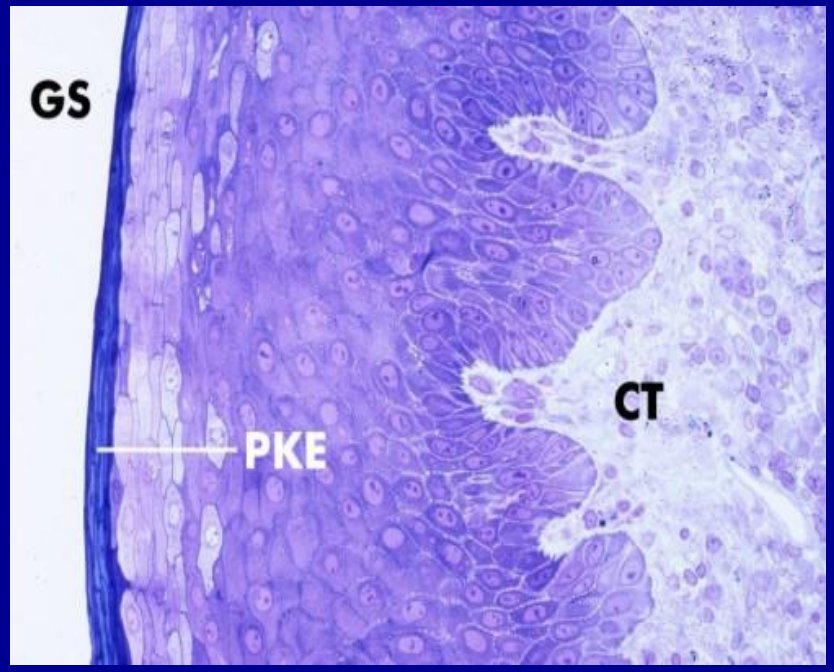

EPITELIO GIUNZIONALE

- Epitelio stratificato,non cheratinizzato che circonda il dente come un collare.
- Possiede 2 Lamine Basali: una verso il dente(interna) una verso il tessuto connettivo(esterna)

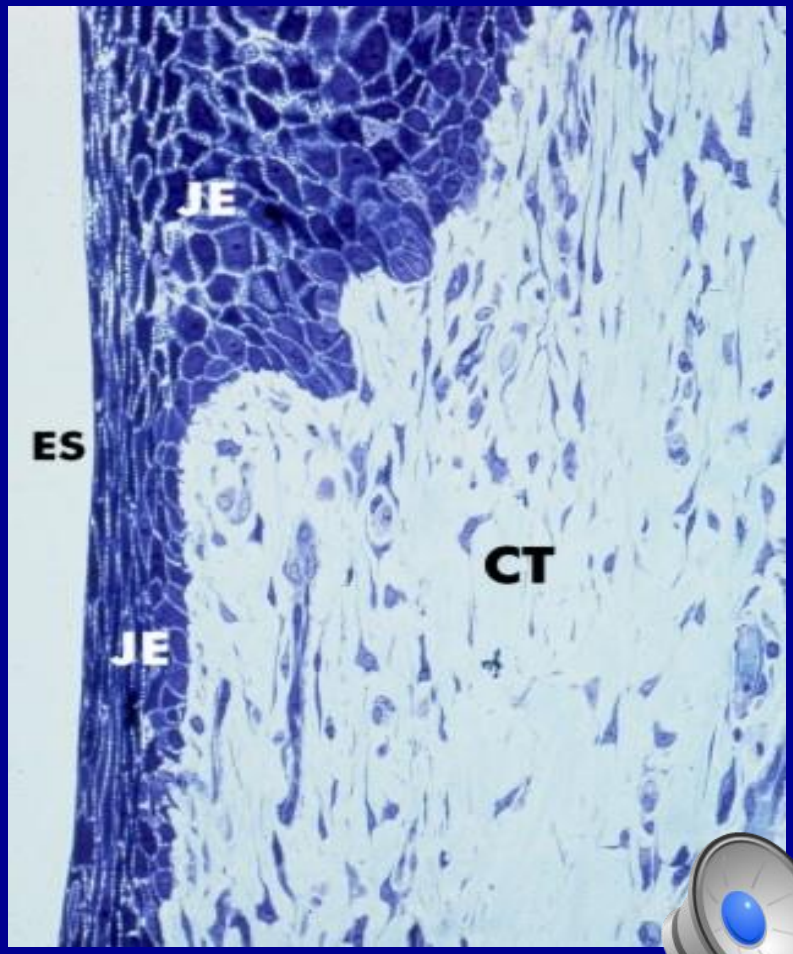

TESSUTO CONNETTIVO

- Composto da:
- Fibre Gengivali
- Sostanza Fondamentale(acqua,glico proteine e proteoglicani)
- Cellule
- Vasi Linfatici e Sanguigni
- Nervi

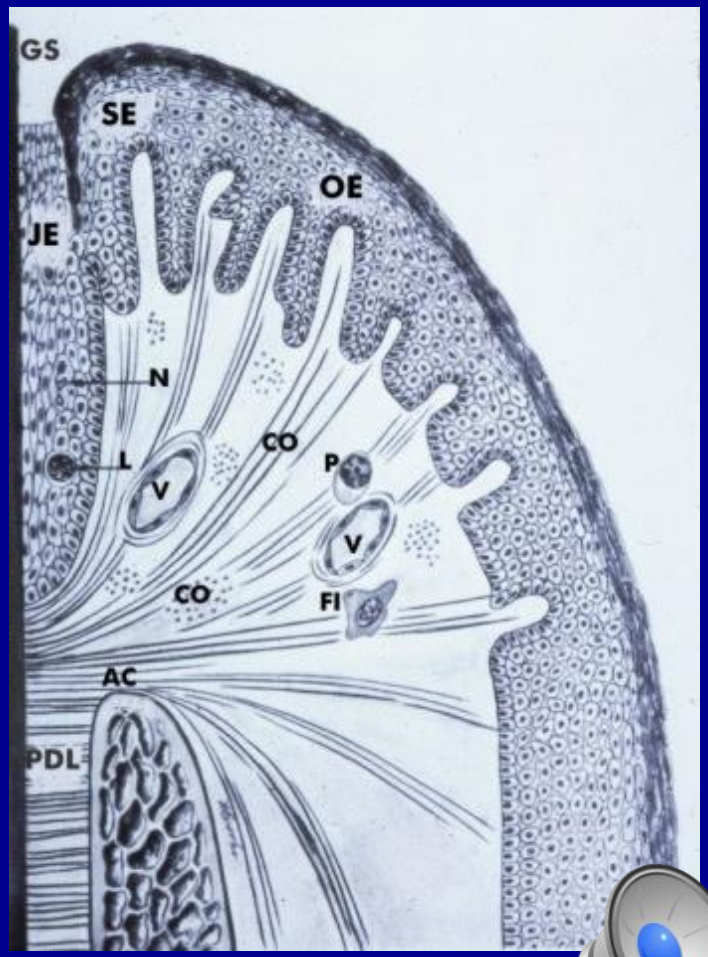

Il connettivo è un tessuto composto da cellule diverse per forma e funzione, separate da una sostanza intercellulare. Il termine “connettivo” sott’intende la funzione principale di questo tessuto che serve, infatti, a connettere vari tipi di tessuto per formare gli organi e gli apparati Le funzioni di questo tessuto sono però molto più numerose e tutte molto importanti.

Le principali funzioni sono:

- funzione meccanica (di sostegno)
- funzione trofica (per i capillari sanguigni che si risolvono proprio nei tessuti connettivi)
- funzione di difesa verso i microbi (sia di tipo passivo - meccanica – che attiva - dovuta alla presenza di cellule specifiche per questa funzione).

Sostanza intercellulare

È la componente caratterizzante del tessuto connettivo. Essa è formata da due componenti:

- Le fibre connettivali: strutture proteiche o glicoproteiche allungate, resistenti alla trazione e ben visibili al microscopio.
- La sostanza fondamentale amorfa: ha una sua colorabilità ma, al contrario delle fibre connettivali, non ha una forma propria. È ciò che si trova fra le fibre a riempire lo spazio lasciato libero tra le cellule.

FIBRE GENGIVALI

Prodotte dai Fibroblasti si dividono in:

F. Collagene

F. Reticoliniche

F. Oxitalaniche

F. Elastiche

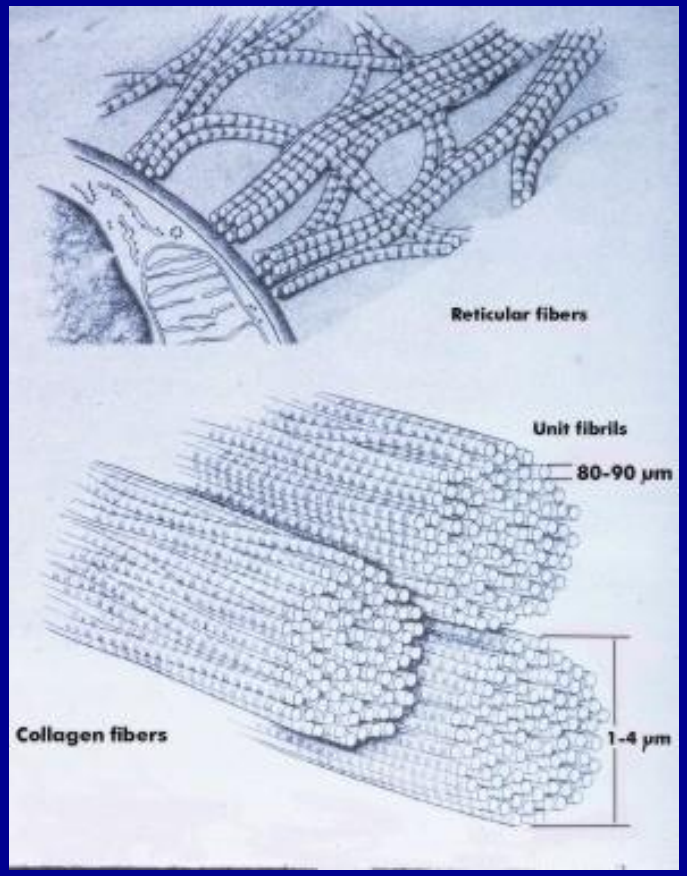

FIBRE COLLAGENE

Sono le più diffuse e sono costituite da collagene, una proteina che da sola, costituisce circa 1/5 del peso totale dell'organismo. Da un punto di vista istologico le fibre collagene appaiono come filamenti allungati rettilinei o appena ondulati, acidofili (per la loro ricchezza in proteine si colorano molto bene con coloranti acidi) e birifrangenti al microscopio a luce polarizzata. L'unità di base del collagene è la molecola di tropocollagene formato da 3 catene proteiche (che possono essere di tipo □ oppure □) avvolte tra loro a formare una tripla elica. Più molecole di tropocollagene si uniscono tra loro per formare filamenti sottili (60- 100nm) detti microfibrille e più microfibrille si aggregano (a fasci) a formare la fibrilla (0.2 micron) e più fibrille a formare le fibre collagene.



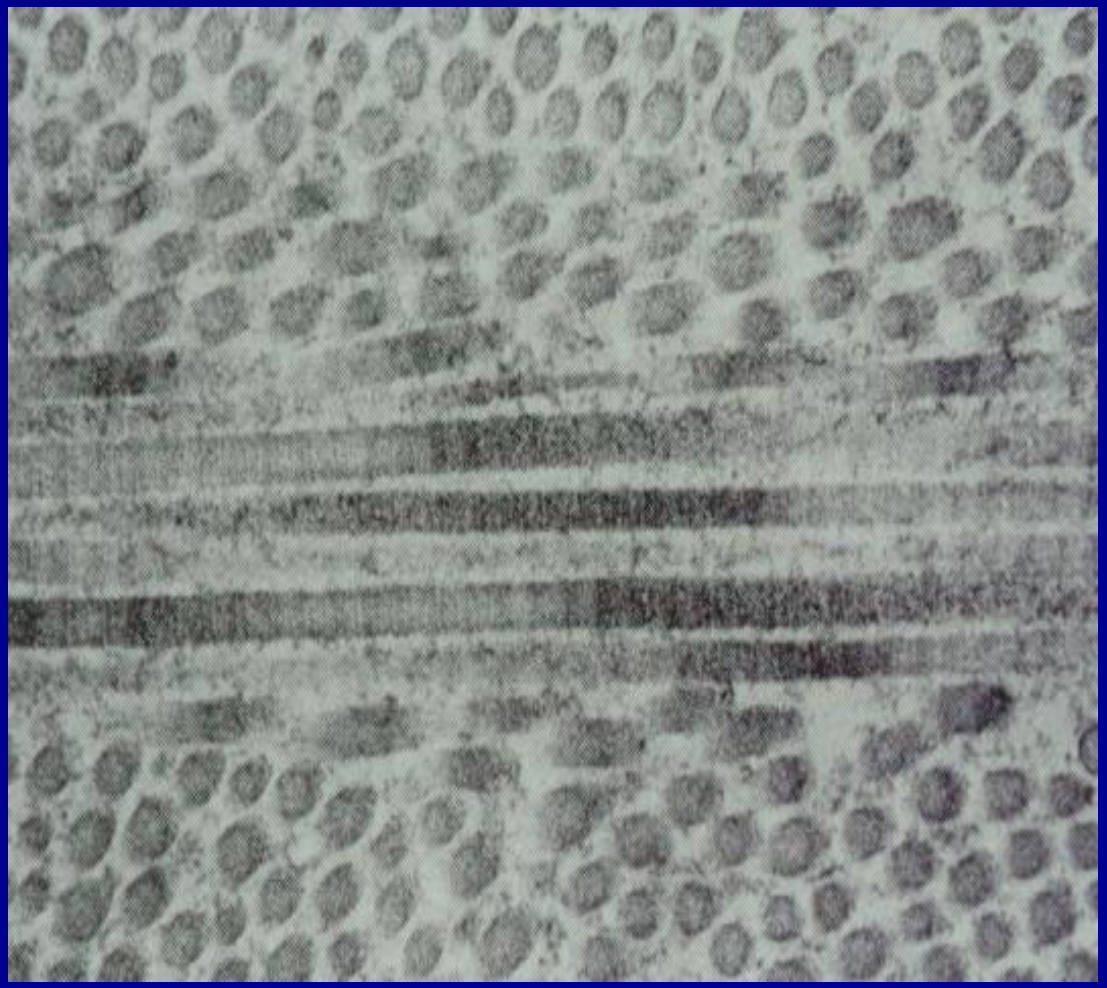

Functions of the Gingival Fiber Bundles

1. Brace the free gingiva firmly against the tooth and reinforce the attachment of the JE to the tooth.
2. Provide the free gingiva with the rigidity needed to withstand the frictional forces that result during mastication.
3. Unite the free gingiva with the cementum of the root and alveolar bone.
4. Connect adjacent teeth to one another to control tooth positioning within the dental arch.

FIBRE GENGIVALI CLASSIFICAZIONE

- A.Cemento sopracrestale-Tessuto connettivo
- B.Cemento sovracrestale-periostio processo alveolare
- C. cresta alveolare-T. connettivo Gengivale
- D.Ruotano attorno ad ogni elemento dentario

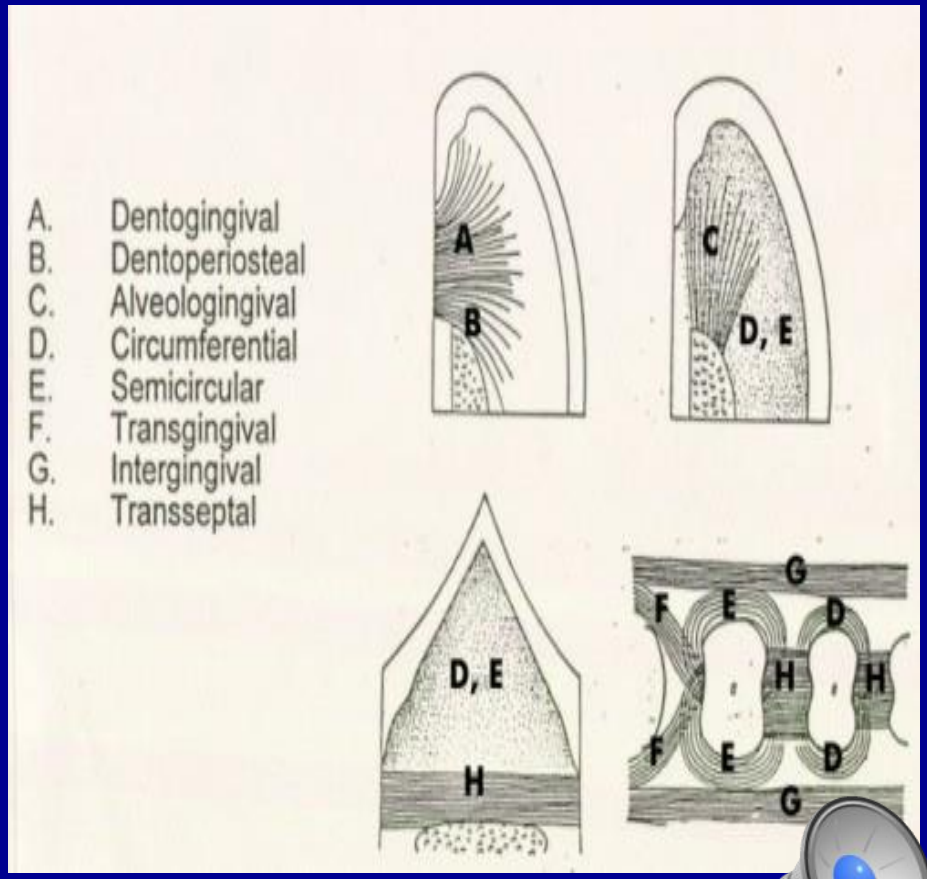

FIBRE GENGIVALI CLASSIFICAZIONE

- E.Ruotano attorno a mezzo dente inserendosi alle superfici approssimali
- F.superfici approssimali di un dente da vestibolare a palatale
- G.Corrono vestibolarmente o palatalmente
- H. superficie approssimale di un dente-superficie approssimale di un dente contiguo

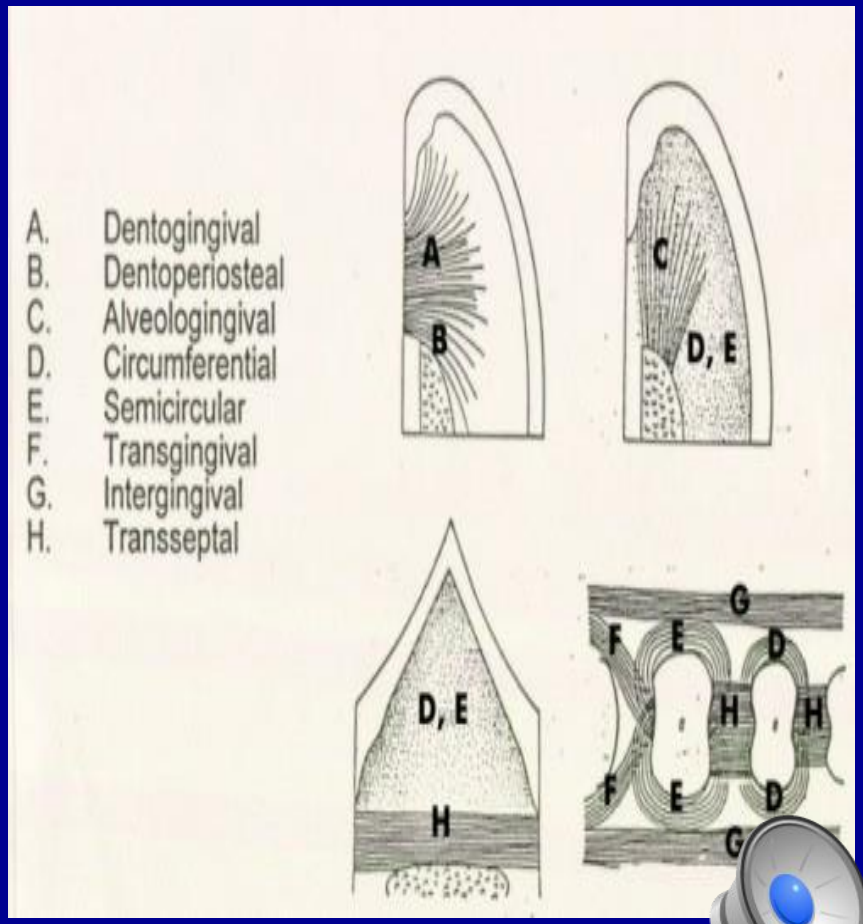

Sostanza fondamentale amorfa

Costituisce un gel compatto nel quale sono immerse le fibre connettivali. È costituita da glicosaminoglicani (GAG), macromolecole di origine glucidica,
 proteoglicani, associazioni di GAG con proteine,
 glicoproteine,
acqua e soluti (ioni, aminoacidi, carboidrati, acidi grassi, gas respiratori, ecc.). La presenza di acqua legata alle macromolecole conferisce la caratteristica di

incomprimibilità.

- Cellule
  - Cellule autoctone
    - Cellule mesenchimali
    - Fibroblasti
    - Fibrociti
    - Adipociti
      - bianchi
      - bruni
  - Cellule immigrate
    - Macrofagi
      - Macrofagi tissutali
      - Cellule di Kupffer
      - Cellule gliali
      - Macrofagi alveolari
      - Macrof. org. emop.
      - Macrof. liberi sierose
      - Periciti
      - Cellule accessorie
    - Mastociti
    - Plasmacellule
    - Melanofori

CELLULE AUTOCTONE

Le cellule autoctone sono 4: Cellule mesenchimali, Fibroblasti, Fibrociti, Cellule adipose.

CELLULE MESENCHIMALI

Alcune cellule mesenchimali permangono indifferenziate anche nel connettivo adulto dove sono riconoscibili per alcuni aspetti particolari (nucleo a cromatina dispersa e citoplasma con pochi organuli rappresentati essenzialmente da ribosomi liberi). Negli elementi mesenchimali non è infrequente notare il procedere di fenomeni di mitosi. Sono quindi cellule capaci di proliferare, la cui funzione è quella di fungere da elementi staminali per le cellule autoctone. Dalla differenziazione delle cellule mesenchimali originano le altre cellule autoctone.

FIBROBLASTO

Il fibroblasto è una cellula poliedrica con un grosso nucleo rotondo od ovale e con un nucleolo molto sviluppato (che ci indica un'attiva produzione di ribosomi).

Il citoplasma è basofilo (che ci indica la presenza di uno sviluppato apparato proteo sintetico). Il fibroblasto è il principale produttore dei componenti della sostanza intercellulare: è capace di sintetizzare tutti e tre i tipi di fibre connettivali ed è capace di produrre anche altri elementi, quali proteoglicani e glicoproteine.

Sulla superficie del fibroblasto ci sono gli enzimi necessari per la maturazione del procollagene a tropocollagene (che porta alla formazione delle micro fibrille).

I fibroblasti sono presenti e ben visibili per tutto il tempo dell'accrescimento corporeo. In un individuo adulto è piuttosto raro trovarne, salvo i casi in cui c'è bisogno di produrre nuovo tessuto connettivo (per esempio nel tessuto cicatriziale delle ferite). Se non ci sono condizioni simili, il fibroblasto entra in una fase di quiescenza e si trasforma in un fibrocita.

FIBROCITA

Il fibrocita è la versione quiescente del fibroblasto. Rispetto a quest'ultimo è più piccolo, ha un aspetto affusolato, il nucleo più schiacciato (a forma di bastoncino), la cromatina meno condensata (perché la sintesi proteica è minima), poche cisterne di RER (apparato proteosintetico poco sviluppato). Si ritiene che il fibrocita mantenga una piccolissima attività di sintesi di glicosamminoglicani e glicoproteine che servono al mantenimento dell'omeostasi della sostanza intercellula

TESSUTO CONNETTIVO VASI E NERVI

- Vasi: originano dal legamento, dall'osso alveolaree, dal periostio
- Linfatici: costituiti da un solo strato di cellule endoteliali drenano verso i linfonodi
- Nervi: rami del trigemino provvedono alla funzione propiocettiva e sensoriale

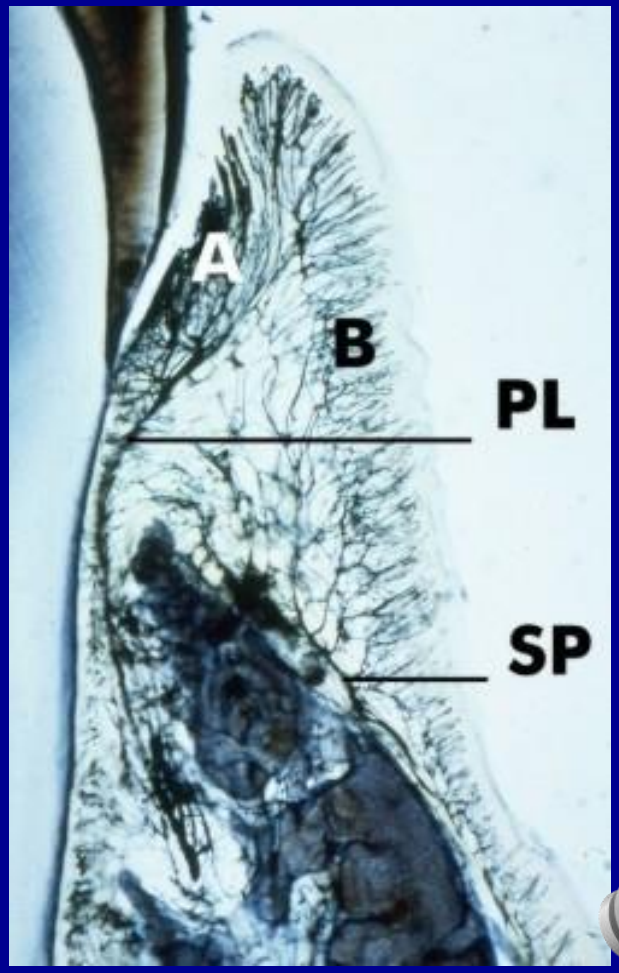

LEGAMENTO PARODONTALE FUNZIONI

- SUPPORTO:Le principali fibre del L.uniscono saldamente il cemento radicolare e l'osso
- RIMODELLAMENTO:Le cellule del L. sono deputate alla formazione ed al riassorbimento dei tessuti
- SENSORIALE:Recettori nervosi per il dolore e la pressione
- NUTRITIVA:Una ricca vascolarizzazione mantiene la vitalità delle varie cellule

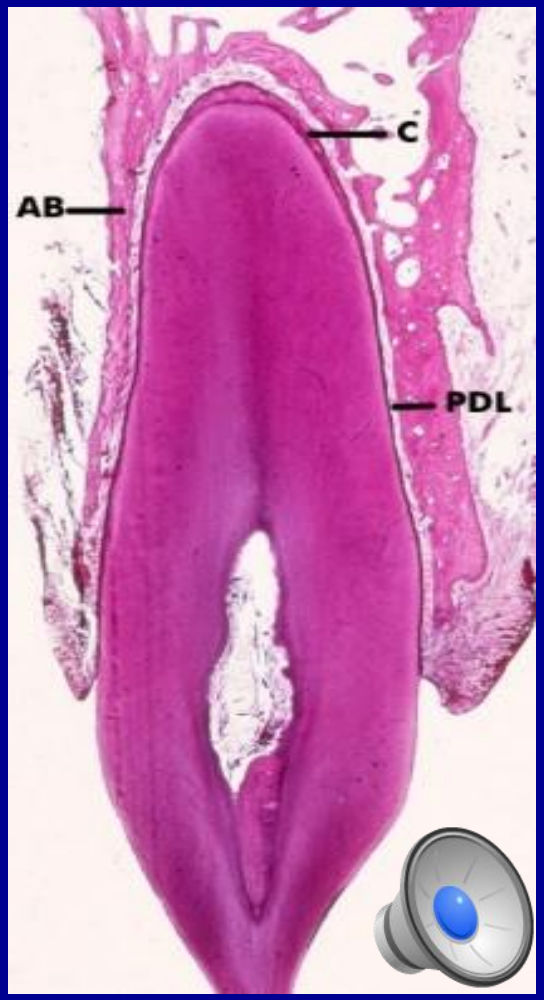

LEGAMENTO PARODONTALE

The periodontal ligament (PDL) is a thin sheet of fibrous connective tissue that surrounds the roots of the teeth and joins the root cementum with the socket wall. The thickness of the periodontal ligament ranges from 0.05 to 0.25 mm depending on the age of the patient and the function of the tooth [14].

LEGAMENTO PARODONTALE FIBRE

- AC: F.della Cresta Alveolare
- H: F. Orizzontali
- OBL. F. Oblique
- PA: F.Periapicali
- IR: F. Interradicolari

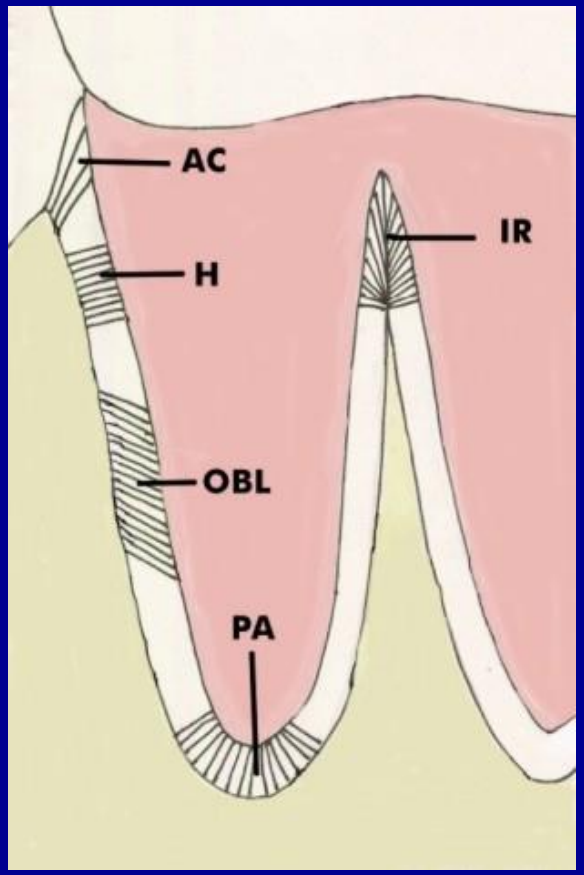



LEGAMENTO PARODONTALE FIBRE

- Fibre Collagene che originano dall'Osso o dal Cemento si diramano in F. sottili che si interconnettono a formare una fitta maglia

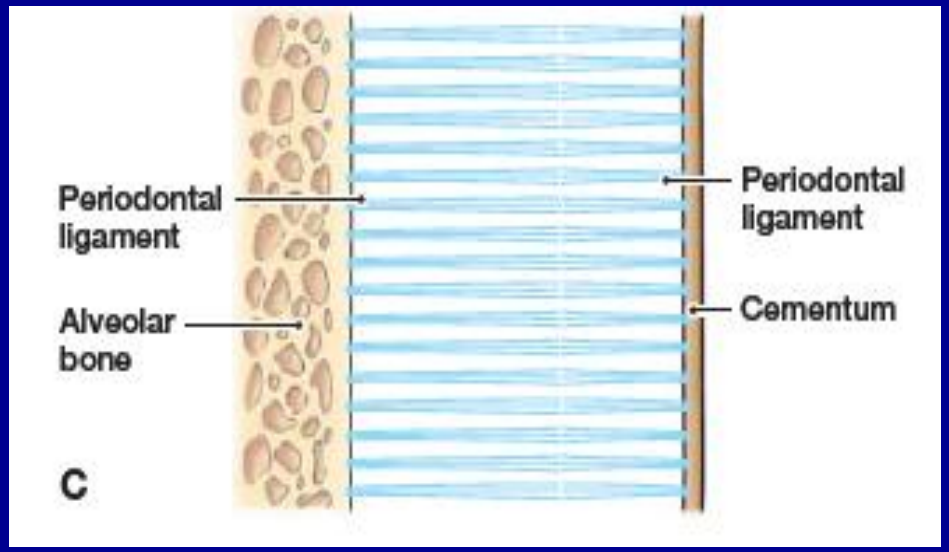

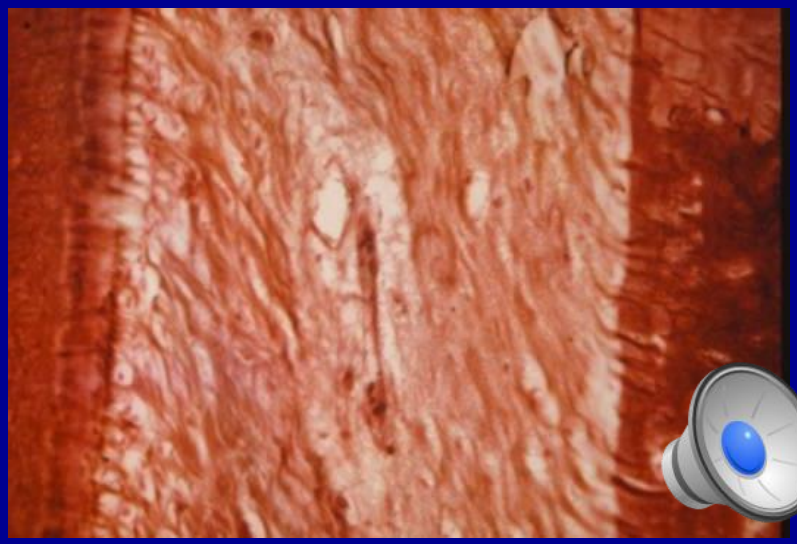

Sharpey Fibers of the Periodontal Ligament

1. The ends of the periodontal ligament fibers that are embedded in the cementum and alveolar bone are known as **Sharpey fibers**.
2. The attachment of the fiber bundles occurs when the cementum and bone are forming. As cementum forms, the tissue hardens around the ends of the periodontal fibers (Sharpey fibers) surrounding them with cementum. The same process occurs during bone formation. As the bony wall of the tooth socket hardens, it surrounds the ends of the periodontal fibers with bone. The ends of the fiber bundles become trapped in the bone that forms around them.

LEGAMENTO PARODONTALE CELLULE

- Fibroblasti, Macrofagi, Cellule Ectodermali indifferenziate
- Cementoblasti e Cementoclasti
- Osteoblasti ed Osteoclasti
- Residui Epiteliali di Malassez
- Elementi Neurali ed Endoteliali

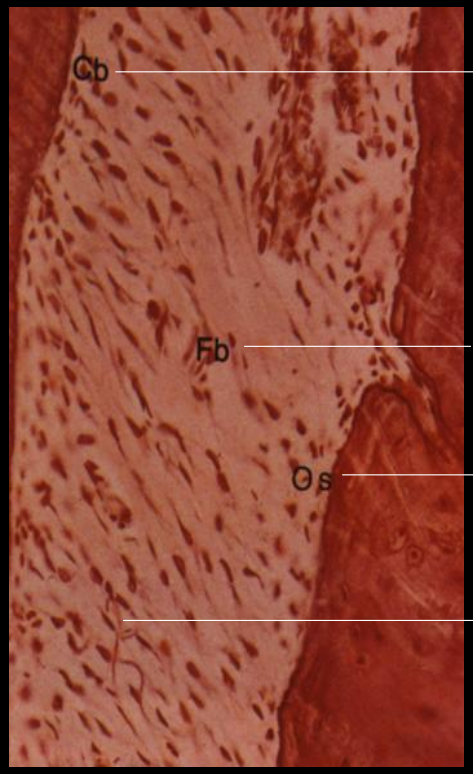

CEMENTOBLASTI

FIBROBLASTI

OSTEOBLASTI

CELLULE MESENCHIMALI TOTIPOTENTI

LEGAMENTO PARODONTALE VASI

- Il l.p. ha una ricca vascolarizzazione che origina dalle Arterie dentali e dai Vasi dell'osso adiacente

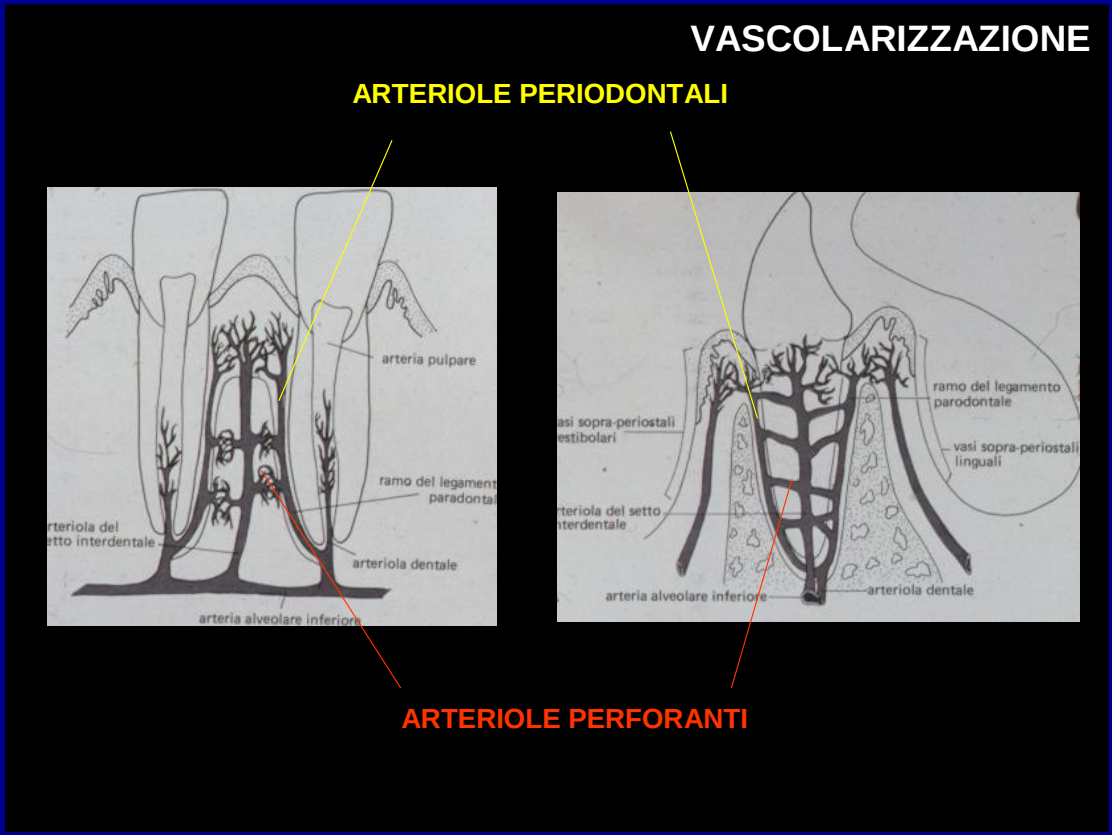

LEGAMENTO PARODONTALE INNERVAZIONE

- Le terminazioni nervose sono sensitive (dolore) o recettori specializzati per la pressione.

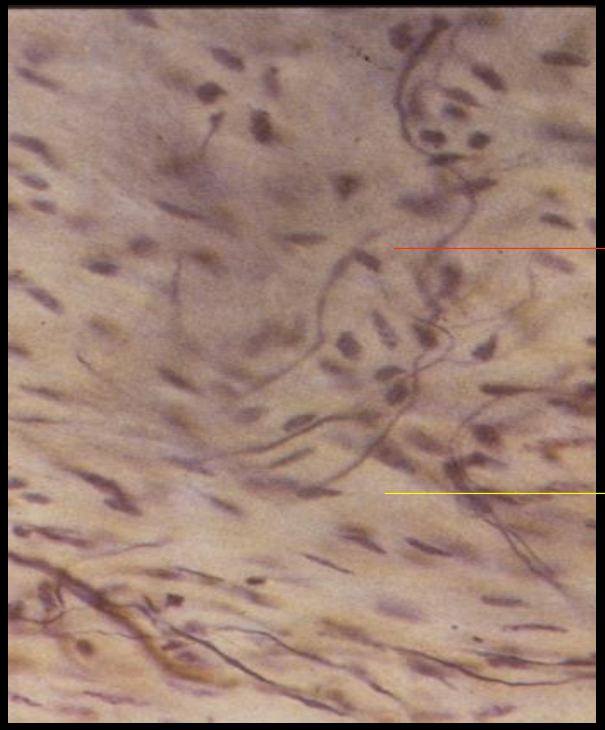

CEMENTO

- Tessuto connettivo mineralizzato che somiglia all'osso, ma non è vascolarizzato e presenta limitato turn-over
- Ricopre la radice dei denti e serve da ancoraggio a gengiva e fibre parodontali ancorando il dente all'osso alveolare
- Protegge la Dentina e la sua apposizione apicale compensa l'usura delle superfici occlusali

CEMENTO CLASSIFICAZIONE

- LOCALIZZAZIONE:Radicolare – Coronale
- CELLULARITA':Cellulare – Acellulare
- PRESENZA DI FIBRE:Fibrillare – Afibrillare
- ORIGINE DELLE FIBRE:Estrinseche(Sharpey) – Intrinseche - miste

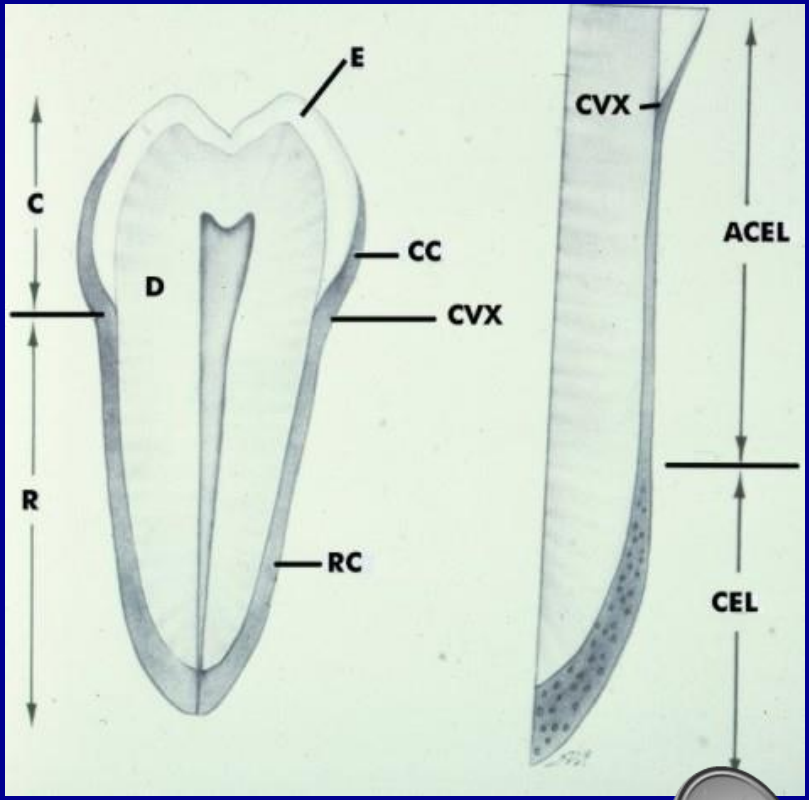

CEMENTO CELLULE

- CEMENTOBLASTI
- CEMENTOCITI
- FIBROBLASTI DEL L.PARODONTALE
- ODONTOBLASTI E CEMENTOCLASTI

GIUNZIONE SMALTO-CEMENTO

- A:Smalto e Cemento formano una valida chiusura
- B:Presenza di una fessura (gap) con esposizione della Dentina
- C:Il Cemento Radicolare continua sulla Corona sovrapponendosi allo Smalto

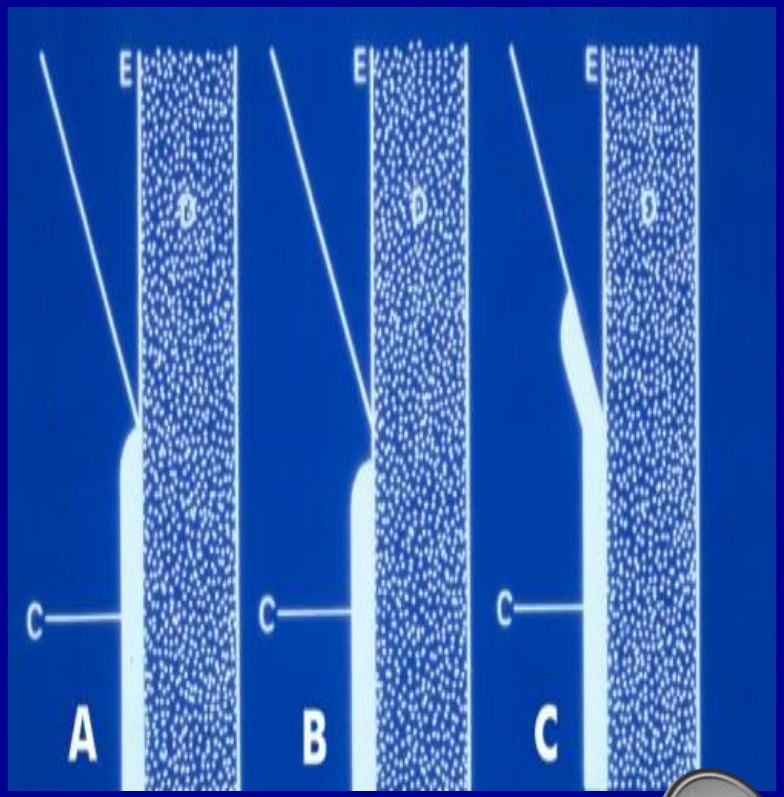

Function of Alveolar Bone in the Periodontium

A. **Protects Roots of Teeth.** The alveolar bone forms the bony sockets that provide support and protection for the roots of the teeth.

B. **Remodels in Response to Mechanical Forces and Inflammation.** Alveolar bone constantly undergoes periods of bone formation and resorption (loss) in response to mechanical forces on the tooth and inflammation of the periodontium.

OSSO ALVEOLARE

- Osso Mascellare che contiene i denti e gli alveoli
- Poggia sull'OSSO BASALE
- Composto da:Corticale Interna, Corticale Esterna, Spongiosa

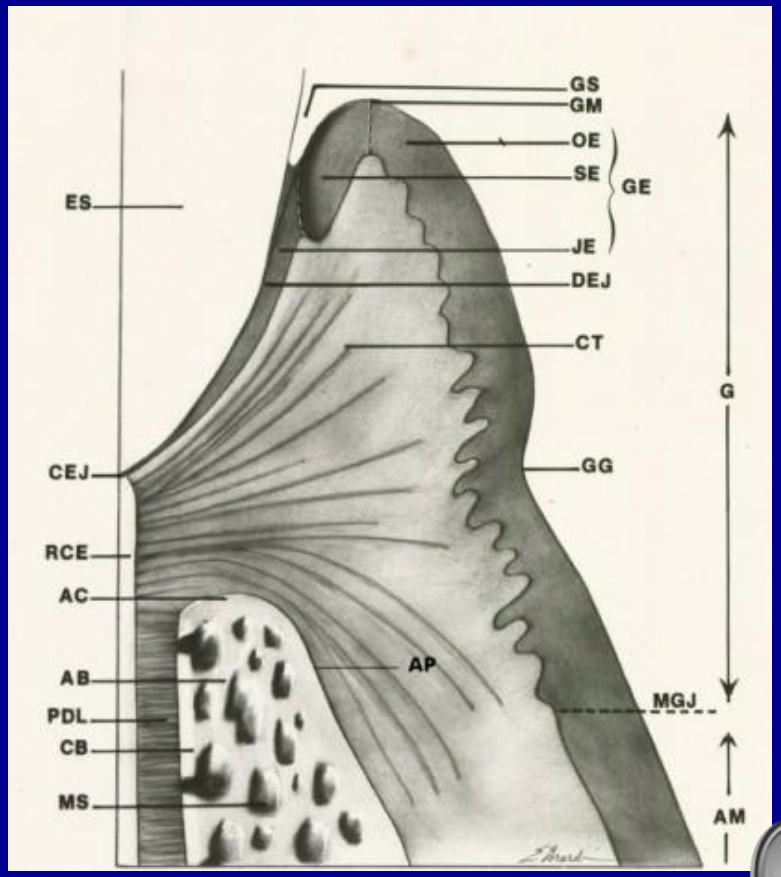

The alveolar bone is mineralized connective tissue and consists, by weight, of about 60% inorganic material, 25% inorganic material, and about 15% water.

The existence of the alveolar bone is dependent on the presence of teeth; when teeth are extracted, in time, the alveolar bone resorbs. If teeth do not erupt, the alveolar bone does not develop.

Components. Alveolar bone is mineralized connective tissue made by cells called osteoblasts ("bone builders") [16].

1. Major cell types
   a. Osteoblasts—bone-forming cells—produce the bone matrix consisting of collagen fibers and other protein fibers.
   b. Osteoclasts—bone consumers—cells that remove the mineral materials and organic matrix of alveolar bone.
2. Extracellular matrix
   a. Collagen fibers and gel-like substance forms the major component of the alveolar bone
   b. The bone matrix is rigid because it undergoes mineralization by the deposition of minerals such as calcium and phosphate, which are subsequently transformed into hydroxyapatite (Fig. 2-23).

Legamento parodontale

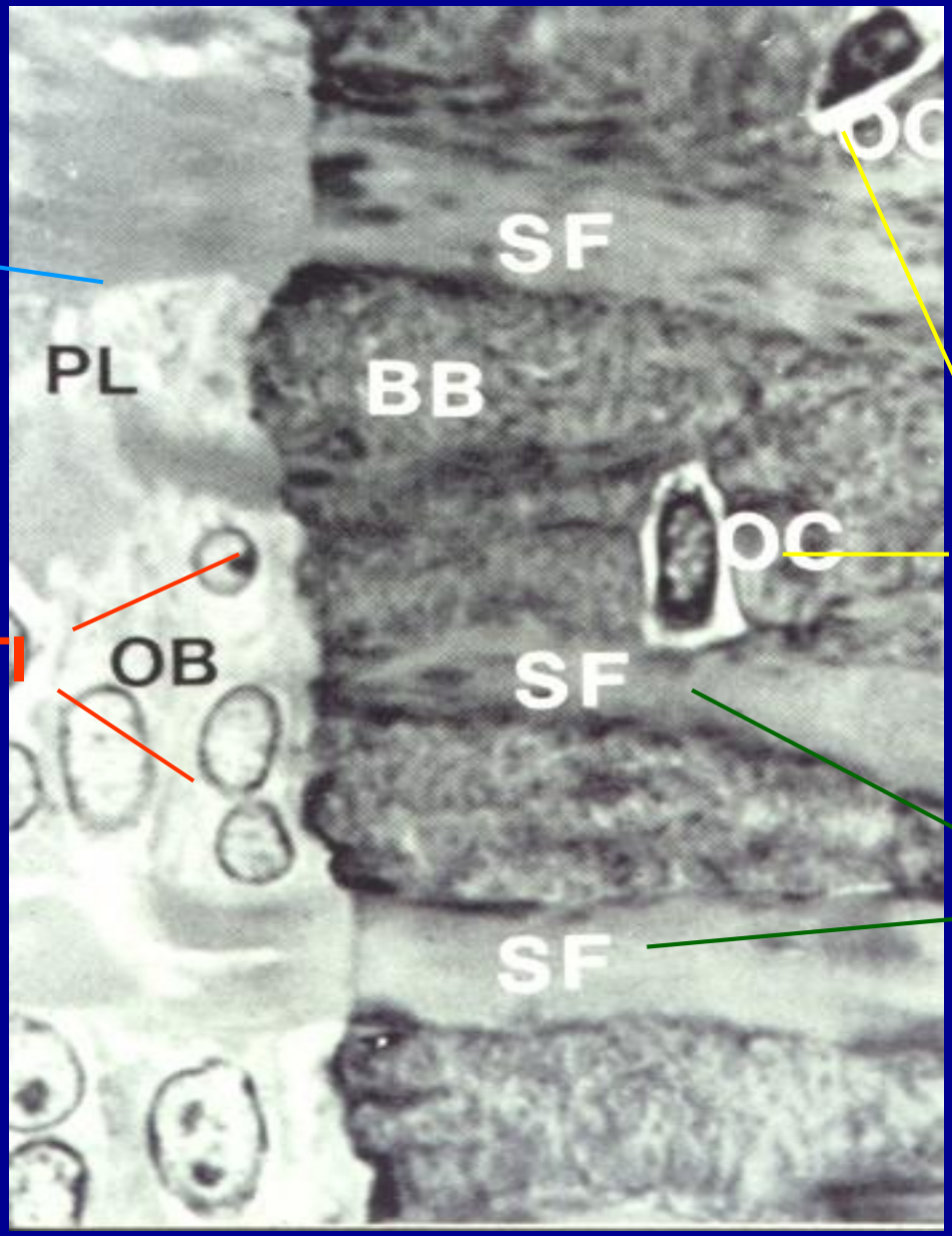

OSTEOCITI

OSTEOBLASTI

Fibra connettiv.

Di Sharpey

CRESTA ALVEOLARE FORMA nello SPAZIO INTERDENTALE

Dipende da:

- Contorno e Profondità dello S. I:
- Grado di Eruzione
- Posizione dei Denti Adiacenti
- Tende comunque a seguire la linea tracciata dalla Giunzione Smalto-Cemento

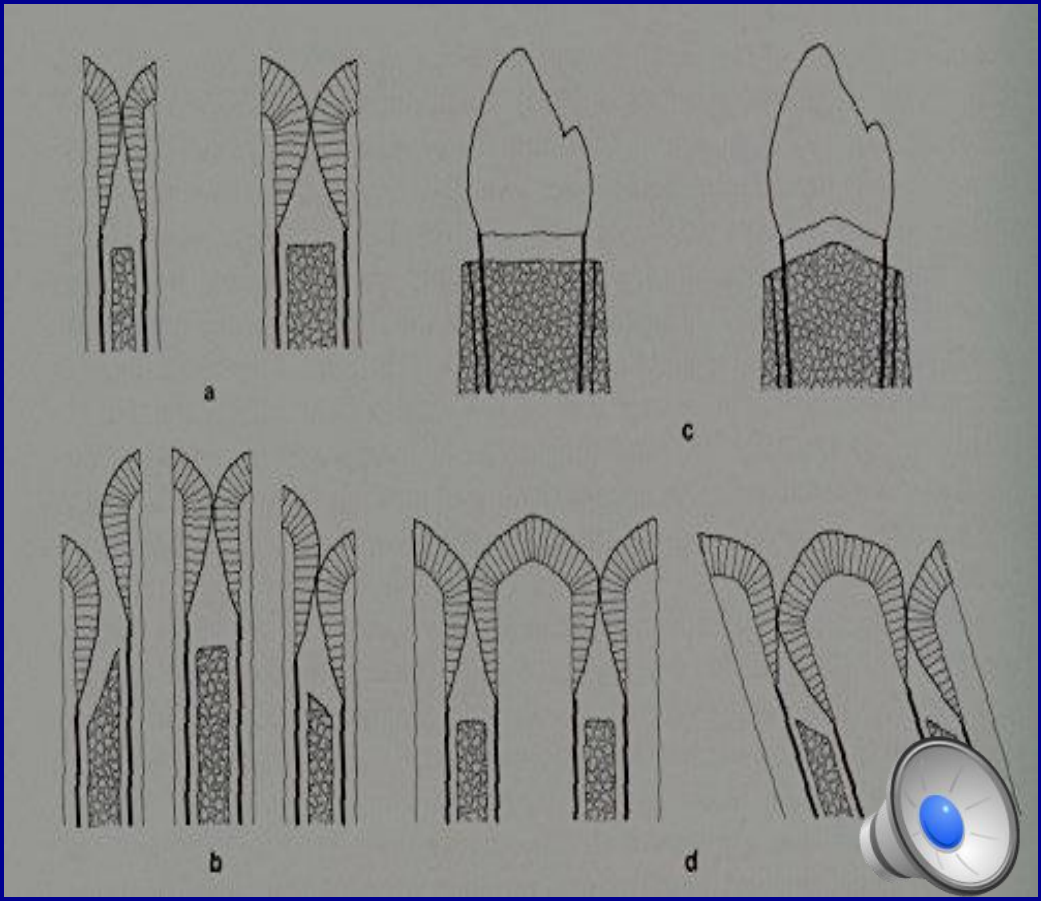

AMPIEZZA BIOLOGICA

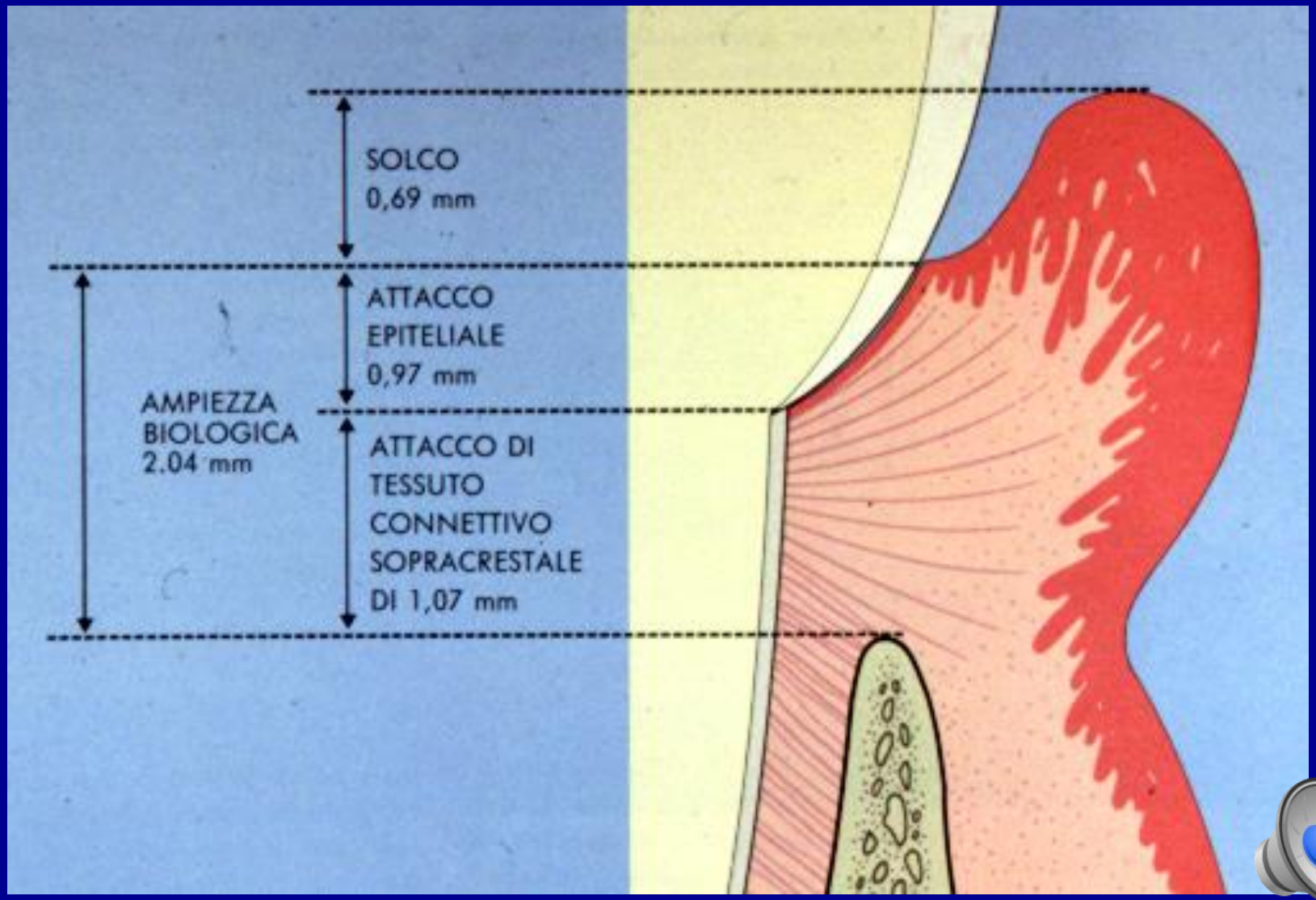

ANOMALIE DI SVILUPPO

- Perle di Smalto
- Proiezioni di Smalto
- Cementicoli
- Ipercementosi

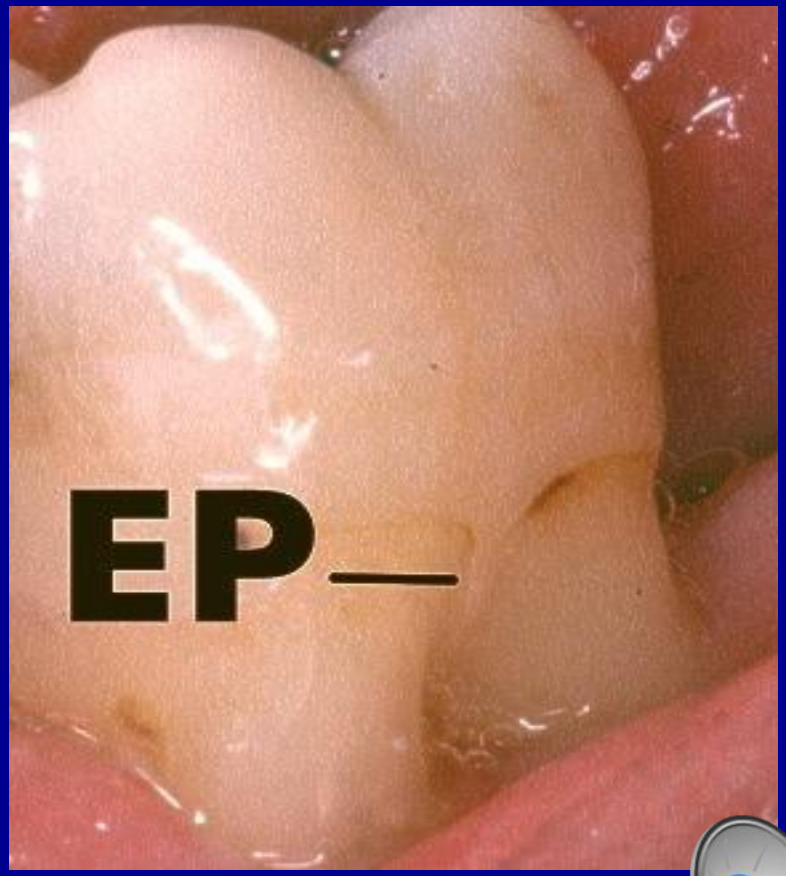

(a)

Table 1. Significant anatomic features of teeth

Tooth	Anatomic feature (ref.)	Prevalence (ref.)
Maxillary incisors	Palatal groove	0.79 (5)–21% (51)
	98% all grooves found in lateral incisors	
Maxillary first bicuspids	Root trunk length; averages 4–14.6 mm (57)	
	Furcal concavity on palatal aspect of buccal root	62% (57)
	Mesial root concavities	100% (14)
	Furcation entrance diameter <0.75 mm	57% (15)
Maxillary molars	Furcation entrance diameter <0.75 mm	63% (15)
	Root trunk length; averages	
	Mesial: 3.5 mm (99)–4.2 mm (15)	
	Buccal: 4.0 (99)–4.8 mm (15, 93)	
	Distal: 3.3 (12)	
	Cervical enamel projections	32.6% (112)
Mandibular molars	Furcation entrance diameter <0.75 mm	50% (15)
	Root trunk length; averages	
	Buccal: 2.4 mm (15)–3.14 mm (70)	
	Lingual: 2.5 mm (15)–4.17 mm (70)	
	Cervical enamel projections	
	First molar	80.4% (52)
	Second molar	48.4% (52)
	Bifurcation ridges	65.5% (52 18)

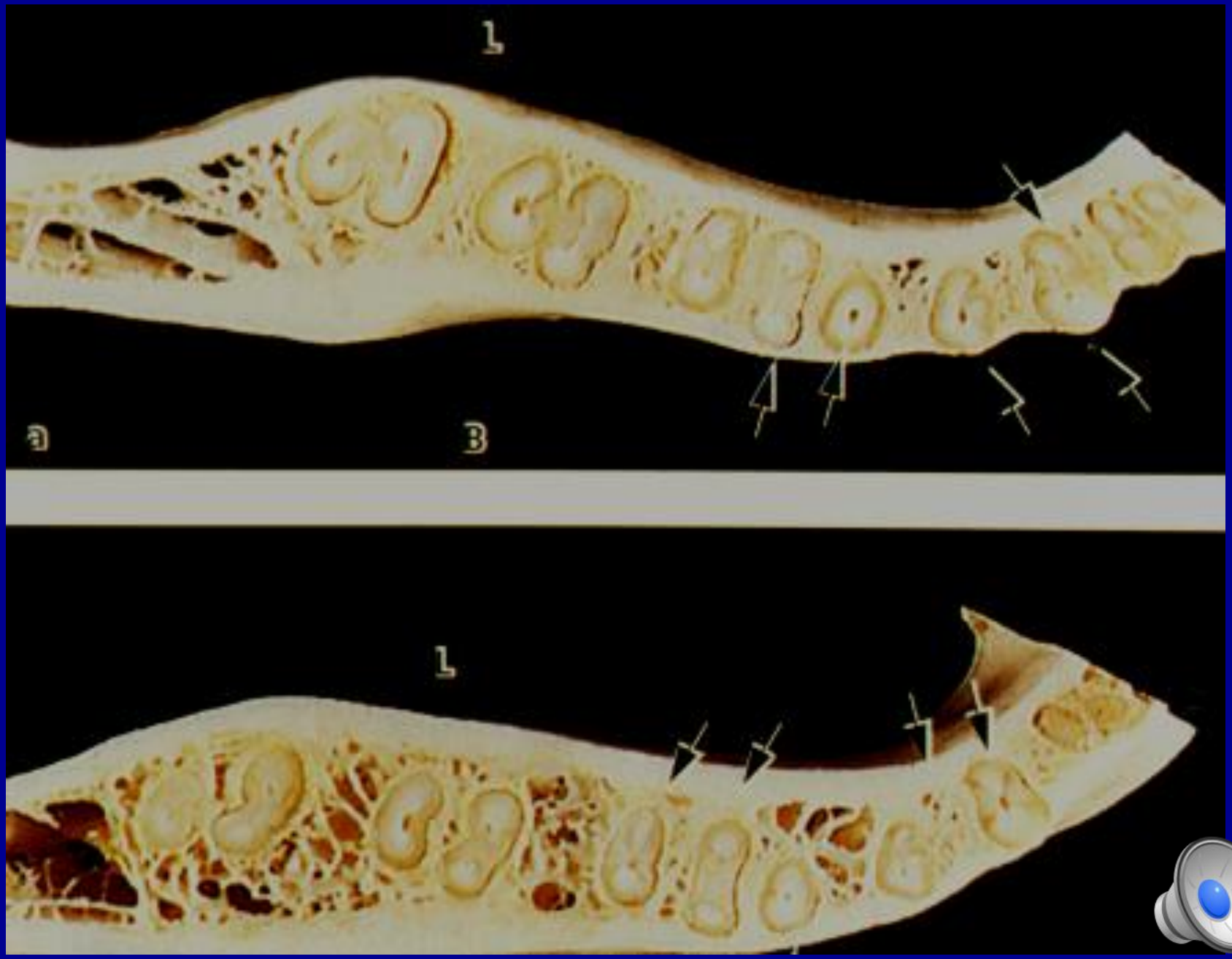
L
a
B
L

FENESTRAZIONE

- Quando le radici sono prominenti e l'osso di superficie molto sottile l' osso può riassorbirsi creando delle finestre attraverso cui è visibile la radice

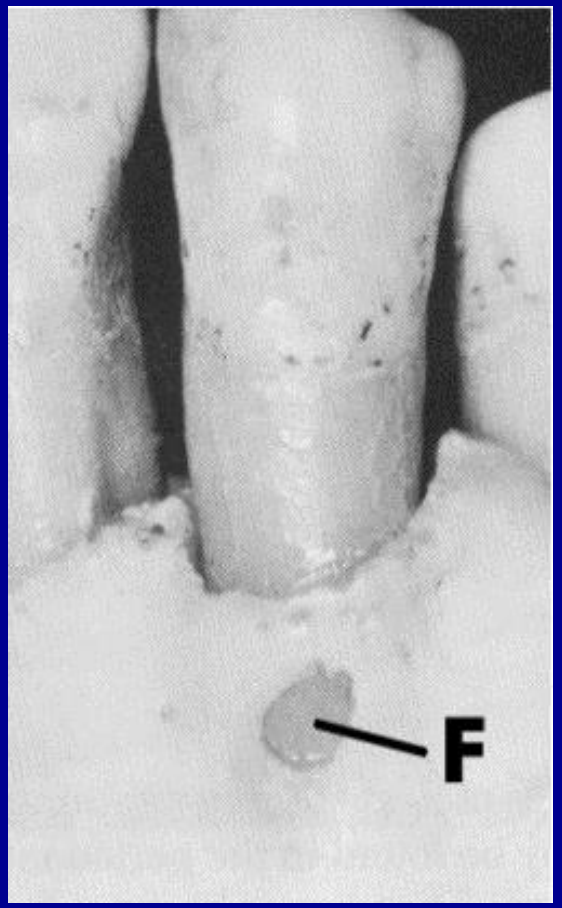

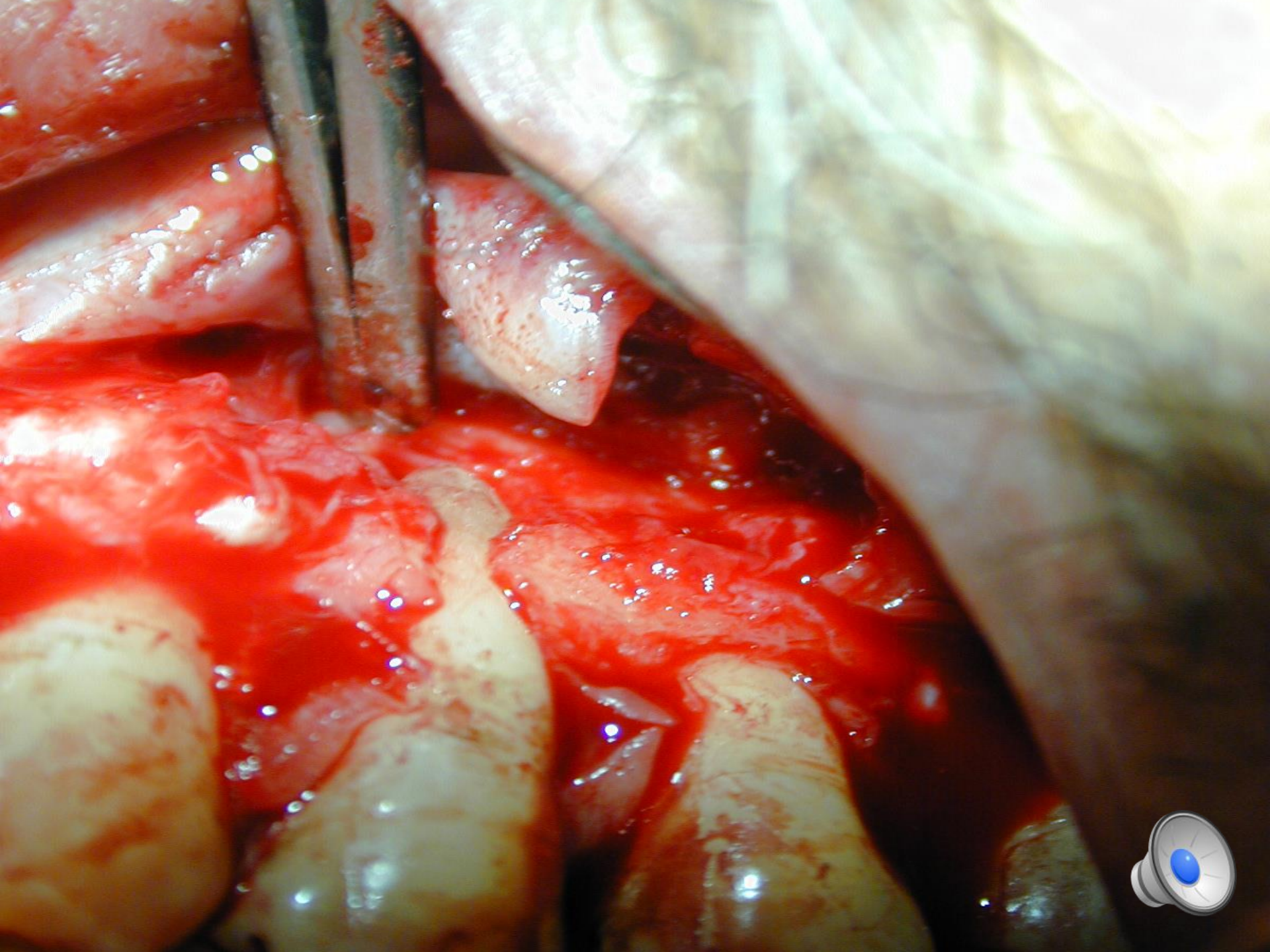

DEISCENZE

- Quando la porzione di osso tra una fenestrazione e la cresta alveolare scompare si ottiene un difetto chiamato Deiscenza:
- E' importante fare diagnosi prima di aprire un lembo chirurgico

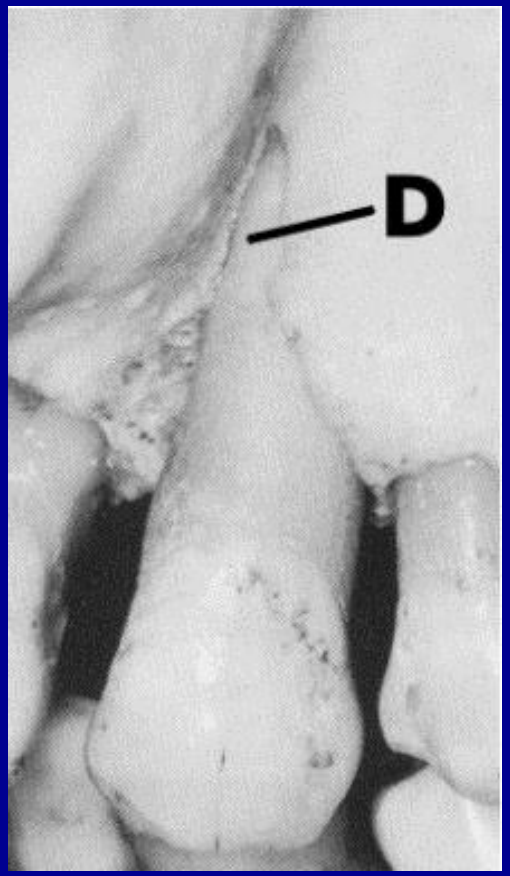

SONDAGGIO

- Perdita di attacco (Probing Attachment Loss PAL) Dalla giunzione amelo-cementizia al fondo della tasca
- Profondità della Tasca (Probing Pocket Depth PPD) Dal margine gengivale al fondo della tasca
- Recessione PAL-PPD
- Sanguinamento al sondaggio (Bleeding on Probing BOP)

SONDAGGIO

- GENGIVA CON INFIAMMAZIONE CRONICA: infiltrato infiammatorio di linfociti e plasmacellule che distrugge le fibre collagene, aumento della permeabilità vasale, estensione dell'epitelio giunzionale all'interno del t.connettivo

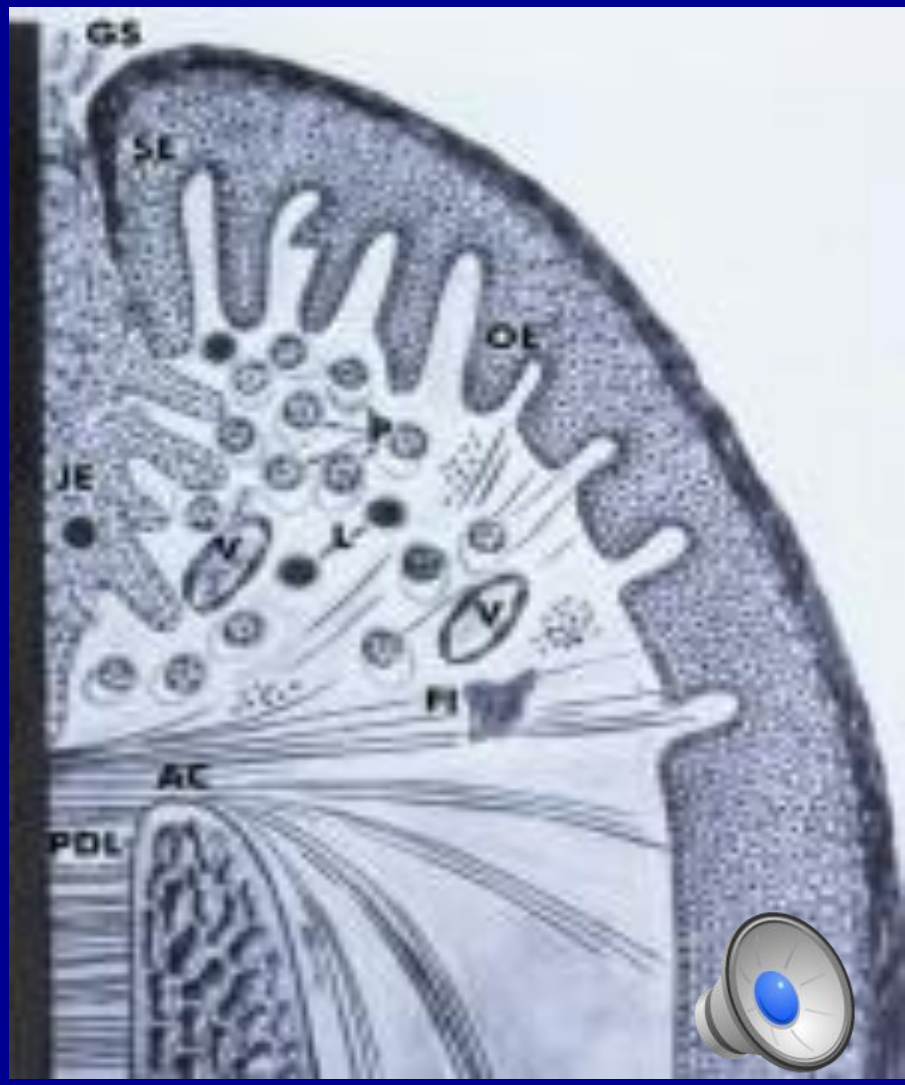

SONDAGGIO

A G.non infiammata:la sonda comprime l' epitelio, ma non penetra

B G. modicamente infiammata: la sonda penetra nell' e.giunzionale

C G. con grave infiammazione: la sonda oltrepassa l' e. fino a raggiungere il connettivo non infiammato